West Virginia University Libraries
3 0802 102239844 4

RECEIVED
MAY 5 1967
EST VIRGINIA UNIVERSITY
EDICAL CENTER LIBRARY

ant. 12.
KG4B

AGE: CIRCULATE IN LIBRARY ONLY!
DO NOT CIRCULATE

Untersuchungen

über das

Atrioventrikularbündel

im menschlichen Herzen.

Von

Privatdozent Dr. J. G. Mönckeberg,
1. Assistent am Patholog.-anatom. Institut der Universität Gießen.

Mit 10 Tafeln und 4 Abbildungen im Text.

Verlag von Gustav Fischer in Jena.
1908.

RC683
.M66
1908

Alle Rechte vorbehalten.

Seinem hochverehrten Chef

Herrn Geheimrat Bostroem

zum 1. Oktober 1908

als ein Zeichen der Dankbarkeit.

Digitized by the Internet Archive
in 2011 with funding from
LYRASIS Members and Sloan Foundation

http://www.archive.org/details/untersuchungenub00monc

Inhaltsverzeichnis.

Seite

Einleitung 1

I. Teil: Der normale Verlauf und die Histologie des Atrioventrikularbündels im menschlichen Herzen 17

A. Untersuchungen an Herzen von Föten, unreifen und ausgetragenen Früchten 20

B. Untersuchungen an Herzen aus verschiedenem Alter des postuterinen Lebens 84

II. Teil: Die sogenannten abnormen Sehnenfäden des linken Ventrikels und ihre Beziehungen zum Atrioventrikularbündel 127

III. Teil: Das Verhalten des Atrioventrikularbündels im erkrankten Herzen . 187

A. Kongenitale Herzfehler 198

1. Septumdefekte 198

2. Fötale Endokarditis 203

B. Erkrankungen des Endokards, der subendokardialen Schicht und des Klappenapparates 212

1. Subendokardiale Blutungen 212

2. Subendokardiale leukämische Infiltrate 217

3. Degenerative Zustände (Atherom und Verkalkung) des Ánnulus fibrosus und des Septum membranaceum 219

4. Endokarditis 237

a) Einfache akute E. 238

b) Akute E. mit akuter herdförmiger Myokarditis . . 241

c) Rekurrierende E. mit akuter herdförmiger Myokarditis 243

d) Einfache rekurrierende E. 246

e) Rekurrierende E. mit Wandendokarditis 248

f) Chronische E. 255

Zusammenfassung 263

C. Erkrankungen des Myokards und der Koronararterien . . . 267

1. Braune Atrophie 267

2. „Schlaffes Herz“ 272

3. Fettige Degeneration 279

4. Adipositas 284

5. Diabetes 286

Seite
6. Amyloid 286
7. Zirkulationsstörungen 286
a) Akute allgemeine Anämie 287
b) Anämische Nekrose 288
c) Schwielenbildungen 299
d) Chronisches Herzaneurysma 304
8. Entzündungen des Myokards 309
9. Hypertrophie des Herzens 314
a) Bei Herzfehler 315
b) Bei Skoliose 319
c) Bei chronischer Nephritis 320
Zusammenfassung 322
Literaturverzeichnis 326
Erklärungen zu den Tafeln 329

Einleitung.

Der Nachweis einer muskulären Verbindung zwischen Vorhof- und Kammerseptum im menschlichen Herzen wurde zuerst im Jahre 1893 von W. His jun. geliefert. His gelang es, bei zwei neugeborenen und einem erwachsenen (ca. 30jährigen) Menschen ein Muskelbündel aufzufinden, das nach seiner Beschreibung von der Hinterwand des rechten Vorhofs, nahe der Vorhofsscheidewand, in der Atrioventrikularfurche entspringt, sich der oberen Kante des Kammerscheidewandmuskels unter mehrfachem Faseraustausch anlegt und auf demselben nach vorn zieht, bis es, nahe der Aorta, sich in einen rechten und einen linken Schenkel gabelt, welch letzterer in der Basis des Aortenzipfels der Mitralis endigt. Das Bündel ist nach His nur dann auf Schnitten in ganzer Ausdehnung sichtbar, wenn die Scheidewände genau der Länge nach getroffen sind.

Eine Nachprüfung dieser Angaben erfolgte trotz der großen physiologischen Bedeutung der Hisschen Entdeckung erst im Jahre 1904. K. Braeunig untersuchte das Herz eines 3- bis 4jährigen Kindes in der Weise, daß das Septum mit der Aorta herausgeschnitten, eingebettet und von hinten beginnend in Frontalschnitte — die Herzachse aufrecht stehend gedacht — zerlegt wurde. Von den 20 μ dicken Schnitten wurden 91 nach van Gieson gefärbt und durchgesehen; eine Auswahl von 5 Schnitten wurde abgebildet. Braeunig konstatierte nun, daß auf den Serienschnitten von der ansehnlichen Muskelmasse des Limbus Vieussenii, der den untersten Abschnitt des Septum atriorum bildet, ein Bündel sich absondert, vom Bindegewebe mehr und

mehr umwachsen und immer selbständiger wird, bis es auf einem Schnitt völlig isoliert und rings vom Bindegewebe umgeben ist. „Hier im Bindegewebe verläuft das Bündel eine Strecke weit in horizontaler Richtung längs der oberen Kante des Septum ventriculorum, so daß sein ovaler Querschnitt nunmehr in einer langen Reihe von Schnitten erscheint. Während alsdann das Atrioventricularbündel allmählich über den oberen Rand des Septum ventrikulorum nach links hinübertritt, verliert sein Querschnitt die ovale Form; es breitet sich an der linken Seite der Kammerscheidewand unmittelbar unter deren endokardialem Überzug flächenhaft aus und wird schließlich durch einwachsendes Bindegewebe in zwei Teile gespalten, von denen der obere mit der Ventrikularmuskulatur so vollständig verschmilzt, daß er weiterhin in den Schnitten nicht mehr herauszuerkennen ist, während der untere Abschnitt des Bündels noch auf vielen Schnitten als selbstständige Bildung erscheint; doch nimmt sein Volumen mehr und mehr ab dadurch, daß seine Muskelfasern einzeln und in feineren Zügen in die Muskulatur der Ventrikularscheidewand übergehen.“ Außer diesem Übergange von Fasern des Atrioventrikularbündels in die Septummuskulatur in demjenigen Abschnitte, der dem „linken Schenkel“ (His) entspricht, erwähnt Braeunig noch eine andere direkte Beziehung zwischen beiden: im ersten Anfange des Bündels, noch ehe es vollständig vom Bindegewebe umschlossen ist, wird das hier lockere Bindegewebe, welches Atrium- und Ventrikelmuskulatur trennt, von Muskelfasern durchbrochen, die einen Zusammenhang zwischen der Kammermuskulatur und dem Übergangsbündel herstellen.

Die Verlaufsrichtung der einzelnen Muskelfasern innerhalb des Bündels fällt nach Braeunig in der Hauptsache mit der Längsrichtung des ganzen Bündels zusammen. In Frontalschnitten durch die Atrioventrikulargrenze sieht man demnach dort, wo das Bündel völlig isoliert erscheint, die einzelnen Muskelzellen quer getroffen; andererseits finden sich bei der flächenhaften subendokardialen Ausbreitung an der linken Seite des Septum ventriculorum die Fasern im Längsschnitt mit einem senkrecht nach unten, nach der Herzspitze zu gerichteten Verlauf. — Weiter

weist Braeunig darauf hin, daß schon bei schwacher Vergrößerung das Atrioventrikularbündel sich im Farbenton deutlich von der übrigen Muskulatur abhebt, und zwar stärker von der des Ventrikelseptums als von der des Vorhofs. Bei stärkerer Vergrößerung erscheint das Gefüge der Bündelfasern lockerer und stellenweise sieht man zwischen den Fasern ein zartes Bindegewebe. Irgendwelche bedeutendere Abweichungen in der Struktur von dem sonstigen Verhalten der Herzmuskelzellen stellt Braeunig aber aufs Entschiedenste in Abrede.

Eine makroskopische Darstellung des Atrioventrikularbündels am Herzen des Menschen gab ebenfalls im Jahre 1904 Retzer. Er bediente sich zur Präparierung zunächst der Macerationsmethode von Mac Callum. Das Herz wurde maceriert, bis das Bindegewebe sich leicht abziehen ließ. Beim Auffinden des Bündels kam Retzer ein glücklicher Umstand zu Hilfe: „es war nämlich an der Atrioventrikulargrenze das Bindegewebe so stark erweicht, daß sich der Vorhof vollständig von dem Ventrikel ablöste, und daß als einziger Zusammenhang zwischen beiden eben das gesuchte Atrioventrikularbündel übrig blieb und uns so ein außerordentlich instruktives Präparat lieferte". Ferner präparierte Retzer das Bündel mit Messer und Pinzette und gab von einem solchen Präparate Abbildungen seiner Arbeit bei. Das Bündel liegt nach Retzer direkt oberhalb des Septum musculare ventriculorum und unterhalb der Pars membranacea septi. Nach hinten läßt sich das Bündel von links aus nur bis zum Trigonum fibrosum dextrum darstellen. „Nach vorn kann man das Bündel in die Ventrikelmuskulatur, mit welcher es sich innig vereinigt, verfolgen." In der rechten Herzhälfte findet man das Bündel bedeckt vom medialen Zipfel der Trikuspidalklappe, dessen Ansatzlinie schräg über die Pars membranacea zieht. Nach Entfernen des Endokards hat man den hintern Abschnitt des Bündels vor sich, der sich nach Retzer gabelt: ein Teil der Fasern geht zu den oberflächlichen Fasern der Klappenmuskulatur, ein anderer Teil in die Muskulatur des Vorhofs selbst. „Das Bündel verläuft also, um es kurz zusammenzufassen, in der Scheidewand vom linken Ventrikel aus etwa 10 mm unterhalb der Valvula semilunaris

posterior aortae nach hinten, zieht in einem schlanken Bogen unmittelbar über den oberen Rand des Septum musculare hinweg und verteilt sich mit seinen Fasern in die rechte Vorhofs- und Vorhofsklappenmuskulatur.“ An einem Herzen fand Retzer eine Gabelung des Ventrikelabschnittes; der eine Schenkel kam von der rechten, der andere von der linken Seite des Ventrikelseptums her.

Während so von Braeunig und Retzer der Hissche Befund im allgemeinen bestätigt wurde, erfuhr die Lehre vom Atrioventrikularbündel im Jahre 1906 durch Tawara eine wesentliche Erweiterung. Tawara gibt in seiner Monographie die Untersuchungsresultate an dem Herzen eines zweijährigen und eines dreijährigen Kindes, sowie eines 31,5 cm langen weiblichen Fötus ausführlich wieder. Die beiden Kinderherzen wurden nach Abtrennung der Parietalwände und Beschneidung des Septums eingebettet und in Horizontalschnitte zerlegt; jeder 5. der 12 μ dicken, lückenlosen Serienschnitte wurde nach van Gieson gefärbt. — In den Präparaten des Herzens vom zweijährigen Kinde konstatierte Tawara zirka 1,5 mm unterhalb des tiefsten Ansatzpunktes der hinteren Aortentasche eine eigentümliche Muskelgruppe, „die sich von der Vorhofsmuskulatur durch Kernreichtum, Kernform und besondere Anordnung gänzlich unterscheidet. Besonders sind ihre Fasern viel kleiner und weniger differenziert, wie die angrenzenden Vorhofsmuskelfasern und ihre Anordnung ist eine höchst unregelmäßige, kompliziert knäuelartige.“ Das Bündel wird in den folgenden Schnitten allmählich dicker und schiebt sich in das Septum fibrosum atrioventriculare ein, während sich seine Muskelfasern in seinem hinteren und rechten Teile mit den angrenzenden eigentlichen Vorhofsmuskelfasern verbinden. Aus dem weiteren Studium der Serie geht hervor, daß das mit der Vorhofmuskulatur in Zusammenhang stehende Muskelbündel durch das Septum fibrosum atrioventriculare in leichtem Bogen nach vorn verläuft, immer in einer dicken Bindegewebsmasse steckend, die es von der eigentlichen Ventrikelmuskulatur trennt. Es vereinigt sich dann mit einem bereits auf den vorhergehenden Schnitten vorhandenen Bündel, das in der vorderen Strecke des Septum fibrosum subendokardial gelegen und ebenfalls von Binde-

gewebszügen umhüllt ist; dadurch daß diese Vereinigung nicht am vorderen Ende des von hinten kommenden Muskelbündels, sondern an dessen Seitenfläche vor sich geht, ist eine Y-Form entstanden, deren hinterer Hauptstamm bis zum Vorhof hinreicht, während der linke dünne Schenkel, immer sich verjüngend, subendokardial nach vorn verläuft und der dickere, aber kürzere rechte Schenkel ziemlich stumpf endet. Beide Schenkel sind durch Bindegewebszüge von der Ventrikelseptummuskulatur scharf getrennt. Auf weiteren Schnitten wird zunächst der rechte Schenkel durch zwischentretendes Bindegewebe vom Stamm des Bündels abgeschnürt; er dringt immer weiter nach vorn rechts durch die Ventrikelmuskulatur hindurch von dickem Bindegewebe umgeben vor, um dann schnell nach unten umzubiegen und allmählich eine subendokardiale Lage an der rechten Seite des Septum musculare ventriculorum zu gewinnen, dabei verkleinert sich sein Durchschnitt immer mehr, so daß man auf den letzten Schnitten der Serie „bei schwächerer Vergrößerung ihn von der benachbarten Ventrikelmuskulatur kaum unterscheiden kann". — Währenddessen hat der linke Schenkel zunächst allein scheinbar die kontinuierliche Fortsetzung des Stammes des Bündels gebildet; der Stamm wird allmählich vom Bindegewebe durchsetzt und schließlich ganz durchtrennt. Sein vorderes Ende setzt sich mit dem linken Schenkel in einem Zuge fort, so daß man keine Grenze zwischen beiden ziehen kann. Der linke Schenkel zieht des weiteren ganz langsam weiter nach vorn; er liegt in seinem ganzen Verlaufe immer subendokardial und wird durch Bindegewebsfasern von der Scheidewandmuskulatur getrennt. — Die Muskelfasern der beiden Schenkel sind während ihres Verlaufes in der ganzen Serie nirgends mit den Kammermuskelfasern in Verbindung getreten.

Der Befund an dem Herzen des 3jährigen Kindes war ein durchaus analoger. Das Septum war in der Weise beschnitten worden, daß die untere Kante des Präparates 7 mm unterhalb des tiefsten Ansatzteiles der rechten Aortentasche lag. Tawara konnte auf den Serienschnitten durch dieses Präparat den linken Schenkel bis zum letzten Schnitt verfolgen, ohne daß eine

Verbindung zwischen seinen Muskelfasern und den eigentlichen Ventrikelfasern irgendwo nachzuweisen war. Der linke Schenkel ist vielmehr nach Tawara stets durch Bindegewebe von der Ventrikelseptummuskulatur getrennt und zeichnet sich dadurch vor letzterer aus, daß er sehr reichliche interstitielle Bindegewebsfasern besitzt, so daß er an einigen Stellen durch die letzteren ganz unterbrochen und in einige Muskelgruppen zerteilt wird. „Manche Muskelfasern verlaufen sogar ganz isoliert, durch relativ dickes Bindegewebe von den anderen getrennt." — Da dasselbe Verhalten am rechten Schenkel zu konstatieren war, sah sich Tawara gezwungen, aus dem in Alkohol aufbewahrten Rest des Herzens weiter nach unten ein neues Stück herauszuschneiden, das die direkte Fortsetzung des ersten Präparates bildete, „um wenigstens den weiteren Verlauf des rechten Schenkels zu verfolgen". Später mußte er noch einmal ein weiter unten gelegenes Stück einbetten, da sich herausstellte, daß auch in dem 2. Präparate der rechte Schenkel nicht sein Ende erreichte. In den Schnitten der 2. Serie sah Tawara von dem im übrigen stets durch mehr oder weniger starke Bindegewebsfasern und teilweise ziemlich weite Lymphlücken von der Ventrikelmuskulatur getrennten rechten Schenkel einen kleinen Fortsatz subendokardial nach vorn abgehen, der nur aus einigen Muskelfasern bestehend, sich horizontal ziemlich weit hinzog und sich schließlich mit der gewöhnlichen Ventrikelmuskulatur verband. Andererseits beobachtete Tawara, daß ein kleines Muskelbündel, das zu der eigentlichen Ventrikelmuskulatur gehörte, sich allmählich in die Bindegewebshülle des rechten Schenkels einschob und nach und nach zwischen dessen Muskelfasern vorrückte, um schließlich von allen Seiten von den Muskelfasern des Bündels umgeben nach unten zu verlaufen. „Dieses kleine Ventrikelbündel, welches ins Verbindungsbündel eintrat, behält anfangs alle Eigenschaften der Ventrikelmuskulatur bei und läßt sich durch seine dunklere Färbung, seinen Kernreichtum und seine kleineren Fasern von dem Verbindungsbündel sehr gut unterscheiden. Nach unten ändert sich diese Beschaffenheit ganz allmählich und nähert sich derjenigen des Verbindungsbündels, so daß man

schließlich keinen sicheren Unterschied mehr machen kann.“ — In dem dritten Präparat teilte sich der rechte Schenkel allmählich, erst in gröbere Äste, dann in ganz feine Endverzweigungen, welch letztere nicht mehr weiter zu verfolgen waren. Da die untere Kante des 3. Präparates vom untern Rand der Pars membranacea septi ca. 23 mm entfernt lag und dem vorderen Ende des Septum ventriculorum entsprach, so läßt sich nach den Tawaraschen Befunden sagen, daß der rechte Schenkel des Atrioventrikularbündels im menschlichen Herzen erst nachdem er die rechte Fläche des Septums herabgewandert ist, sein Ende erreicht.

Von dem Fötalherzen wurde der Spitzenteil ungefähr in der Mitte der Ventrikel weggeschnitten, die obere größere Hälfte des Ventrikels mit den Vorhöfen und dem Anfangsteil der großen Gefäße eingebettet und von hinten nach vorn parallel der Längsachse des Herzens senkrecht zur Scheidewand geschnitten. Von den lückenlosen, 9 μ dicken Serienschnitten wurde jeder 6. Schnitt aufgeklebt. In der Serie erscheint zunächt ein eigentümliches Muskelbündel in der Vorhofscheidewand dicht an dem Septum fibrosum atrioventriculare, das auf der linken Seite von der Basis des Mitralsegels breit entspringt und mit leichtem Bogen nach unten rechts zur Basis des medialen Trikuspidalsegels hinzieht. Das Bündel ist nach Tawara hier von der angrenzenden Vorhofsmuskulatur gar nicht scharf zu trennen, sondern steht mit ihr in Verbindung. In den folgenden Schnitten vergrößert sich das Bündel allmählich und läßt sich dadurch von der Vorhofsmuskulatur immer schärfer abgrenzen, daß es von links und oben durch dünnes Bindegewebe begrenzt wird und daß der Verlauf seiner Muskelfasern ein anderer ist als der der angrenzenden Vorhofsmuskulatur: die Bündelfasern sind fast quer durchschnitten, während die Vorhoffasern meist längsgetroffen sind. Nach und nach wird das Bündel in verschiedenen Richtungen von bindegewebigen Fortsätzen des Septum fibrosum durchzogen und rückt dabei immer mehr nach der Ventrikelseite der atrioventrikulären Scheidewand vor, wobei es seinen Sitz in dem rechten unteren Teil der vordersten Partie der Vorhofsscheidewand einnimmt. In weiteren Schnitten wird das Bündel dann auch von der Vor-

hofsmuskulatur durch einen Bindegewebszug abgetrennt, so daß es nunmehr vollständig im Septum fibrosum liegt. Es nimmt dabei allmählich eine quer ovale Schnittform an und sitzt über der Muskulatur der Ventrikelscheidewand, von der „es in der rechten Hälfte durch eine ganz minimale, in der linken jedoch durch etwas breitere Bindegewebsmassen getrennt ist". Allmählich verändert sich die Form des Verbindungsbündels: sein linkes Ende verlängert sich subendokardial nach links unten, so daß daraus eine schweifförmige Gestalt resultiert. Dieser linke subendokardiale Schenkel verlängert sich in den folgenden Schnitten und tritt weiter nach unten allmählich in Verbindung mit ebenfalls durch Bindegewebe von der Ventrikelmuskulatur isolierte Muskelbündel von derselben histologischen Beschaffenheit. Währenddessen tritt auch an dem rechten Ende des Verbindungsbündels ein Fortsatz nach rechts unten auf, der allmählich etwas länger wird. „Das ganze Verbindungsbündel gewinnt dadurch die Form eines ziemlich schmalen Halbmondes, der mit seiner konkaven Seite die Kuppe der Muskulatur des Septum ventriculorum von oben und links bogenförmig umfaßt"; dabei ist es stets durch Bindegewebe mehr oder minder scharf von der Septummuskulatur getrennt. In den weiteren Schnitten werden die beiden Schenkel dadurch, daß die Wurzel des rechten von Bindegewebe durchsetzt wird, von einander getrennt; sie entfernen sich dann schnell voneinander. Der linke Schenkel verläuft weit nach unten. „Sein oberer Teil ist dicker, nach unten wird er allmählich schmäler, und in dem untersten Abschnitte konnte ich (Tawara) ihn nicht mehr mit Sicherheit von der Ventrikelmuskulatur unterscheiden, weil hier die Bindegewebsfasern, welche diese beiden Muskelgruppen trennen, zu minimal sind, und die Auflockerung des Bündels durch eindringende Bindegewebsmassen zu stark wird." Auf späteren Schnitten verlor Tawara schließlich ganz die Spur des linken Schenkels und schob dieses der Schnittrichtung zu. — Der rechte Schenkel verlängert sich ganz langsam nach rechts und etwas nach unten, nimmt die Form eines Ovals an und wird allmählich kleiner. Dabei wird er an 3 Seiten, rechts, unten und links, von Ventrikelmuskulatur umgeben, von

der er durch eine dünne Bindegewebsscheide mit ziemlich weiten Lymphräumen getrennt ist. Dann wird das Bündel allmählich wieder etwas größer und lockerer und zieht, allseitig von der Ventrikelmuskulatur umgeben, langsam nach unten, um schließlich eine ziemlich lange schmale Spindelform anzunehmen, die durch mehrere Lymphspalten in mehrere Fasergruppen geteilt ist.

Tawara betont, daß im ganzen Verlaufe des rechten Schenkels keine Verbindung mit den gewöhnlichen Ventrikelmuskelfasern zu konstatieren war und daß der linke Schenkel „wenigstens ungefähr in der Mitte des linken Ventrikels noch gar nicht sein Ende gefunden hat". „Die Frage, ob einige Muskelfasern des linken Schenkels schon während seines bisherigen Verlaufs irgendwo mit den gewöhnlichen Ventrikelmuskelfasern in Verbindung getreten sind, kann ich (Tawara) nicht mit Sicherheit beantworten." Zahlreiche Verbindungen zwischen beiden Muskelarten glaubt Tawara aber sicher ausschließen zu können.

Nach diesen Resultaten suchte Tawara dann die untere Grenze des linken Schenkels am menschlichen Herzen festzustellen; er stieß aber dabei auf erhebliche Schwierigkeiten, so daß er schließlich davon Abstand nehmen mußte. Tawara konnte nur konstatieren, daß der durch Bindegewebe umschlossene linke Schenkel sich nicht bei allen Herzen gleich weit nach unten erstreckt, daß seine Ausdehnung vielmehr individuell bedeutend verschieden ist, und ferner, daß er nicht sehr weit nach hinten geht. Seine vordere und untere Grenze blieben unklar. Bei diesen Untersuchungen war Tawara am unteren Septum auf subendokardiale Muskelgruppen gestoßen, die stets durch Bindegewebe von der Ventrikelmuskulatur getrennt waren und sich vor dieser durch ihre Verlaufsrichtung und „wenn auch einige ganz unerhebliche Unterscheidungsmerkmale" histologischer Natur auszeichneten. Ob die Muskelgruppen mit dem oberen Abschnitt des linken Schenkels etwas zu tun hatten oder nicht, und wenn dies der Fall wäre, auf welche Weise sie im Zusammenhang standen, gelang nicht festzustellen.

Diese eigenartigen Muskelbündel stellen nach Tawara die sog. Purkinjeschen Fasern dar, und ihre Untersuchung im Schafherzen führte Tawara zu dem Schlusse, „daß das Atrioventrikularverbindungsbündel, wie bisher angenommen wurde, gar nicht gleich in die Ventrikelmuskulatur übergeht, sondern sich in zwei Schenkel teilt und sich als selbständiges System weiter in der ganzen Innenfläche beider Ventrikel als Purkinjesche Fasern ausbreitet".

Es stellte sich dann weiter heraus, daß der linke Schenkel schon makroskopisch fast bei allen, sowohl frischen, als gehärteten Menschenherzen ziemlich gut wahrnehmbar ist. Deshalb sah Tawara von einer weiteren Verfolgung der mikroskopischen Verhältnisse am menschlichen Herzen ab und gab nur eine Darstellung des makroskopisch sichtbaren Verlaufs beider Schenkel.

In einem hypertrophischen und dilatierten Herzen mit Mitralfehler beschrieb Tawara die sichtbare Ausbreitung des linken Schenkels folgendermaßen: In der glatten Partie unter der hinteren Aortenklappe konnte man eine ca. 1,2 cm breite, senkrecht gestreifte Faserschicht sehen, die abwärts allmählich divergierte. „Die Fasern des vordersten Teils der Faserschicht trennten sich allmählich von den übrigen und zogen nach vorn unten, sie konvergierten dabei und vereinigten sich schließlich zu einem kleinen Bündel, traten in einen ca. 1 cm langen, kleinen, sehnenfadenartigen Strang ein, zogen schräg nach vorn unten und setzten sich zuerst an einen Trabekel an, um dann weiter von hier bis zum vorderen Papillarmuskel zu ziehen." In ähnlicher Weise verliefen die übrigen Fasern der Schicht, zu zahlreichen, höchstens roßhaardicken Bündelchen vereinigt, abwärts und teilten sich allmählich in zwei Gruppen, deren hintere nach hinten und unten verlief und wiederum in mehrere Gruppen zerfiel. Die letzteren verbanden sich in ihrem weiteren Verlaufe oft miteinander und zogen schließlich „teils sehr weit bis zur hinteren Wand, teils zu den Wurzeltrabekeln des hinteren Papillarmuskels, teils zum trabekulären Netz der Herzspitze" hin. Ebenso verlief auch die vordere Gruppe der Bündelchen weiter abwärts, indem ihre einzelnen Bündelchen sich vielfach verbanden oder teilten und durch-

kreuzten, und so Netzmaschen mit im allgemeinen von oben nach unten gerichteter Längsachse bildeten, bis sie schließlich teils an der Basis des vorderen Papillarmuskels, teils an der Herzspitze endeten. Bei genauer Betrachtung der einzelnen Fasergruppen konnte man wahrnehmen, daß die einzelnen Faserbündelchen unmittelbar oberhalb des Teilungswinkels hin und her laufen, sich kreuzen und ganz dichte Netze bilden. Dieses Durcheinandergehen der Bündelchen weist nach Tawara darauf hin, „daß den geteilten Fasergruppen von allen Partien des noch nicht geteilten Bündels möglichst gleichmäßig ihre Elemente zugeteilt werden".

Untersucht man nach Tawara den rechten Ventrikel sehr genau, so kann man an manchen Herzen den Verlauf des rechten Schenkels makroskopisch gut wahrnehmen. Der Stamm beginnt in der hintern oberen Umgebung des medialen Papillarmuskels und verläuft anfangs nach unten und etwas nach vorn, dann allmählich in leichtem Bogen nach unten und hinten, um dann weiter einem trabekulären Hilfsschenkel des vorderen Papillarmuskels entlang zu dessen Basis zu gelangen. Hier teilt er sich in mehrere Äste, die sich entweder den Trabekeln entlang oder durch kleine sehnenfadenartige Fäden hindurch nach verschiedenen Richtungen verbreiten. Die Endäste gehen nach Tawara teils zur Parietalwand, teils zum Septum hin; „sie verlaufen hier meist als relativ breite (1—2 mm), etwas erhabene Fäden, entweder den Trabekeln entlang, oder die letzteren kreuzend in schräger Richtung unter dem Endokardium, verbinden sich mit anderen und bilden ein relativ weitmaschiges Netz, das sich über die ganze Innenfläche der Parietalwand erstreckt und sich außerdem bis zum Septum verbreitet". Am Septum sind die Endausbreitungen meist nicht so gut sichtbar. —

Ein besonderes Kapitel widmet Tawara schließlich der Besprechung der feineren histologischen Struktur des Atrioventrikularbündels beim Menschen. Er hebt hier hervor, daß Mensch und Hund in dem histologischen Aufbau des Verbindungsbündels ziemlich gut übereinstimmen, und erwähnt nur einige kleine Unterschiede. Beim Menschen besteht der Vorhofsabschnitt meist aus den einzeln gut verfolgbaren, sehr schmalen Fasern, die, wie

bei andern Tieren, ein Netzwerk bilden. „Der Anfangsteil des Kammerbündels besteht beim Menschen ausschließlich aus den einzelnen, parallel verlaufenden Fasern, während man beim Hunde eigenartige Verschmelzungen der Fasern sehen kann.“ Für die Endausbreitungen ist charakteristisch das Überwiegen des Sarkoplasmas gegenüber den Fibrillen, die peripherisch und oft sehr unregelmäßig angeordnet sind. Die einzelnen Muskelfasern der Endausbreitungen haben nach Tawara durchschnittlich etwas mehr Fibrillen, als beim Hunde; dadurch ähneln sie noch mehr den gewöhnlichen Kammermuskelfasern, als das schon beim Hundeherzen der Fall ist, bei dessen Beschreibung Tawara sagt: Im untern Verlauf beider Schenkel und in den Endausbreitungen des Kammerbündels „werden die Muskelfasern dieses Systems im ganzen denen des gewöhnlichen Myokardiums sehr ähnlich“. — Als weitere histologische Eigentümlichkeit der Endausbreitungen führt Tawara an, daß sowohl das gesamte Volumen der einzelnen Fasern wie auch das Volumen der Kerne durchschnittlich dasjenige der Kammermuskelfasern übertrifft.

Gegen diese Tawarasche Lehre vom Atrioventrikularbündel als einem subendokardialen weit ausgedehntem, morphologisch selbständigem System machte Fahr im Jahre 1907 geltend, daß zweifellos eine Schwäche der Tawaraschen Ausführungen in der Übertragung seiner Befunde vom Schafherzen auf das Menschenherz besteht. Während Fahr bei der Untersuchung des Schafherzens die Angaben Tawaras völlig bestätigen konnte, kam er beim Studium des Menschenherzens zu Resultaten, die denen von Braeunig und Retzer völlig gleichen. Auch Fahr fand, „daß ein Muskelbündel oder vielmehr eine Gruppe von Muskelbündeln in der Gegend der Pars membranacea septi den Annulus fibrosus schräg durchsetzt und so eine muskuläre Verbindung zwischen Vorhof und Ventrikel herstellt“. Nach Fahr verläuft dann das Bündel, auf der Ventrikelseite des Annulus fibrosus angelangt, noch eine Zeitlang horizontal unter diesem weiter, wobei es noch völlig durch Bindegewebe von der Ventrikelmuskulatur getrennt ist. Später teilt es sich „in zwei Schenkel, die ziemlich steil nach abwärts ziehen, noch eine Zeit-

lang sich deutlich durch lockeres Bindegewebe von der Ventrikelmuskulatur sondern, aber schließlich völlig mit ihr verschmelzen, ohne sich vorher noch einmal weiter geteilt zu haben". Individuelle Verschiedenheiten sind im Verlauf des Bündels zu konstatieren, sein Verhalten ist aber im großen und ganzen das gleiche.

Die Untersuchungen Fahrs erstreckten sich auf die Herzen von Menschenembryonen der verschiedensten Entwicklungsstadien, von Kindern und von Erwachsenen und hatten immer das gleiche Resultat, daß das Bündel sich nach einem Durchtritt durch den Annulus fibrosus in zwei Schenkel teilt und dann bald völlig mit der Ventrikelmuskulatur verschmilzt. So gelang es Fahr bei einem Fötus von 16 cm Länge das Bündel in Serien darzustellen, während bei zwei ganz kleinen Föten (3 und 6 cm) die Entwicklung des Herzens noch zu wenig vorgeschritten war, als daß man von dem Bündel schon etwas erkennen konnte. Bei älteren Föten ist nach Fahr das Bündel verhältnismäßig aber viel umfangreicher als beim Erwachsenen, sein Verlauf ist aber der gleiche. Nur ist die Teilung in zwei Schenkel erst beim älteren Fötus zu beobachten, bei dem 16 cm langen Embryo war sie noch nicht zu sehen.

Über den feineren Aufbau des Bündels gibt Fahr an, daß es bindegewebsreicher ist als der übrige Herzmuskel und daß seine Fasern deutlich schmäler sind als die übrigen Muskelfasern. Doch sind die Strukturunterschiede zwischen Bündel und übriger Herzmuskulatur nur beim Erwachsenen erkennbar. „Beim Fötus unterscheidet sich das Bündel in seinem Bau in nichts von der übrigen Herzmuskulatur." —

Im Vorstehenden habe ich den Stand der Anschauungen über den Verlauf und die Struktur des Atrioventrikularbündels im menschlichen Herzen auseinanderzusetzen versucht, wie ich ihn in der Literatur niedergelegt vorfand, als ich meine eigenen Untersuchungen begann. Welche Aufgaben ich mir bei diesen zu stellen hatte, ist aus dem Gesagten leicht ersicht-

lich. Zunächst hatte ich die Angaben über den Verlauf und die Struktur des sogen. Vorhofabschnittes und Stammes nachzuprüfen, die bei den einzelnen Autoren erheblich divergieren. Dann mußte ich der Frage näher treten, ob auch beim Menschen die beiden Schenkel des Bündels ebenso, wie es Tawara für das Schafherz nachgewiesen hat, in ein kompliziertes Fasersystem übergehen und erst auf weiten Umwegen in direkte Verbindung mit der Ventrikelmuskulatur treten. Wenn diese Frage zu bejahen war, hatte ich weiter die Art und Weise festzustellen, in der der Faseraustausch schließlich vor sich geht; dieser Untersuchung mußte notwendig ein eingehendes Studium der feineren histologischen Verhältnisse der Ausbreitungen des Bündels vorausgehen.

Ich hatte diesen normalanatomischen ersten Teil meiner Untersuchungen bereits fast zum Abschluß gebracht, als Aschoff in einem Vortrage (Dtsch. med. Wochenschr. 1908, Heft 9) auf die Methode des mikroskopischen Glykogennachweises als wichtiges Hilfsmittel zum Auffinden und Verfolgen der Faserausbreitungen des Atrioventrikularbündels hinwies, eine Methode, die ich schon seit Monaten mit gutem Erfolg angewendet hatte. Bald darauf teilte dann Fahr auf der 12. Tagung der deutschen pathologischen Gesellschaft in Kiel mit, er sei dadurch, daß er bei weiteren Untersuchungen über den Verlauf des Atrioventrikularbündels die Schnittrichtung der Serien geändert habe, zu Resultaten gekommen, die sich denen von Tawara sehr näherten. Fahr demonstrierte ein von ihm angefertigtes Modell, das den Verlauf des Bündels bei einem 3jährigen Kinde veranschaulicht. Während der rechte Schenkel ziemlich steil nach vorn abwärts verläuft und, ohne sich zu teilen, spitz ausgezogen endigt, zeigt in dem Modell der linke Schenkel eine breite fächerartige Ausbreitung in der subendokardialen Schicht der linken Septumfläche und ist hier bis in die Gegend der Herzspitze zu verfolgen. In seinem Vortrage wies Fahr speziell in Anbetracht des Verlaufs vom rechten Schenkel darauf hin, daß individuelle Abweichungen nicht selten zu sein scheinen.

Der zweite Teil meiner Untersuchungen erstreckte sich auf die Frage der Beziehungen der sog. abnormen Sehnenfäden des

linken Ventrikels zu dem Atrioventrikularbündel, die Tawara zuerst angeschnitten hat. Über die Resultate dieser Untersuchungen habe ich bereits kurz in Kiel berichtet.

Als meine Hauptaufgabe betrachtete ich es von Anfang an, nach Feststellung des normalen Verlaufs und der normalen Struktur des Bündels sein Verhalten bei pathologischen Prozessen im Herzen zu studieren, zu untersuchen, wie sich das Atrioventrikularbündel bei angeborenen und erworbenen Herzfehlern verhält, ob es gleichzeitig und gleichartig mit der Ventrikelmuskulatur erkrankt, kurz, ob man berechtigt ist, von einer eigenen Pathologie des Atrioventrikularbündels zu sprechen. Die Ergebnisse dieser Untersuchungen sind in dem dritten Abschnitte dieser Arbeit niedergelegt worden.

Literaturverzeichnis.

1. W. His, Die Tätigkeit des embryonalen Herzens und dessen Bedeutung für die Lehre von der Herzbewegung beim Erwachsenen. Arb. a. d. med. Klinik Leipzig. I, 1893.
2. K. Braeunig, Über muskulöse Verbindungen zwischen Vorkammer und Kammer bei verschiedenen Wirbeltieren. Inaug.-Dissert. Leipzig 1904.
3. R. Retzer, Über die muskulöse Verbindung zwischen Vorhof und Ventrikel des Säugetierherzens. Arch. f. Anat. u. Physiol. 1904, Heft 1.
4. Tawara, Das Reizleitungssystem des Säugetierherzens. G. Fischer, Jena 1906.
5. Tawara, Über die sog. abnormen Sehnenfäden des Herzens. Ein Beitrag zur Pathologie des Reizleitungssystems. Zieglers Beitr. 1906, Bd. XXXIX.
6. Fahr, Über die muskuläre Verbindung zwischen Vorhof und Ventrikel (das Hissche Bündel) im normalen Herzen und beim Adam-Stokesschen Symptomkomplex. Virch. Arch. 1907, Bd. CLXXXVIII.
7. Aschoff, Struktur der Purkinjeschen Fasern. D. med. Wochenschrift 1908, Nr. 9, S. 399.

I. TEIL.

Der normale Verlauf und die Histologie des Atrioventrikularbündels im menschlichen Herzen.

Um zunächst die Angaben der Autoren über den Verlauf des Atrioventrikularbündelstammes im menschlichen Herzen nachzuprüfen, bin ich in ganz analoger Weise wie die früheren Untersucher vorgegangen. Die kleinen Herzen aus den ersten Monaten der Fötalzeit wurden nach Fixierung und Härtung in toto, die größeren nach entsprechender, im einzelnen näher zu beschreibender Beschneidung in Paraffin eingebettet und in Serienschnitte zerlegt. Es stellte sich bei den Untersuchungen bald heraus, daß es von größter Wichtigkeit ist, die Schnittrichtung zu wechseln. So habe ich die Serienschnitte teils horizontal (die Herzachse vertikal stehend gedacht), teils frontal und in einigen Fällen auch sagittal angelegt. Um möglichst einheitlich vorgehen zu können, wählte ich als Schnittdicke 15 μ, die zum Studium des Verlaufes der Muskelfasern völlig ausreicht. Von den Schnitten wurde meist jeder 5. Schnitt aufgehoben, nur bei den ganz kleinen Herzen habe ich alle Schnitte verwendet. Zum Aufkleben benutzte ich die Zucker-Dextrin-Methode und nachfolgende Überschichtung der Platten mit Photoxylin. Gefärbt wurde mit Weigerts Eisenhämatoxylin und van Giesons Gemische, eine Methode, die, wie fast alle früheren Untersucher hervorheben, für das Studium des Verlaufes des Hisschen Bündels ausgezeichnetes leistet.

Da ich nun aber, um Wiederholungen zu vermeiden, bei der Besprechung der einzelnen Fälle außer über den Verlauf auch über die histologische Struktur des Bündels berichten will, sei hier erwähnt, daß ich zum Zwecke der Darstellung des feineren Aufbaues eine ganze Reihe anderer Färbungsmethoden angewendet habe, von denen die Bestsche Karminfärbung, die Bielschowskysche Silbermethode und die Färbung auf elastische Fasern besonders hervorgehoben sein mögen, da ich ihnen

viel Klärung der Verhältnisse verdanke. Außerdem wurden aber auch Herzen oder Herzteile mit dem Gefriermikrotom geschnitten, da es sich herausstellte, daß die Färbungsunterschiede zwischen Hisschem Bündel und Kammerfasern und einzelne Strukturverhältnisse an derartig hergestellten Schnitten besonders deutlich hervortreten.

Schließlich möchte ich noch vorausschicken, daß die auf den Tafeln dargestellten Zeichnungen zum Verlaufe des Atrioventrikularbündels sämtlich mit Hilfe des Leitzschen Zeichenokulars bei der Vergrößerung Objektiv II angefertigt worden sind. Diese Einheitlichkeit erschien mir von Bedeutung, da es durch sie gestattet wird, die einzelnen Fälle in bezug auf die Größe und Ausdehnung des Bündels direkt miteinander zu vergleichen. — Die Figuren, die die feinere Struktur des Atrioventrikularbündels veranschaulichen, sind bei Zeissscher apochromatischer Ölimmersion (3 mm, n. A. 1,3) gezeichnet; nach Skizzierung der Umrisse mit Hilfe des Zeichenokulars wurden die feineren Details bei Kompensationsokular 6 oder 8 eingetragen.

A. Untersuchungen an Herzen von Föten, unreifen und ausgetragenen Früchten.

1. Herz Nr. LXIII.

Fötus von $7^1/_2$ cm Länge.

Das Herz wurde in toto gehärtet, eingebettet in Paraffin und von oben beginnend in horizontale Schnitte zerlegt. Von den Serienschnitten wurde zunächst jeder 50. als Probeschnitt verwendet. Da aus diesen hervorging, daß man sich erst bei Schnitt 100 den wichtigen Partien des Vorhofsseptums näherte, wurde erst von Schnitt 102 ab jeder Schnitt aufgeklebt und nach van Gieson gefärbt. In diesen Serienpräparaten gelang es mir nicht, eine genügende Kernfärbung zu erzielen, wahrscheinlich infolge Absterbens des Fötus einige Zeit vor Eintritt des Aborts; da aber Muskulatur und Bindegewebe sich färberisch gut differenzierten, konnte ich die Serie zum Studium des Verlaufes der

Muskelfasern verwerten. Ich lasse daher bei der Beschreibung alle feineren strukturellen Einzelheiten fort und beschränke mich auf die gröberen histologischen Verhältnisse.

Im Schnitte 140 ist der Ansatzrand der Aortenklappen nach unten zu überschritten, während in den vorhergehenden Schnitten noch der unterste Abschnitt der rechten vorderen Aortentasche nachzuweisen war. Der Hohlraum des linken Ventrikels wird vorn und links von Ventrikelmuskulatur begrenzt; an diese schließt sich im Septum nach hinten hin eine ziemlich breite bindegewebige Wandpartie an, die direkt unterhalb der hier nicht mehr nachzuweisenden hinteren und rechten vorderen Aortentasche liegt, mithin das Septum membranaceum bildet. Von dessen hinterstem Teile aus erstreckt sich in den Ventrikelhohlraum hinein der Querschnitt durch das vordere Mitralsegel, der mit dem geschlängelt verlaufenden des hinteren vorn verbunden ist; das hintere Segel inseriert sich am Übergang von der hinteren in die linke Wand des Ventrikeldurchschnitts. In seine Ansatzstelle reichen von hinten kommende Muskelbündel herein, die von der Muskulatur der linken Seitenwand durch einen schmalen bindegewebigen Streifen gesondert sind und in Zusammenhang stehen mit Muskelmassen, die von hinten und rechts her zwischen die Ansatzstellen der beiden Mitralsegel sich vorschieben, das Septum membranaceum hinten und rechts begrenzen und die Wandung des im Schnitt ebenfalls getroffenen rechten Vorhofes bilden. Von dem Hohlraum des rechten Ventrikels ist nur ein Teil des Conus arteriosus mit den untersten Abschnitten der vorderen und linken hinteren Pulmonaltasche zu sehen. Die Muskulatur des rechten Ventrikels wird von der des rechten Vorhofs durch eine schmale Lage größere Gefäßdurchschnitte führenden Bindegewebes getrennt, während sie sich am vorderen Teile des Septums ventriculorum mit der des linken Ventrikels zu durchflechten scheint. — Wir können also in diesem Schnitte eine völlige Isolierung der Ventrikelmuskulatur von der Vorhofsmuskulatur konstatieren.

In den folgenden Schnitten tritt nur insofern eine Veränderung im Bilde ein, als der Hohlraum des rechten Conus

arteriosus sich allmählich erweitert und etwas nach hinten von ihm in der Muskulatur des rechten Ventrikels ein weiterer Hohlraum angeschnitten wird, der sich rechts dem Septum membranaceum anlegt: der oberste Abschnitt vom venösen Teile des rechten Ventrikels. Das Septum membranaceum verläuft von rechts vorn nach links hinten; während vorn die Ventrikelseptummuskulatur direkt an das Septum membranaceum herantritt, wird es hinten von den Muskelfasern des rechten Vorhofs begrenzt, die sich nach rechts hin bis zu dem allmählich größer werdenden medialen Trikuspidalsegel, das in den venösen Abschnitt des rechten Ventrikels hineinragt, forterstreckt.

Im Schnitte 149 sieht man zuerst etwa in der Mitte des Septum membranaceum etwas unterhalb der dem linken Ventrikel zugekehrten Oberfläche ein rings von Bindegewebe umgebenes Muskelbündel von ovaler Gestalt — die Längsachse parallel der des Septums — in die Erscheinung treten. In den nächsten Schnitten rückt dieses Bündel *a* mehr von der Septumoberfläche ab, während gleichzeitig eine weitere Muskelportion *b* etwas hinter ihm vor der Ansatzstelle des vorderen Mitralsegels auftritt und sich vor *a* dicht subendokardial nach vorn schiebt. Beide Muskelmassen liegen dicht beieinander, sind aber bei stärkerer Vergrößerung getrennt durch dünne Bindegewebsfasern. Vom Schnitte 153 ab streckt *a* einen Fortsatz nach hinten hinaus, der schnell länger wird und bereits im Schnitte 155 mit der von hinten her das Septum membranaceum begrenzenden Muskulatur des rechten Vorhofs in Verbindung steht. Das Bündel *a* erscheint nunmehr als polypenartig dünn gestielter Fortsatz der Vorhofsmuskulatur in das Septum membranaceum vorgeschoben. Unterdessen hat sich das Bündel *b* vergrößert und buckelt, immer noch von *a* isolierbar, die Septumoberfläche vor der Ansatzstelle des vorderen Mitralsegels vor; außerdem ist die Ventrikelseptummuskulatur weiter nach hinten vorgerückt, so daß zwischen ihrem hinteren Ende und dem Bündel *b* nur noch ein kurzer Abschnitt des Septum membranaceum direkt an die Oberfläche des Ventrikelhohlraumes heranreicht und in diesen Abschnitt von rechts und hinten das vordere Ende von *a* einzutreten scheint.

In den nächsten Schnitten rücken die Ansatzpunkte der beiden Mitralsegel an der Herzwand immer näher aneinander und lösen sich schließlich von der Wand ab, indem sie sich gleichzeitig vereinigen. So sieht man im Schnitte 163 die beiden Segel zu einem Ringe geschlossen frei im Lumen des linken Ventrikels liegen. Die Ventrikelmuskulatur schiebt sich von der linken Seitenwand auf die Rückwand und weiter nach rechts hinüber, um sich im Schnitte 165 mit dem Bündel *b* zu vereinigen, so daß jetzt der linke Ventrikel von einem nur an einer kleinen, dem unteren Teil des Septum membranaceum entsprechenden Stelle offenen Muskelring begrenzt erscheint. Das mit etwas breiterer Basis mit der Vorhofsmuskulatur zusammenhängende Bündel *a* tritt von hinten und rechts her im Septum membranaceum zwischen die Ventrikelmuskulatur und erreicht im Schnitte 167 die Oberfläche des Septums am linken Ventrikel, wobei *a* außerordentlich schwer nur von dem *b* entsprechenden Teile der Kammermuskulatur abzugrenzen ist. Während so eine Portion von *a* in die subendokardiale Schicht der linken Septumfläche rückt, zieht eine andere nach rechts und etwas nach vorn, um im Schnitte 171 die Oberfläche des rechten Ventrikels dicht vor der Ansatzstelle des medialen Trikuspidalsegels zu erreichen. Durch diese beiden nach vorn divergierenden Portionen, die noch in Zusammenhang mit dem Hauptbündel *a* stehen, hat dieses die Form einer zweizinkigen Gabel erlangt.

Der Zusammenhang von *a* mit der Vorhofsmuskulatur wird dann wieder lockerer, bis er im Schnitte 176 vollständig aufgehoben ist. Unterdessen hat sich auch die Verbindung zwischen subendokardialer linker Portion und dem Bündel *a* gelöst und der Muskelring, der den linken Ventrikelhohlraum umgrenzt, geschlossen, d. h. der untere Rand des Septum membranaceum ist in der Serie überschritten. Die linke Portion liegt nunmehr subendokardial am Septum musculare, nach rechts hin von der Septummuskulatur begrenzt, von der sie sich optisch nur sehr schwer isolieren läßt. Rechts von der Septummuskulatur ist noch das ebenfalls schwer abzugrenzende Bündel *a* in Zusammenhang mit der nach rechts und vorn vorgeschobenen zweiten

Portion nachzuweisen. Doch schwindet in den nächstfolgenden Schnitten *a* ziemlich schnell, während die rechte Portion als rundliches Bündel subendokardial an der rechten Septumfläche erhalten bleibt. — Vom Schnitte 181 ab werden die beiden subendokardialen Portionen so dicht von der Septummuskulatur umlagert, daß man selbst bei stärkster Vergrößerung nicht zu unterscheiden vermag, ob ein Übergehen ihrer Fasern in die der Septummuskulatur stattfindet oder nicht. —

Wenn aber auch diese Frage offen bleiben muß, so hat der vorliegende Fall doch insofern Interesse, als es hier gelungen ist zu zeigen, daß bereits im 3. Fötalmonate der Verlauf des Übergangsbündels im menschlichen Herzen sich genau so verhält, wie im postembryonalen Leben. Denn daß das Bündel *a* in der Serie mit dem Atrioventrikularbündel zu identifizieren ist, unterliegt keinem Zweifel, wenn man die Befunde Tawaras mit diesem vergleicht. Tawara hat — allerdings zu anderem Zwecke — ein fötales menschliches Herz aus der 10—11. Woche untersucht und bei diesem konstatiert, daß der „Vorhofsabschnitt des Verbindungssystems in der typischen Lage" ziemlich gut zu erkennen war, während er in der Kammer nur den oberen Abschnitt des linken Schenkels mit Sicherheit feststellen konnte. Nach Fahr ist dagegen in noch etwas früherer Embryonalzeit (Föten von 3 und 6 cm Länge) die Entwicklung des Herzens noch zu wenig vorgeschritten, als daß Fahr „von dem Bündel als solchem schon hätte etwas erkennen können".

Bevor ich die vorstehenden mikroskopischen Befunde zusammenfasse, lasse ich die Beschreibung eines weiteren etwas größeren Herzens folgen, daß in anderer Richtung geschnitten wurde.

2. Herz Nr. LXV.

Fötus von 10 cm Länge.

Das im übrigen genau gleich behandelte Herz wurde von hinten nach vorn in frontale Serienschnitte zerlegt. Von den Schnitten, die sämtlich nach van Gieson gefärbt wurden, gilt

in bezug auf die Kernfärbbarkeit dasselbe wie von denen des vorigen Falles.

Im 50. Schnitte sind die Höhlen der Vorhöfe und des linken Ventrikels weit eröffnet, während vom rechten Ventrikel nur die Muskulatur getroffen ist. Die Ventrikel sind von den Vorhöfen durch den Annulus fibrosus scharf getrennt, der an verschiedenen Stellen Durchschnitte der Coronargefäße aufweist. An ihn setzen sich links die Mitralsegel an; linker Vorhof und linker Ventrikel kommunizieren im Schnitte mit einander durch das Ostium venosum. Das Vorhofsseptum zeigt eine Kontinuitätsunterbrechung: das Foramen ovale. Von ihm aus abwärts verbreitert sich das Septum, indem es einen gegen die Höhle des rechten Vorhofs vorspringenden muskulösen Wulst bildet. Dieser reicht abwärts bis zum Annulus fibrosus und setzt sich oberhalb von letzterem direkt fort in die Wandmuskulatur des Vorhofs, die im Schnitt diesen kontinuierlich unten begrenzt und von der Ventrikelmuskulatur durch den Annulus fibrosus geschieden ist. Etwas unterhalb derjenigen Stelle, wo die Muskulatur vom Vorhofseptum zur Wand des rechten Vorhofs umbiegt, geht vom Annulus fibrosus das längsgetroffene vordere Mitralsegel ab.

Behalten wir diese Stelle in den folgenden Schnitten der Serie im Auge, so sehen wir, daß vom Schnitte 54 ab dort, wo das Vorhofseptum in die untere Begrenzung des rechten Vorhofs umbiegt, eine etwa halbkreisförmige Muskelmasse von der übrigen Muskulatur sich etwas lockert, ohne den Zusammenhang mit letzterer zu verlieren und gleichzeitig einige kleine Bündelchen in den Annulus fibrosus vorschiebt, der sonst überall völlig frei von Muskelfasern bleibt. Die Lockerung kommt dadurch zustande, daß in der Umgebung der selbst kompakt erscheinenden Muskelmasse die Fasern auseinander treten und so eine maschige Zone um das „Bündel“ herum zu bilden scheinen.

Im Schnitte 61 wird zuerst der Hohlraum des rechten Ventrikels eröffnet und zwar weicht die Muskulatur gerade in der Mitte des oberen an den Annulus fibrosus heranreichenden Abschnittes auseinander. Das von der Vorhofsmuskulatur gelockerte Muskelbündel hat sich inzwischen etwas gestreckt, so daß man

an ihm eine nach links gegen die Ansatzstelle des vorderen Mitralsegels gerichtete, abgerundete Hauptportion und einen nach rechts hin sich verjüngenden Fortsatz unterscheiden kann, die kontinuierlich in einander übergehen und noch immer durch einzelne dünne Fasern mit dem Vorhofseptum und der hinteren unteren Wand des rechten Vorhofs in Verbindung stehen. Doch wird dieser Zusammenhang in den folgenden Schnitten dadurch viel weniger innig, daß sich sowohl von links als von rechts Bindegewebe des Annulus fibrosus zwischen das Bündel und die Vorhofsmuskulatur schiebt, resp. das Bündel in den Annulus fibrosus eintritt. Schließlich liegt vom Schnitte 69 ab das Bündel rings von Bindegewebe umgeben im Annulus fibrosus. Es hat jetzt ungefähr ovale Gestalt und setzt sich aus einzelnen, ziemlich dicht bei einander liegenden Portionen zusammen, die durch zarte Bindegewebsfasern von einander getrennt sind. Durch Bindegewebe von ihm geschieden, zieht die Vorhofsmuskulatur über das Bündel hinweg nach rechts in die Ansatzstelle des allmählich sich aus der Vorhofswand entwickelnden Trikuspidalsegels hinein. Von unten her tritt die Ventrikelseptummuskulatur bis ziemlich dicht an das im Annulus fibrosus liegende Bündel heran. (Cf. die Figur auf Tafel II.)

Während in den nächsten Schnitten die Vorhofsmuskulatur über dem Bündel sich mehr und mehr nach links und oben zurückzieht, die Höhle des rechten Ventrikels weiter eröffnet wird und die Abgangsstelle des vorderen Mitralsegels schwindet, tritt das Septum membranaceum in die Erscheinung. Da, wo dieses in das muskuläre Ventrikelseptum übergeht, liegt vom Schnitte 79 ab das jetzt kurz ovale Muskelbündel, das von der Vorhofsmuskulatur herabgerückt ist, und zwar finden wir es hier gleichsam in einer Delle der Ventrikelseptummuskulatur liegend, von der es aber noch deutlich abzugrenzen ist. Es besteht auch hier noch aus einzelnen, durch zarte Bindegewebsfasern getrennten Portionen.

In den nächsten Schnitten treten von rechts und unten die Fasern des Septum musculare so dicht an das Bündel heran, daß man letzteres nicht mehr deutlich isolieren kann; gleichzeitig scheinen seine linken Portionen eine andere Verlaufsrichtung an-

zunehmen und sich zwischen Septummuskulatur und linker Septumoberfläche in die subendokardiale Schicht abwärts zu erstrecken. In dieser kommaförmigen Gestalt läßt sich das Bündel noch im Schnitte 100 nachweisen, doch kann man bei der Kleinheit der Verhältnisse und der mangelhaften Färbbarkeit nicht mit Sicherheit sagen, ob ein Übergang der Bündelfasern in die Fasern der Septummuskulatur stattfindet oder nicht. —

Auf Grund obiger Befunde können wir konstatieren, daß bereits bei Föten von $7^1/_2$ und 10 cm Länge im Herzen ein Muskelbündel vorhanden ist, das von der Vorhofsmuskulatur ausgeht, durch den Annulus fibrosus hindurchtritt und am unteren Rande des Septum membranaceum, der Ventrikelseptummuskulatur dicht anliegend, nach vorn zieht. Die Befunde an dem zweiten beschriebenen Herzen scheinen für die Richtigkeit der Angabe von His zu sprechen, daß das Bündel von der Hinterwand des rechten Vorhofs nahe deren Übergang ins Vorhofseptum seinen Ausgang nimmt, doch ist zu bedenken, daß die Schnittrichtung in diesem Falle nicht streng frontal, sondern etwas schräg ausgefallen sein muß, da, wie erwähnt, die beiden Ventrikel nicht gleichmäßig im Schnitt eröffnet wurden, vielmehr die Hinterwand des rechten Ventrikels noch getroffen war, während die Höhle des linken bereits weit offen vorlag. In den Horizontalschnitten des ersten Falles sahen wir dagegen das Bündel (*a*) mit der Vorhofsmuskulatur in Zusammenhang an einer Stelle, die dem unteren hinteren Abschnitt des Vorhofseptum entspricht, und zwar dort, wo die Septummuskulatur sich zur Ansatzstelle des medialen Trikuspidalsegels herabsenkt. Diese Differenz der Befunde läßt sich wohl aus der schrägen Schnittrichtung im zweiten Falle erklären, zumal, wie wir sehen werden, in weiteren Fällen stets die Bilder des ersten Herzens wiedergefunden wurden.

Wie das Bündel sich nach dem Durchtritt durch den Annulus fibrosus und dem Verlaufe am unteren Rande des Septum membranaceum verhält, dafür erhielten wir nur aus den Präparaten des ersten Falles eine Aufklärung. Hier konnte festgestellt werden, daß eine Gabelung des vorderen Teils des Bün-

dels erfolgt und daß die beiden Fortsätze divergierend nach vorn und abwärts verlaufen, um eine subendokardiale Lage an der linken und rechten Ventrikelseptumfläche zu erreichen. Die beiden Fortsätze entsprechen zweifellos den von den Autoren beschriebenen Schenkeln des Bündels. Im zweiten Falle fand sich eine Andeutung des linken Schenkels in Gestalt der erwähnten vom Bündel subendokardial an der linken Septumfläche nach abwärts ziehenden Fasern; vom rechten Schenkel war nichts sicheres nachzuweisen. Über das weitere Verhalten der beiden Schenkel, namentlich gegenüber der Septummuskulatur, sind bei der Kleinheit der Objekte und der schlechten Färbbarkeit in beiden Fällen keine Angaben zu machen.

3. Herz Nr. XXXVIII.

Fötus von 16,5 cm Länge.

In diesem Falle wurde das Herz wiederum in toto eingebettet und in horizontaler Richtung, von oben beginnend, geschnitten. Von den 700 Serienschnitten wurde vom Schnitt 105 bis 500 jeder 5. aufgeklebt und nach van Gieson gefärbt. An weiteren Schnitten versuchte ich den Glykogennachweis mit der Bestschen Methode.

In der Serie läßt sich das Atrioventrikularbündel erst vom Schnitte 355 ab mit Sicherheit innerhalb der Vorhofmuskulatur unterscheiden. Dieser Schnitt hat noch den unteren Teil des Sinus Valsalvae der rechten vorderen Aortentasche getroffen, während von den übrigen Aortenklappen nichts mehr nachzuweisen ist. Die rechte vordere Aortenklappe geht im Schnitte nach hinten zu über in den obersten Abschnitt des Septum membranaceum, das hier den linken Conus arteriosus von dem rechten Vorhof trennt und sich weiter nach hinten in den Annulus fibrosus fortsetzt. Dieses gibt links vorn das quergetroffene vordere Mitralsegel ab. Der Conus arteriosus sinister wird so von der Aortenklappe ab bis zur Ansatzstelle des Mitralsegels nur von Bindegewebe begrenzt. Die Vorhofseptummuskulatur schiebt sich nach vorn noch über die Mitralsegelansatzstelle hin-

aus, den Annulus fibrosus hinten und rechts begrenzend, bis zu einer Stelle, an der sich in späteren Schnitten aus der Vorhofswand die Ansatzstelle des medialen Trikuspidalsegels entwickelt. In dieser nach vorn hin spitz ausgezogenen Partie der Vorhofscheidewandmuskulatur sieht man ein an den Annulus fibrosus angrenzendes Bündel sich dadurch von der übrigen Muskulatur abheben, daß in seiner Circumferenz die Muskelfasern etwas auseinander treten und ein maschenartiges Gefüge bilden. Doch läßt sich dieses Bündel hier nur erkennen, wenn man es von späteren Schnitten, in denen es sich stärker abgesondert hat, sukzessive zurückverfolgt.

Die Absonderung dieses Bündels tritt in den folgenden Schnitten der Serie deutlicher hervor, indem zwischen den dünnen Fasern, mit denen es an die Vorhofmuskulatur fixiert ist, Spalträume auftreten mit feinkörnig geronnenem, blassen Inhalt (Lymphspalten). Außerdem schiebt sich von vorn her Bindegewebe des Annulus fibrosus zwischen das Bündel und die den rechten Vorhof begrenzende Muskulatur des Septums. So sieht man im Schnitte 380 (Tafel I, Fig. 1) das Bündel (A. V. B.) nur noch hinten mit ziemlich schmalem Stiele in Zusammenhang mit der Vorhofseptummuskulatur, doch liegt es noch sozusagen innerhalb von deren Konturen, nur einige kleine Fortsätze in den Annulus fibrosus in der Richtung gegen die Ansatzstelle des vorderen Mitralsegels hin vorschiebend. Rechts wird das Bündel noch begrenzt von der gegen die Ansatzstelle des medialen Trikuspidalsegels ausgezogenen Vorhofseptummuskulatur.

Das Bild gestaltet sich schon im Schnitte 385 insofern anders, als mitten im Annulus fibrosus da, wo dieser vorn in das Septum membranaceum übergeht, ein isoliertes Muskelbündel auftritt. Das vereinigt sich im Schnitte 390 (Fig. 2) mit dem vordersten Teile des Atrioventrikularbündels, so daß dieses nunmehr den Annulus fibrosus in schräger Richtung von hinten rechts nach vorn links durchsetzt, dabei aber noch in hier wieder breiterem Zusammenhange mit der Vorhofseptummuskulatur steht. Mit seinem vordersten Abschnitte reicht das Bündel in das Septum membranaceum hinein; ein fingerartiger Fortsatz geht von

hier aus nach hinten auf die Abgangstelle des vorderen Mitralsegels los und gewinnt dabei eine subendokardiale Lage an der Wand des linken Ventrikels. Dieser Fortsatz schwindet in den nächsten Schnitten wieder schnell.

Während sich so das Atriventrikularbündel schon durch seine Lage von der übrigen Muskulatur deutlich kenntlich macht, sind in diesen Schnitten auch Strukturunterschiede zu verzeichnen, die bei schwacher Vergrößerung durch Tinktionsdifferenzen hervortreten. Die Muskelmassen der Ventrikel haben eine bräunlichgelbliche Färbung; die Vorhofsmuskulatur ist heller und rein gelblich gefärbt; das Bündel besitzt dagegen einen ganz verwaschen gelblichen Farbenton und ist viel durchsichtiger als die übrige Muskulatur. Gerade der letzte Unterschied wird zweifellos durch den eigenartigen Bau der Bündelelemente bedingt. Während man bei starker Vergrößerung in den Ventrikelfasern dicht und parallel liegende Fibrillen mit deutlicher Querstreifung, in den Vorhoffasern lockerere und etwas wirr verlaufende Fibrillen ebenfalls mit gut erkennbarer Querstreifung unterscheiden kann, fällt beim Bündel zunächst auf, daß man nirgends größere längsgetroffene Faserabschnitte, wie man es nach dem Verlaufe des Bündels erwarten sollte, antrifft. Das Bündel setzt sich vielmehr überall zusammen aus eigenartigen teils rundlichen, teils ovalen, meist aber polygonalen Gebilden, die dicht gedrängt in einzelnen, voneinander durch zarte Bindegewebssepten getrennten Komplexen beieinander liegen (Fig. 1, Taf. III). Diese bestehen aus einem großen vakuolenartigen Zentrum, das einen oder mehrere ziemlich chromatinreiche, rundliche oder eckige, bläschenförmige Kerne in ganz blasser, oft überhaupt nicht färbbarer Grundsubstanz aufweist, und einer schmalen peripheren Zone, mit welcher die benachbarten Gebilde zusammenhängen, die ihnen also gemeinsam ist. In der letzteren, die blaßgelblich gefärbt erscheint, verlaufen sehr spärliche und sehr dünne Fibrillen; da man von diesen stets nur ein kurzes Stück verfolgen kann, muß man annehmen, daß sie stark geschlängelt und wirr verlaufen. Zuweilen sind sie zu etwas dickeren Strängen verklebt; im allgemeinen kann man sie überhaupt nur schlecht erkennen. Ganz vereinzelt

läßt es sich nachweisen, daß eine Fibrille durch die Randzone mehrerer benachbarter Gebilde hinzieht. — Deutliche Übergänge zwischen den Vorhofsfasern und den Elementen des Bündels konnte ich in diesem Falle, wohl infolge ungünstiger Schnittrichtung, nicht auffinden; es scheinen sich da, wo das Bündel in die Vorhofsmuskulatur übergeht, seine einzelnen Elemente zu strecken und mit den Langseiten aneinanderzulegen, so daß sie mehr Fasercharakter annehmen. —

Vom Schnitte 400 ab beginnt da, wo die spitzausgezogene Vorhofseptummuskulatur vorn endet, die Ansatzstelle des medialen Trikuspidalsegels am Septum membranaceum, während die Mitralsegel nicht mehr in Zusammenhang mit dem Musculus fibrosus stehen. Die Muskulatur des linken Ventrikels schiebt sich von hinten her nach vorn, die linke Hälfte des Septumdurchschnittes einnehmend, bis dicht an das ins Septum membranaceum hineinragende Atrioventrikularbündel heran; vorn vor dem Septum membranaceum wird die Scheidewand links von Muskulatur des linken, rechts von solcher des rechten Vertikels gebildet, deren Faserbündel sich deutlich von einander abgrenzen lassen. So sieht man in der Fig. 3, die dem Schnitte 410 entspricht, das Septum membranaceum, in das das Atrioventrikularbündel von hinten rechts her hineinragt, in der sagittalen Ausdehnung durch Muskelmassen eingeschränkt; gleichzeitig hat es aber in frontaler Richtung an Dicke zugenommen. Das Bündel hängt nur noch mit einer schmalen Brücke an der Vorhofseptummuskulatur und ist von der Oberfläche des linken Ventrikels nur durch eine dünne subendokardiale Bindegewebsschicht getrennt. Auch hier ist der Unterschied in der Färbung des Atrioventrikularbündels und der übrigen Muskulatur außerordentlich deutlich ausgeprägt.

Bereits im nächsten Schnitte (415) ist der Zusammenhang zwischen dem Atrioventrikularbündel und der Vorhofmuskulatur gelöst. Im Schnitte 420 (Taf. I, Fig. 4) ist die von der Hinterwand des linken Ventrikels vorrückende Muskulatur zwischen beide getreten. Die Scheidewand wird nunmehr hinten von einer breiten Lage Ventrikelmuskulatur und einer schmalen Schicht Vorhofsmuskulatur, die von jener durch Bindegewebe getrennt

ist, gebildet; von vorn her ist die Muskulatur des Ventrikelseptums bis etwas über die Abgangstelle des vorderen Trikuspidalsegels hinaus nach hinten gerückt. In dem kleinen übrig bleibenden Septum membranaceum liegt das Atrioventrikularbündel völlig isoliert, überall von Bindegewebe umgeben, mit zackigen Konturen. Von seiner dem linken Ventrikel zugekehrten Fläche zieht ein schmaler, schnell sich verjüngender Fortsatz subendokardial nach hinten. Das vordere Ende des Bündels ist gegabelt; der linke, spitz ausgezogene Zacken schiebt sich in die subendokardiale Schicht des linken Ventrikels, der rechte gröbere (×) ist gegen die vordere Ansatzstelle des medialen Trikuspidalsegels gerichtet. — In diesem Schnitte ist das Bündel noch leicht von der Ventrikelmuskulatur zu unterscheiden und zwar einerseits durch die „isolierende" Bindegewebsschicht, die es umgibt, andererseits durch die färberische Differenz. Das ändert sich in den nächsten Schnitten, wo sowohl von vorn als von hinten die Ventrikelfasern sich dicht dem Bündel anlagern und gerade an der Peripherie des Bündels der Färbungsunterschied undeutlich wird. Man kann aber trotzdem konstatieren, daß in der Richtung des die Gabelung am vorderen Teil bedingenden Einschnittes (cf. Fig. 4) das Bündel sich von vorn nach hinten in eine linke und eine rechte Portion spaltet, und daß diese Portionen nach links und rechts auseinander rücken. In den so gebildeten Zwischenraum rückt sofort von vorn und hinten die Ventrikelmuskulatur vor, so daß das Septum membranaceum vollständig schwindet und das nunmehr von vorn bis hinten kontinuierliche Septum musculare ventriculorum die beiden Portionen des Atrioventrikularbündels von einander trennt. Der linke Schenkel nimmt alsbald seine Lage in der unterhalb des Septum membranaceum ziemlich breiten subendokardialen Schicht der linken Septumfläche und streckt sich in sagittaler Richtung; der rechte Schenkel wird schnell kleiner und rückt ebenfalls etwas nach vorn gegen die rechte Septumfläche vor, stets in dichter Anlehnung an die Septummuskulatur.

So sehen wir in der Fig. 5 (Schnitt 460) unter der linken Septumfläche den langgestreckten linken Schenkel, der durch

das subendokardiale Bindegewebe überall deutlich von der Septummuskulatur abzugrenzen ist und bereits weit nach vorn reicht. Der kurzovale rechte Schenkel liegt am vorderen Ansatzrande des medialen Trikuspidalsegels, von der Oberfläche durch einen zungenartigen Fortsatz der Septummuskulatur getrennt. Beide Schenkel, besonders der rechte, heben sich durch ihre viel hellere Färbung schon bei schwacher Vergrößerung scharf von der benachbarten Ventrikelmuskulatur ab; bei starker Vergrößerung kann man sehen, daß dieser Unterschied nach wie vor bedingt wird durch die oben beschriebene Struktur der Bündelelemente.

Bis zum Schnitte 500, bei dem die Serie aufhört, ändert sich das Bild nicht mehr wesentlich. Im aufgehobenen 551. Schnitte ist der linke Schenkel vorn in mehrere Portionen geteilt subendokardial an verschiedenen Trabekeln zu erkennen, während der rechte sich vergrößert und in rundlicher Form eine subendokardiale Lage vorn am Septum gewonnen hat. Im Schnitte 601 breitet sich der rechte Schenkel nach vorn und hinten subendokardial aus; der linke scheint mit einigen Bündeln die Papillarmuskeldurchschnitte erreicht zu haben. Auf den letzten Schnitten (651 und 701) ist nichts sicheres mehr zu erkennen.

Wie erwähnt, wurde an weiteren Schnitten dieses Falles die Bestsche Methode zum Glykogennachweis angewendet. In den gefärbten Präparaten stellte es sich heraus, daß sowohl die Ventrikelfasern, als auch die Vorhofsfasern fleckweise glykogenhaltig waren. Einen besonderen Reichtum an Glykogen zeigte die Muskulatur der Herzohren. Im rechten und im linken Schenkel — die Schnitte stammten aus Teilen des Herzens unterhalb des Septum membranaceum — war stets Glykogen nachweisbar, während die sie umgebende Ventrikelmuskulatur ein wechselndes Verhalten zeigte. Das Glykogen lag in den Elementen der Schenkel meist am Rande des blassen Zentrums in Halbmondform; zuweilen auch als größere Tropfen in der Mitte. Niemals aber zeigte sich das ganze Zentrum von Glykogen ausgefüllt. —

Wenn wir uns den Verlauf des Bündels in diesem Falle aus den einzelnen geschilderten mikroskopischen Bildern rekonstruieren, so stellen wir fest, daß hier die Verhältnisse ganz analog

liegen, wie bei dem ersten beschriebenen Herzen. Auch hier löst sich das Bündel von dem untersten Abschnitte der Vorhofseptummuskulatur dort, wo diese an der rechten Scheidewandfläche zur Ansatzstelle des medialen Trikuspidalsegels herabzieht, ab, tritt in schräger Richtung von rechts hinten nach links vorn durch den Annulus fibrosus in das Septum membranaceum ein und teilt sich an dessen unterem Rande direkt oberhalb der Ventrikelseptummuskulatur in einen rechten und linken Schenkel, die subendokardial an der rechten und linken Septumfläche nach vorn und abwärts verlaufen. Dabei bleibt der rechte Schenkel lange als einheitlicher Strang von rundlichem Querschnitt bestehen, während sich der linke fächerartig ausbreitet. Da die Serie nur bis etwa 1 mm unterhalb des Septum membranaceum reichte, weiter unten aber nur einzelne Schnitte aufgehoben wurden, ist über das Verhalten beider Schenkel zur Septummuskulatur während ihres Verlaufs nach abwärts nichts weiter auszusagen, als daß beide noch $2^1/_2$ mm unterhalb des Septum membranaceum nachzuweisen waren.

Das wichtigste Resultat der mikroskopischen Untersuchung erblicke ich in dem histologischen Verhalten des Übergangsbündels. Dieses zeigt im Beginn des 5. Embryonalmonats bereits eine ausgesprochene Differenz gegenüber der übrigen Herzmuskulatur. Es besteht nicht wie diese aus mehr oder weniger langen Fasern, sondern setzt sich aus eigenartigen ovalen oder polygonalen, im Querschnitt oft rundlichen Gebilden zusammen, die sich in Gruppen dicht aneinander zu reihen scheinen. Die einzelnen Elemente bestehen aus einem glykogenhaltigen, blassen homogenen Zentrum, in das der bläschenförmige, an Größe den der übrigen Herzfasern übertreffende Kern eingebettet ist, und einer schmalen peripheren Zone, die aus Sarkoplasma zu bestehen scheint und mit der die benachbarten Gebilde zusammenhängen. In letzterer verlaufen spärliche Fibrillen, die kontinuierlich von einem Element auf das benachbarte übergehen. Durch die eigenartige histologische Beschaffenheit des

Bündels wird bei der van Gieson-Methode eine färberische Differenz bedingt, die es ermöglicht, beim Durchsuchen eines Herzquerschnittes aus der Mitte der Ventrikel die Lage der beiden Schenkel schon bei schwacher Vergrößerung mit ziemlicher Sicherheit festzustellen.

Tawara bearbeitete die Herzen von acht Föten, um „die allmähliche Entwicklung des Verbindungssystems und eine Zusammensetzung aus isolierten Zellen oder kontinuierlichen Fäden nachzuweisen". Doch scheiterten seine Versuche an der ungeeigneten Konservierung. Er gewann aber im allgemeinen den Eindruck, „als ob auch beim Menschen in früheren fötalen Entwicklungsstadien, im Vorhofabschnitte sogar bis gegen das Ende der fötalen Entwicklung eine Abgrenzung in einzelne Zellen wahrscheinlich ist". Die Befunde, die Tawara als Belege für diese Annahme mitteilt, stimmen durchaus mit der obigen Beschreibung der histologischen Struktur des Bündels in meinem Falle überein. So schreibt Tawara von einem ungefähr 17 Wochen alten Embryonalherzen: „Soweit man aus den gefärbten Schnittpräparaten schließen kann, scheint der Vorhofabschnitt noch in dieser Embryonalzeit aus den bläschenförmigen, meist ovalen Zellen zu bestehen, die sich wahrscheinlich hintereinander verbinden und verschmelzen". Ob aber diese scheinbaren einzelnen Zellen nur die Quer- oder Schrägschnitte der einzelnen Muskelfasern waren, läßt Tawara dahingestellt. Ich glaube auf Grund meiner Befunde, daß Tawara in seiner Skepsis hier zu weit geht; denn man müßte doch wenigstens einmal beim Verfolgen des Bündels von der Vorhofsmuskulatur bis zur Teilungsstelle auch auf längsgetroffene Fasern stoßen. Da dies aber bei dem von mir untersuchten Herzen nicht der Fall war, bin ich meines Erachtens zur Annahme berechtigt, daß in dem vorliegenden Entwicklungsstadium noch keine Fasern im Atrioventrikularbündel vorhanden sind, vielmehr einzelne Zellen sich aneinander reihen und verschmelzen, wobei spärliche Fibrillen von einer Zelle zur anderen ziehen. Wahrscheinlich sind die beiden aus der Teilung hervorgehenden Schenkel ebenso aufgebaut; doch vermag ich darüber in diesem Falle nichts sicheres

auszusagen. Jedenfalls aber muß ich die Angabe Fahrs, daß beim Fötus sich das Bündel in seinem Bau in nichts von der übrigen Herzmuskulatur unterscheidet, energisch in Abrede stellen.

Was schließlich den Glykogengehalt des Bündels anlangt, so hat Aschoff, wie erwähnt, in einem Vortrage vom 28. Jan. 1908 zuerst auf einen solchen aufmerksam gemacht. Wie weiter unten beschrieben werden soll, hatte ich schon vor der Kenntnisnahme dieses Vortrages an meinem Materiale ganz gesetzmäßige positive Resultate oft erzielt. In dem fötalen Herzen kann ein positiver Glykogennachweis im Atrioventrikularbündel und namentlich in seinen beiden Schenkeln nicht als differentialdiagnostischer Faktor verwertet werden, da, wie wir gesehen haben, auch die übrige Herzmuskulatur glykogenhaltig ist. Immerhin unterscheidet sich das Bündel in diesem Falle durch das überall in ihm vorhandene Glykogen von der übrigen Muskulatur, in der Glykogen nur fleckweise auftritt.

4. Herz Nr. LXXXI.

Fötus von 23 cm Länge.

Nach der Fixierung in Formol wurde das Herz etwa in der Mitte des Septum ventriculorum quer durchschnitten. Von dem oberen, in Paraffin eingebetteten Stücke machte ich 400 horizontale Serienschnitte, von denen jeder fünfte aufgeklebt wurde. Während die übrigen Präparate nach van Gieson gefärbt wurden, verwandte ich den 230., 260., 290., 320. und 350. Schnitt zum Glykogennachweis.

Diese Serie zeigt in bezug auf das Auftreten und den Verlauf des Atrioventrikularbündels sehr ähnliche Verhältnisse, wie die vom Herzen des $16^1/_2$ cm langen Fötus, so daß ich mich bei der Beschreibung kurz fassen und auf die Abbildungen jenes Falles verweisen kann. Das Bündel ist im Schnitte 205 zuerst nachzuweisen und zwar in Zusammenhang mit der Vorhofseptummuskulatur an der Stelle, wo diese spitz ausgezogen rechts vom Annulus fibrosus nach vorn zieht, um sich in den Ansatzteil des medialen Trikuspidalsegels einzusenken. Es hat hier eine halb-

mondförmige Gestalt und hebt sich deutlich durch seine viel blassere Färbung von der Umgebung ab. Im Schnitte 215 ragen schon einzelne nach vorn vorgeschobene Portionen des Bündels in den Annulus fibrosus hinein; im folgenden Schnitte rückt die Hauptmasse des Bündels nach, und im Schnitte 225 besteht nur noch ein schmaler brückenartiger Zusammenhang zwischen der Vorhofsmuskulatur und dem am unteren Rande des Septum membranaceum angelangten Atrioventikularbündel, der bereits im 235. Schnitte gelöst ist. Vom 245. bis 260. Schnitte nimmt das Bündel fast die ganze Breite des Septum membranaceum ein und rückt in diesem nach vorn bis dicht an den hinteren unteren Rand der hier noch getroffenen rechten vorderen Aortenklappe heran, wobei es eine unregelmäßig ovale Form zeigt, durch Bindegewebszüge in verschieden große Felder abgeteilt wird und durch seine blasse Färbung sich scharf von der von hinten her herandringenden Ventrikelseptummuskulatur abhebt. Im nächstfolgenden Schnitte (265) ist das Bündel in der Längsachse in eine kleinere linke und eine größere rechte Portion geteilt, die beide alsbald auseinander rücken und sich subendokardial an der linken resp. rechten Septumfläche lagern, während gleichzeitig die Ventrikelseptummuskulatur zwischen sie tritt (Schnitt 270). Der hier kleinere linke Schenkel besitzt eine lang gestreckte Dreiecksform, der größere rechte ist dagegen oval; beide sind durch Bindegewebe von der Scheidewandmuskulatur scharf getrennt. Der rechte liegt direkt an einem bindegewebigen Vorsprung des Septums, der sich als ein Teil der Ansatzstelle des medialen Trikuspidalsegels erweist. In den folgenden Schnitten streckt sich der linke Schenkel, weiter nach vorn vorrückend, subendokardial mehr und mehr und wird immer schwerer von der Septummuskulatur abgrenzbar, bis dieses vom Schnitte 320 ab überhaupt nicht mehr gelingt. Den rechten Schenkel kann man länger (bis zum Schnitte 375) isolieren; er zieht sich allmählich von der Septumoberfläche zurück und liegt dann, rings von Scheidewandmuskulatur und einer sehr dünnen Bindegewebslage umgeben, als kleines länglich ovales Bündel links von der Ansatzstelle des medialen Trikuspidalsegels. Während er sich

in den ersten Schnitten nach der Teilung des Bündels sehr deutlich schon bei schwacher Vergrößerung durch seine anscheinend lockere Struktur und blasse Färbung von der übrigen Muskulatur abhebt, schwinden diese Differenzen mit dem Kleinerwerden seines Durchschnittes, und, da gleichzeitig auch die bindegewebige Isolierungsschicht aufzuhören scheint, kann man ihn erst nur mit Mühe, dann aber überhaupt nicht mehr von der Umgebung abgrenzen.

Ist so der Verlauf des Atrioventrikularbündels in diesem Falle dem im vorher beschriebenen Herzen recht ähnlich, so finden sich in der feineren Struktur doch einige Unterschiede, die auf einen Fortschritt der Entwicklung bei dem 23 cm langen Fötus hindeuten. Während bei dem vorigen Herzen das Bündel sich aus dicht beieinander liegenden hohlen Elementen, die die Kerne im homogen blassen Zentrum aufwiesen, zusammensetzte, finden sich im Vorhofsabschnitte dieses Herzens neben gleichartigen Gebilden sternförmige oder spindelförmige solide Elemente, deren Kern mitten in dem von ziemlich reichlichen dünnen Fibrillen durchzogenen Protoplasma liegt (Fig. 2, Taf. III). Die verschieden dicken Fortsätze dieser „Zellen" stehen mit denen der benachbarten in Zusammenhang; daraus resultiert ein Netzwerk, dessen Maschenräume einen homogenen, nur ganz schwach oder auch gar nicht färbbaren Inhalt mit einem dem der „Zellen" völlig gleichenden Kern besitzen. Die Maschenräume sind verschieden groß und verschieden gestaltet; zuweilen stellen sie lang ausgezogene spindelförmige Spalten zwischen parallel angeordneten spindelförmigen „Zellen" dar. Die sämtlichen Kerne zeigen dieselben strukturellen Eigenschaften, wie die der Bündelelemente im vorigen Falle: sie sind ziemlich groß, oval oder eckig, chromatinreich, bläschenförmig und heben sich deutlich von den Kernen der das Bündel in einzelne Felder abteilenden Bindegewebsfasern ab.

Sucht man sich diese Verhältnisse aus denen beim $16\,^1/_2$ cm langen Foetus zu erklären, so kann man nur annehmen, daß die fibrilläre Randzone der Elemente jenes Falles sich stellenweise so verbreitert hat, daß der zentrale Hohlraum um den Kern erst eingeengt wurde und schließlich ganz verschwand; der Kern kam

dadurch in die jetzt das ganze Gebilde darstellende Randzone zu liegen. Gleichzeitig ist eine Vermehrung und ein stärkeres Hervortreten (weitergehende Differenzierung) der Fibrillen zu konstatieren, die nunmehr den Kern direkt umziehen und von einem Element ins andere übergehen. Da diese Verbreiterung der protoplasmatischen Randzone nur stellenweise und meist nicht an direkt nebeneinanderliegenden Elementen vor sich ging, finden wir in dem vorliegenden Falle neben den stern- und spindelförmigen soliden Gebilden noch die blasigen Zellen des vorigen Herzens, deren Randzonen von den Ausläufern der ersteren gebildet werden. Das Netzwerk und der Inhalt der Maschenräume sind also als gleichwertig anzusehen; das Netzwerk stellt nur eine höhere Entwicklungsstufe vor.

Genau die gleichen Bilder finden sich im Bündel während seines Verlaufes durch das Septum membranaceum; nur ist es hier von etwas reichlicheren zartesten Bindegewebsfasern und sehr zahlreichen Blutkapillaren durchzogen; auch scheint die Differenzierung der Fibrillen nicht so weit vorgeschritten zu sein. An dem ganzen Bündel bis zur Teilungsstelle konnte ich nirgends trotz eifrigen Suchens eine Querstreifung bemerken, während eine solche an den Fasern der Vorhöfe und Ventrikel sehr leicht nachzuweisen ist. — Nach der Teilung scheinen mir die beiden Schenkel protoplasmareicher zu werden, worauf auch die allmählich schwindende Differenz in der Färbung gegenüber der umgebenden Ventrikelmuskulatur hindeutet. Im Prinzip des Aufbaues bleiben aber die Schenkel dem Stamme des Bündels gleich; auch sie setzen sich in diesem Herzen zusammen aus zweierlei gleichwertigen, aber verschieden weit entwickelten Elementen.

In den Schnitten, die mit Bestschem Karmin gefärbt wurden, ist zu konstatieren, daß die Vorhofsmuskulatur fast durchweg und zwar stellenweise recht stark glykogenhaltig ist, daß dagegen in der Ventrikelmuskulatur nur fleckweise Glykogen abgelagert ist, besonders spärlich im Ventrikelseptum. Der Vorhofsabschnitt des Bündels zeigt tropfiges Glykogen in ungefähr derselben Menge wie die Verhofsfasern, und zwar liegen die Tropfen sowohl in den Maschenräumen als im Netzwerk, was

meines Erachtens für die obige Annahme der Entstehung der geschilderten Struktur spricht. Nach der Teilung ist im rechten Schenkel nur ganz spärliches, im linken überhaupt kein Glykogen nachzuweisen.

5. Herz Nr. XXXII.

Frühgeborene Frucht von 35 cm Länge.

Nach der Fixierung des Herzens in Formol wurden die Seitenwände beider Ventrikel, sowie die oberen Hälften der Vorhöfe entfernt. Den übrig bleibenden Teil des Herzens, der die untere Hälfte des Vorhofseptums und die ganze Kammerscheidewand mit den angrenzenden Partien der Vorder- und Hinterwände der Ventrikel, sowie den Anfangsteil der Aorta umfaßte, bettete ich in Paraffin ein. Der Block wurde in frontaler Richtung von hinten nach vorn in 600 Schnitte von 15 μ Dicke zerlegt. Von den Schnitten wurde jeder 10. aufgeklebt und nach van Gieson gefärbt. Weitere Schnitte wurden entweder nach Bielschowsky versilbert oder nach Best auf Glykogen gefärbt.

In der Serie ist zuerst im 90. Schnitte das Atrioventrikularbündel deutlich nachzuweisen. In diesem Schnitte, dem die Fig. 1 Tafel I entspricht, findet sich oben links die aus dem Annulus fibrosus sich entwickelnde Aortenwurzel mit der schräg getroffenen rechten vorderen Aortenklappe. Von rechts oben zieht die Vorhofseptummuskulatur nach abwärts, um sich entlang der rechten oberen Kante des Schnittes in den Ansatzteil des medialen Trikuspidalsegels fortzusetzen. Sie tritt dabei ziemlich dicht an die Ventrikelseptummuskulatur heran, die die unteren zwei Drittel des Schnittes einnimmt und von unten her in die bindegewebige Aortenwurzel einstrahlt; doch ist sie von der Ventrikelmuskulatur stets durch einen schmalen Bindegewebsstreifen, dem hier sehr dünnen Annulus fibrosus, getrennt. Mit dem Ventrikelseptum in Zusammenhang steht der im Schnitt längsgetroffene hintere Papillarmuskel. — Die Fasern der Vorhofseptummuskulatur, die zu dem Ansatzrand des medialen Trikuspidalsegels herabziehen, zeigen ein wesentlich lockereres Gefüge als die weiter oberhalb gelegenen; sie werden voneinander getrennt durch maschiges Bindegewebe

mit relativ großen Blutgefäßen und durch weite Lymphräume. Ihr Verlauf ist in der Hauptsache von oben nach unten gerichtet, so daß sich im Schnitt ausschließlich Längsschnitte und längliche Schrägschnitte vorfinden. Diesen lockeren Vorhofsmuskelfasern, die rechts vom Annulus fibrosus abwärts ziehen, ist etwas oberhalb des oberen Endes der Ventrikelseptummuskulatur links gegen den Annulus fibrosus zu eine kleine längsovale Muskelmasse (A. V. B.) angelagert, die sich bei schwacher Vergrößerung schon durch ihre etwas blassere Färbung einerseits, durch ihren Kernreichtum und ihr festeres Gefüge andererseits von der umgebenden Muskulatur abhebt, obwohl sie in direktem Zusammenhang mit ihr steht. Wie aus den weiteren Schnitten der Serie hervorgeht, stellt diese Muskelmasse das hintere Ende der Vorhofsportion des Atrioventrikularbündels dar. Erscheint es bei Betrachtung mit schwachen Objektiven wahrscheinlich, daß die Differenz in Färbung und Faseranordnung auf einer verschiedenen Verlaufsrichtung der Fasern beruht, so stellt sich bei starker Vergrößerung heraus, daß innerhalb des Atrioventrikularbündels an dieser Stelle von einzelnen Fasern überhaupt nichts zu bemerken ist und daß dem färberischen Unterschiede durchgreifende Strukturverschiedenheiten zugrunde liegen, die namentlich in den nächsten Schnitten der Serie deutlich zutage treten. An einigen Stellen liegen die Elemente des Bündels so dicht zusammen, daß fast Kern an Kern stößt und zwischen ihnen nur geringe blaßgelblich gefärbte Protoplasmamassen mit vereinzelten wirr verlaufenden Fibrillen erkennbar sind. Man gewinnt den Eindruck, als lägen große vielkernige protoplasmatische Gebilde vor, die voneinander durch zarte Bindegewebsfasern getrennt würden. An anderen Stellen ist es aber durch eine etwas losere Anordnung möglich, einen Einblick in die Strukturverhältnisse zu erlangen. Man kann hier konstatieren, daß der Vorhofsteil des Bündels aus einem Maschenwerk bald dickerer, bald dünnerer protoplasmatischer Fäden besteht, in deren Kreuzungspunkte Kerne eingebettet sind und in denen Fibrillen verlaufen. Die einzelnen Maschenräume sind in Größe und Form sehr verschieden; teils erscheinen sie bei der van Gieson-Färbung leer, teils enthalten sie in ihrem Zentrum

einen oder auch mehrere Kerne, die ebenso wie die in den Fäden gelegenen größer als die des umgebenden Bindegewebes und deutlich bläschenförmig sind. Geht man bei der Betrachtung von den Kernen als Zentrum aus, so besteht das Bündel aus unregelmäßig sternförmigen Zellen, die mit ihren Ausstrahlungen zusammenhängen und die wirr verlaufende Fibrillen enthalten. Die Kerne liegen zum Teil in vakuolenartigen Hohlräumen; die Fibrillen ziehen durch die zusammenhängenden Fortsätze kontinuierlich von Zelle zu Zelle. Es gelang mir nicht, irgendwo eine Querstreifung an dem Maschenwerke nachzuweisen. Da, wo das Bündel der Vorhofsmuskulatur dicht angelagert ist, kann man zuweilen Übergänge der Vorhofsfasern in das Maschenwerk beobachten: die Fasern splittern sich entweder vorher büschelartig auf oder sie treten direkt in Zusammenhang mit dem Maschenwerk. In beiden Fällen scheinen die Fibrillen der Fasern sich kontinuierlich in die des Maschenwerkes fortzusetzen. — In der Fig. 3 Tafel III habe ich einen kleinen Abschnitt des Maschenwerkes aus der gegen den Annulus fibrosus hin gelegenen Randpartie des Bündels dargestellt. Von unten her tritt eine schräg getroffene Faser in das von Bindegewebe begrenzte Maschenwerk ein, wobei ihre undeutlichen Fibrillen sich direkt in die des letzteren fortsetzen.

In den folgenden Schnitten vergrößert sich das Bündel allmählich und nimmt eine halbkreisförmige Gestalt an, deren Konvexität nach rechts gerichtet ist. Gleichzeitig tritt es in innigeren Zusammenhang mit der kompakten Vorhofsmuskulatur, die links von den lockeren Fasern weiter nach abwärts vorrückt. In der Fig. 2 (Schnitt 130) sieht man den breiten Zusammenhang zwischen dem Bündel und der von oben, rechts von der Aorta herabziehenden Muskulatur der Vorhofscheidewand. Vom Bündel sind zwei kleine Komplexe abgetrennt und etwas nach links in den Annulus fibrosus vorgeschoben. — In den nächsten Schnitten ziehen sich die lockeren Vorhofsfasern rechts vom Bündel nach oben hin zurück, so daß das Bündel in seinem untersten Teile eine subendokardiale Lage am rechten Vorhofe direkt über dem Ansatzrande des medialen Trikuspidalsegels gewinnt. Diese Ver-

hältnisse treten in der Fig. 3 (Schnitt 170) deutlich hervor. Das Bündel hat noch erheblich an Größe zugenommen und besitzt ungefähr die Gestalt eines gleichseitigen Dreiecks. Der Zusammenhang mit der Vorhofmuskulatur wird hier nur durch einige lockere Fasern bewerkstelligt, die von oben und rechts her in das Bündel eintreten. Das Bündel selbst läßt sich schon bei schwacher Vergrößerung in einzelne voneinander durch Bindegewebe getrennte Portionen zerlegen, von denen eines durch einen breiteren Bindegewebszug von der Hauptmasse abgetrennt erscheint. — Bereits im nächsten Schnitte (180) ist die Verbindung zwischen Vorhofsmuskulatur und Bündel gelöst: zwischen beide hat sich Bindegewebe des Annulus fibrosus geschoben, das Bündel ist in den Annulus fibrosus eingetreten.

Von hier ab verkleinert sich der Durchschnitt durch das Bündel schnell und rückt von der Oberfläche des rechten Vorhofs ab weiter nach links hinüber, so daß es schon im Schnitt 190 (Fig. 4) mitten im Annulus fibrosus dicht oberhalb der Kammerseptummuskulatur, von dieser durch derbes Bindegewebe getrennt, liegt. Die Vorhofsmuskulatur zieht sich nach oben hin zurück: das Septum membranaceum unterhalb der rechten vorderen Aortenklappe ist nunmehr im Schnitte getroffen. — Die feineren histologischen Verhältnisse innerhalb des Bündels sind während der Ablösung von der Vorhofsmuskulatur und während des Verlaufes durch den Annulus fibrosus, resp. am unteren Rande des Septum membranaceum genau die gleichen wie beim ersten Auftreten des Bündels in der Serie. Auch hier findet sich das beschriebene Maschenwerk mit den wirr und kontinuierlich verlaufenden Fibrillen, auch hier ist von einer eigentlichen Faserbildung keine Rede.

Im Schnitte 200 trennen sich von der linken unteren Ecke des hier fast quadratischen Bündeldurchschnittes einzelne Teile ab, die alsbald eine langgestreckte Gestalt annehmen und mit ihrer Längsachse parallel zur linken Septumoberfläche gerichtet nach abwärts ziehen. Dadurch, daß die Ventrikelseptummuskulatur, die in den bisherigen Schnitten sowohl links wie rechts bis dicht unter das Endothel der Septumoberfläche reichte, von letzterer

an der linken Seite etwas abrückt, entsteht zwischen ihr und dem Endothel eine bindegewebige subendokardiale Schicht, die die erwähnten abgetrennten Teile des Bündels aufnimmt. Bei starker Vergrößerung ist zu konstatieren, daß diese länglichen Gebilde aus einzelnen Fasern bestehen, die dicht zusammenliegen, z. T. sich zopfartig verflechten und größtenteils im Schnitte längs oder doch lang schräg getroffen sind. Einige hängen noch mit dem Stamme des Bündels zusammen und gehen direkt aus dessen Maschenwerke hervor. Die Fasern sind relativ breit und bestehen aus einer stärker gefärbten peripheren Zone mit vereinzelten nicht sehr deutlichen Längsfibrillen und einem helleren Zentrum, in dem sich zahlreiche, ziemlich dicht hintereinanderliegende, bläschenförmige Kerne vorfinden. Ein Ende der Fasern konnte nicht gefunden werden, vielmehr ziehen die Fasern, soweit sie im Schnitte getroffen sind, mit gleichbleibendem Kaliber nach abwärts. — Es handelt sich bei diesen zu dünnen Bündeln vereinigten Fasern zweifellos um die Elemente des linken Schenkels. Das geht mit Sicherheit schon aus den Bildern der nächsten Serienschnitte hervor.

Während die Form des Durchschnittes durch den Stamm ungefähr unverändert und oben ein Zusammenhang zwischen Stamm und obersten Abschnitt des linken Schenkels bestehen bleibt, treten die längs und schräg getroffenen Bündel des Schenkels allmählich in der subendokardialen Schicht weiter nach abwärts (Fig. 5, Schnitt 240). Ebenso wie der Stamm sind die subendokardialen Bündel in ihrer Färbung von der benachbarten Ventrikelseptummuskulatur verschieden: sie sind wesentlich blasser und weisen einen mehr grünlichen Farbenton auf. Das rührt namentlich von der röhrenartigen Struktur der Fasern her, die im ganzen breiter sind als die der Kammerscheidewand. Da die Bündel des linken Schenkels, je weiter sie nach unten vorrücken, desto schräger getroffen sind, muß man schließen, daß ihr Verlauf nach vorn und unten gerichtet ist. — Im Schnitte 270 (Fig. 6) reicht der linke Schenkel bereits weit nach abwärts; seine einzelnen Bündel sind völlig von Bindegewebe umgeben

und dadurch von der Ventrikelmuskulatur isoliert. Der Durchschnitt durch den Stamm hat seine Form verändert: man kann einen kleineren linken Abschnitt, der mit dem linken Schenkel in Zusammenhang steht, und einen größeren rechten Abschnitt, der ebenfalls schräg nach abwärts gerichtet ist, unterscheiden; beide sind nur noch durch eine schmale Brücke miteinander verbunden. Wir haben nunmehr das Bild vor uns, das von den Autoren als auf dem Ventrikelseptum reitendes Bündel beschrieben worden ist. Das untere Ende des rechten Abschnittes, der rechte Schenkel des Bündels, nimmt direkt unterhalb des Ansatzrandes der medialen Trikuspidalklappe eine subendokardiale Lage an, wobei die Ventrikelseptummuskulatur hier in gleicher Weise, wie in den früheren Schritten links, von der Septumoberfläche abrückt und eine bindegewebige subendokardiale Schicht auftritt. Beim Abgange des rechten Schenkels ordnen sich ebenso wie bei dem des linken die Maschen des Stammes zu ziemlich breiten Fasern, die zunächst längsgetroffen sind; weder an ihnen noch an denen des linken Schenkels konnte ich eine Querstreifung mit Sicherheit nachweisen; auch war nicht festzustellen, ob die einzelnen Fasern untereinander einen Zusammenhang aufweisen oder nicht.

Bereits im Schnitte 280 hat sich die linke Portion des Atrioventricularbündels von der rechten getrennt; zwischen beide ist das Bindegewebe des Septum membranaceum getreten. Das obere Ende des linken Schenkels reicht spitz ausgezogen in der subendocardialen Schicht eben noch in das Septum membranaceum hinein; die rechte Portion ist wesentlich breiter, hat ungefähr dreieckige Gestalt und ist schräg über das obere Ende der Ventrikelseptummuskulatur gelagert, mit einem Fortsatz nach rechts bis direkt an die Ansatzstelle des medialen Trikuspidalsegels reichend. In den folgenden Schnitten rückt das obere Ende des linken Schenkels allmählich weiter nach unten, während die rechte Portion sich verkleinert und ebenfalls nach abwärts zieht. Gleichzeitig nähert man sich dem vorderen Rande des Septum membranaceum: dieses wird in der Längsachse des Schnittes immer kürzer, indem von oben her rechts von der Aortenwurzel Ventrikelmuskulatur sich herabsenkt. So sehen

wir in der Fig. 7 (Schnitt 310) unter der linken Septumoberfläche die schräg getroffenen Bündel des linken Schenkels, die hier etwa 6 mm in der linken subendokardialen Schicht nach abwärts reichen. Das Septum membranaceum ist auf einen schmalen bindegewebigen Streifen reduziert, der die von oben rechts kommende Muskulatur von der Kammerscheidewandmuskulatur trennt. Der rechte Schenkel liegt allseitig von Bindegewebe umgeben, subendokardial an der Ansatzstelle des medialen Trikuspidalsegels. Sein Durchschnitt ist längsoval und wird umgeben von lymphatischen Spalträumen, die auch zwischen seine einzelnen, hier sicher miteinander zusammenhängenden Fasern hineindringen. Dicht unter ihm tritt die Ventrikelseptummuskulatur bis an die rechte Oberfläche heran. Die Fasern des rechten Schenkels sind wohl zweifellos in ihrer Struktur ebenso wie die des linken; doch ist das nicht mit Sicherheit festzustellen, da sie im Schnitte kurz schräg getroffen sind und dadurch die Verhältnisse nicht klar zu übersehen sind. An den weiter abwärts gelegenen Fasern des linken Schenkels tritt der Kernreichtum zurück, dagegen läßt sich aber an verschiedenen Stellen eine deutliche Querstreifung der peripheren, Fibrillen führenden Zone erkennen.

Im folgenden Schnitte (320) hat das Septum membranaceum aufgehört; die Ventrikelmuskulatur reicht kontinuierlich bis bis zur Aorta hinauf. Unter mehrfachen Veränderungen seiner Gestalt und ziemlich schnellem Kleinerwerden zieht in den nächsten Präparaten der Schrägschnitt durch den rechten Schenkel allmählich weiter nach abwärts; dabei rückt er etwas von der Septumoberfläche ab, so daß wir ihn im Schnitte 350 (Fig. 8) an drei Teilen von Septummuskulatur umgeben innerhalb eines breiten bindegewebigen Interstitiums vorfinden. Das obere Ende des linken Schenkels hat sich wiederum etwas nach abwärts verschoben. Schon im nächsten Schnitte hat sich die Ventrikelmuskulatur rechts vom rechten Schenkel subendokardial vereinigt: der Durchschnitt liegt nunmehr rings von der Septummuskulatur umschlossen in einem bindegewebigen Felde, das ihn sozusagen isoliert. Die Verhältnisse ändern sich in den nächstfolgenden Schnitten nur insofern, als beide Schenkeldurchschnitte

stetig weiter nach unten vorrücken, so daß sich der rechte Schenkel im Schnitte 390 (Fig. 9) bereits einer Trabekelbildung nähert, die zu denen des unteren vorderen Abschnitts des Ventrikelseptums an dessen rechter Oberfläche gehört. — Im Schnitte 410 gewinnt der rechte Schenkel wieder eine subendokardiale Lage; die Bündel des linken reichen abwärts in die Trabekelbildungen der linken unteren Septumoberfläche hinein, stets mit subendokardialem Verlauf und durch Bindegewebe von der Septum- resp. Trabekelmuskulatur getrennt. Doch sind die Verhältnisse links durch die Schnittrichtung und dichte Lagerung der Bündel so unübersichtlich, daß von einem weiteren Verfolgen einzelner Bündel Abstand genommen werden muß.

In Fig. 10, deren oberer Rand im Schnitte ca. 5 mm unterhalb der Aortenwurzel liegt, ist der Schrägschnitt durch den rechten Schenkel größer, als auf den vorhergehenden; das hängt wie die folgenden Schnitte zeigen, mit einer Richtungsänderung im Verlaufe des Schenkels zusammen. Während die Kleinheit des Durchschnittes in der Serie bisher eine langsame Senkung nach vorn anzeigte, beginnt hier eine steile, fast vertikale Abwärtsbewegung und dementsprechend ist der Schenkel nicht mehr kurz schräg, sondern lang schräg und schließlich längs getroffen. Dabei rückt der Durchschnitt zunächst wiederum etwas von der Oberfläche ab und wird allseitig von Ventrikelseptummuskulatur umgeben. So sehen wir ihn im Schnitte 460 (Fig. 11) als langestrecktes Bündel in einem bindegewebigen Interstitium des Septums, in Form und Größe völlig den Bündeln des linken Schenkels gleichend. Zugleich kann man bei starker Vergrößerung konstatieren, daß in der Tat die unklaren Strukturverhältnisse des rechten Schenkels in den bisherigen Schnitten nur in der Richtung, in der der Schenkel im Schnitt getroffen war, ihren Grund hatten: längsgetroffen zeigt der Schenkel ebenso wie der linke eine Zusammensetzung aus einzelnen dicht beieinander liegenden Fasern mit fibrillärer peripherer Schicht und kernhaltigem blaß homogenem Zentrum. Stellenweise ist die Struktur hier sogar deutlicher als im linken Schenkel, da die Fasern bisweilen auseinanderweichen und isoliert zu beobachten sind. Doch ist auch

hier nicht zu unterscheiden, ob die einzelnen Fasern miteinander kommunizieren. Eine Querstreifung findet sich fast überall.

Im Schnitte 495 (Fig. 12) hat der rechte Schenkel die bereits erwähnte Trabekelbildung erreicht; sein unteres Ende liegt ungefähr 1 cm unterhalb der Aortenwurzel. Seine Fasern verlaufen fast sämtlich hier in der Schnittebene, sind also längsgetroffen. Er tritt in den nächsten Schnitten subendokardial auf den Trabekel über, wobei sein Durchschnitt gleichzeitig viel kürzer und schmäler wird und rückt noch weiter abwärts. Im Schnitte 520 ist er dann spurlos verschwunden, während er im vorhergehenden Schnitte (515, Fig. 13) noch als schmales nach unten hin spitz ausgezogenes Bündel subendokardial vorhanden ist und sich namentlich am unteren Ende (×) dicht an die Trabekelmuskulatur anschmiegt. Da weder in den früheren, noch in den späteren Schnitten in der Umgebung dieser Stelle Fasern nachzuweisen sind, die in ihrer Struktur denen des rechten Schenkels gleichen, fragt es sich, ob nicht im Schnitte 515 das untere Ende des Schenkels vorliegt. Die Untersuchung bei stärkerer Vergrößerung ergibt mit größter Wahrscheinlichkeit die Richtigkeit dieser Folgerung. Stellt man sich die in der Fig. 13 mit × bezeichnete Stelle mit Immersion ein, so findet man Bilder, die meines Erachtens nur als Übergänge von Fasern des rechten Schenkels in Fasern der Septummuskulatur zu deuten sind und die, wie wir weiter unten sehen werden, durchaus mit den Übergangsbildern der Endausbreitungen des linken Schenkels übereinstimmen. In dem Schnitte 515 lassen sich zwei Fasern des rechten Schenkels, die in der Fig. 4 Tafel III mit *a* und *b* bezeichnet sind, auf relativ weite Strecken verfolgen. Die Faser *a* zeigt in ihrem oberen Abschnitt, der noch innerhalb des von der subendokardialen Bindegewebsscheide umgebenen Endes des rechten Schenkels verläuft, ein ziemlich breites Kaliber mit fibrillärer Randschicht und röhrenartigem Zentrum, in dem mehrere Kerne in gewissen Abständen liegen. Nach unten hin wird die Faser schmäler, die zentrale Röhrenbildung schwindet, die Fibrillen verlaufen durch den ganzen Querschnitt und eine deutliche Querstreifung tritt auf. Im unteren Teil unterscheidet sich *a* in nichts von den benach-

barten Septumfasern. Die gleichen Verhältnisse sind an einer andern Faser (*b*) zu konstatieren. Auch diese besitzt im oberen Teil ein viel stärkeres Kaliber, das infolge Schrägschnittes wie eine kolbige Endanschwellung wirkt. Hier sind in dem vakuolenartigen Zentrum zwei Kerne vorhanden. Unten nimmt die Faser ebenfalls durchaus den Charakter der gewöhnlichen Ventrikelmuskelfasern an.

Zur weiteren Klärung der Strukturverhältnisse habe ich in diesem Falle Versilberungen mikroskopischer Schnitte und den Glykogennachweis versucht — beides ohne wesentlichen Erfolg. Die Silberpräparate zeigen zwar sehr schön die zwischen den Elementen des Bündels verlaufenden feinsten Bindegewebsfibrillen, die Elemente selbst treten aber nicht klarer als in den van Gieson-Präparaten hervor. Glykogen ist in den Schnitten überhaupt nirgends nachweisbar, was wahrscheinlich, wie ich weiter unten noch auseinandersetzen werde, mit dem schlechten Ernährungszustand der Frühgeburt zusammenhängt. —

In diesem Falle gelang es, das Übergangsbündel auf Frontalschnitten von dem hintersten Ende der Vorhofsportion bis zum vorderen unteren Ende des rechten Schenkels und zu den Ausbreitungen des linken Schenkels an den Trabekeln der Herzspitze zu verfolgen. Daß dies bei dieser Schnittführung gelang, ist ein glücklicher Zufall, wie mich die Untersuchung zahlreicher anderer Herzen überzeugt hat. Meist verliert man den rechten Schenkel beim Schneiden des Septums in frontaler Richtung bald nach der Teilung des Bündels unwiederbringlich aus den Augen. In diesem Falle mag der von der Norm abweichende Verlauf des rechten Schenkels und eine vielleicht etwas von hinten nach vorn abgeschrägte Schnittrichtung zu dem günstigen Erfolge beigetragen haben. — Ohne mich auf den unübersichtlichen Verlauf des linken Schenkels einzulassen, kann ich konstatieren, daß der rechte Schenkel in diesem Falle wohl genau den gleichen Verlauf und die gleiche Art der Endigung besitzt, wie in dem von Fahr modellierten Falle.

6. Herz Nr. LVIII.

Unreife Frucht von $35^1/_2$ cm Länge.

Zur Kontrolle der feineren histologischen Befunde an dem vorigen, in Frontalschnitte zerlegten Herzen wurde ein weiteres, genau ebenso großes Herz horizontal in Serien geschnitten. Dieses Herz entstammte einer nach 4 Stunden gestorbenen weiblichen Frühgeburt und wurde 14 Stunden post mortem in toto in absoluten Alkohol eingelegt. Von den 400 Serienschnitten wurde abwechselnd jeder 10. Schnitt mit Hämatoxylin — van Gieson resp. Bestschem Karmin gefärbt. Der Glyokogennachweis fiel auch in diesem Falle trotz der Fixierung in absolutem Alkohol völlig negativ aus: weder im Bündel noch in der Herzmuskulatur war Glykogen zu finden.

Da der Verlauf des Bündels sich fast genau ebenso in den Schnitten darstellte, wie in dem beschriebenen dritten Falle (Fötus von $16^1/_2$ cm Länge), erübrigt es sich, näher darauf einzugehen. Die feineren histologischen Details im Vorhofsteil des Bündels und während seines Verlaufs durch den Annulus fibrosus und das Septum membranaceum zeigen trotz der anderen Schnittrichtung weitgehende Übereinstimmungen mit den Bildern des vorigen Falles, so daß man jene Befunde nicht auf die Schnittführung zurückführen darf. Auch hier ist von einer Zusammensetzung aus parallel verlaufenden, eigentlichen Fasern keine Spur zu entdecken; das Bündel besteht vielmehr aus einem protoplasmatischen Maschenwerk. Allerdings legen sich stellenweise die einzelnen Maschen, wahrscheinlich aus Raummangel, eng aneinander; dabei kommt es zu Bildern, die eine echte Faserstruktur vortäuschen. Bei stärkerer Vergrößerung kann man aber fast stets Brückenbildungen zwischen den Strängen nachweisen; man kann also diese Bilder vergleichen mit den kollabierten Maschen eines Fischernetzes, das man von zwei Ecken aus straff angespannt hat. Überall da, wo das Bündel nicht eingeengt wird, finden sich ziemlich weitmaschige, unregelmäßige Netzbildungen, wie sie in Fig. 5, Taf. III etwas schematisiert dargestellt sind. Diese Netze sind ganz analog denen im vorigen Falle: auch hier werden

die Maschen von polymorphen Elementen, die mit ihren Ausläufern verschmolzen sind und ziemlich große bläschenförmige Kerne besitzen, gebildet; in den Ausläufern verlaufen feine, wirre Fibrillen, deren Zahl weit größer ist als bei dem 3. und 4. Falle, und die deutlich von Zelle zu Zelle zu verfolgen sind. In den blassen Maschenräumen liegen wiederum Kerne von der gleichen Größe und Struktur, wie die in den Maschen. Nur in einem Punkte unterscheidet sich das Netzwerk von den bisher beschriebenen: ganz vereinzelt kann man in den fädigen Verbindungsbrücken zwischen zwei Kernterritorien eine Andeutung von Querstreifung wahrnehmen. In der Fig. 5 ist eine solche Stelle markiert.

Sehr viel deutlicher ist die Querstreifung nach der Teilung des Bündels; da, wo die beiden Schenkel auf kurze Strecken längs oder doch wenigstens schräg getroffen sind, erkennt man, daß sie sich, wie im vorigen Falle, aus Fasern zusammensetzen, die breiter als die Ventrikelmuskelfasern sind, röhrenartig gebaut sind und dabei im oberen Abschnitt sicher miteinander zusammenhängen. In der fibrillären Randzone der Fasern ist sehr häufig eine typische Querstreifung zu erkennen. — Im allgemeinen sind aber die Strukturverhältnisse an den Schenkeln, sobald sie am Septum eine oberflächliche Lage gewonnen haben, wahrscheinlich infolge von Schrumpfungsvorgängen bei der Fixierung des Herzens, nicht klar, eine Beobachtung, die ich sehr oft an Herzen, die gleich in absoluten Alkohol gebracht waren, gemacht habe. Man kann deshalb die Schenkel in der Serie nur relativ wenig weit nach unten mit Sicherheit verfolgen.

7. Herz Nr. XL.

Unreife Frucht (Zwilling) von 40 cm Länge.

Auch dieses Herz wurde sofort in absoluten Alkohol eingelegt und von ihm gilt in bezug auf die Fixierung auch das eben Gesagte. Nach der Fixierung schnitt ich die Vorder-, Hinter- und Seitenwände, sowie die obere Hälfte des Vorhofseptums ab und bettete das so gewonnene Stück in Paraffin ein.

Von dem Block wurden 500 Schnitte, die das Septum in frontaler Richtung trafen, gemacht. Vom 155. Schnitt ab wurde jeder 5. Schnitt aufgeklebt und bis zum 460. mit Bestschem Carmin, von da ab mit Hämatoxylin — van Gieson gefärbt. Außerdem wurden Probeschnitte (101, 151, 201 etc.) nach van Gieson gefärbt.

Vom Schnitte 160 ab ist das Atrioventrikularbündel als kleine halbmondförmige Masse in Zusammenhang mit der Vorhofsmuskulatur zu sehen in ganz analoger Weise wie in der Fig. 1 des 5 Falles. Es bleibt in diesem Zusammenhange, während es sich allmählich vergrößert, bis zum Schnitt 275. Dann erfolgt die scheinbare Loslösung von der Vorhofsmuskulatur und der Eintritt in den Annulus fibrosus. Während des Verlaufes bis hierher ist die Struktur des Bündels die gleiche wie in den beiden letzten Fällen. In den auf Glykogen gefärbten Präparaten lassen sich ganz vereinzelte kleine Glykogentröpfchen in dem Netzwerk des Bündels, teils in den Maschenräumen, teils zwischen den Fibrillen in der Umgebung der Kerne nachweisen. Trotz dieses sehr geringen Glykogengehaltes ist der positive Nachweis doch deshalb meines Erachtens von Bedeutung, als ich in der Umgebung des Bündels nirgends auch nur eine Spur von Glykogen nachweisen konnte. — Im Schnitte 301 liegt das Bündel als ziemlich plattes Dreieck direkt oberhalb der Ventrikelseptummuskulatur; hier machen seine einzelnen Elemente den Eindruck von quergetroffenen Fibrillenbündeln, die in einem kleinmaschigen protoplasmatischen kernhaltigen Netzwerk verlaufen; in den vorhergehenden, mit Bestschem Carmin gefärbten Schnitten tritt dieses nicht hervor. Glykogen ist von jetzt ab im Bündel ebensowenig wie in der eigentlichen Herzmuskulatur nachzuweisen. — Der Abgang des linken Schenkels vom Stamme des Bündels beginnt im Schnitte 320; der hier fast kreisförmige Bündeldurchschnitt sendet nach links unten hin einen spitz ausgezogenen Fortsatz aus, der aus außerordentlich dicht liegenden, längsgetroffenen Fasern zu bestehen scheint. Die einzelnen Fasern lassen sich nicht voneinander abgrenzen und fassen einzelne ziemlich weite Blutkapillaren zwischen sich. Die feste Zusammenpackung

der Elemente ist wahrscheinlich als Effekt der Fixierung anzusehen, wofür die subendokardiale Lage des linken Schenkels spricht.

Im Schnitte 380 sieht man dann auch den rechten Schenkel vom Stamme aus sich in die subendokardiale Schicht der rechten Septumfläche hineinsenken. Er ist anfangs etwas breiter als der linke, der in diesen Schnitten schon weit nach abwärts reicht, und zeigt ebenfalls so dicht liegende Fasern, daß über deren Struktur nichts auszusagen ist. In den folgenden Schnitten haben beide Schenkel an den Abgangsstellen vom Stamme ungefähr das gleiche Kaliber, so daß das „Reiten" des Bündels auf der Ventrikelseptummuskulatur besonders deutlich zum Ausdruck kommt. In der Figur auf Tafel I (Schnitt 435) ist oben das Septum membranaceum unterhalb der rechten vorderen Aortenklappe getroffen; von ihm geht nach rechts unten das mediale Trikuspidalsegel ab. Links von diesem liegt im unteren Abschnitt des Septum membranaceum der ungefähr dreieckige Durchschnitt durch das Atrioventrikularbündel, von dem nach unten hin in die linke und rechte subendokardiale Schicht des muskulären Ventrikelseptums die beiden Schenkel divergierend ausstrahlen. Die Möglichkeit, beide Schenkel in einem Schnitte so weit wie hier nach abwärts zu verfolgen, ist selten gegeben; gewöhnlich verläuft der rechte Schenkel so stark geschlängelt, daß man ihm nur auf kurze Strecken zu Gesicht bekommt. Außerdem ist es nach meinen Erfahrungen nicht häufig, daß der rechte Schenkel so weit abwärts in der subendokardialen Schicht verläuft; meist senkt er sich bald nach seinem Abgange in die Septummuskulatur ein und bleibt im mittleren Verlaufe von dieser rings umgeben in einiger Entfernung von der Septumoberfläche.

In den späteren Schnitten der Serie werden die Bilder ziemlich unklar; doch läßt sich konstatieren, daß, nachdem der rechte Schenkel völlig verschwunden zu sein scheint, der weit nach abwärts reichende linke Schenkel einige Fasern in einen vom Septum abgehenden sogen. abnormen Sehnenfaden hineinsendet (vgl. Teil II). Die Struktur der Schenkelfasern, die während des subendokardialen Verlaufes aus den erwähnten Gründen nicht

deutlich zu erkennen ist, tritt in dem in den Faden eingetretenen Bündelchen deutlich hervor. Man sieht hier breite parallel verlaufende Hohlfasern mit schmalem fibrillären Protoplasmasaum und bläschenförmigen Kernen innerhalb des weiten zentralen Hohlraumes. Von Glykogen ist auch hier nichts nachweisbar. —

8. Herz Nr. III.

Unreife Frucht von 43 cm Länge.

Da in diesem Falle die Kernfärbung, wahrscheinlich infolge von Fäulnis, versagte, Muskel- und Bindegewebsfasern sich aber gut differenziert tingierten, so sei nur auf den Verlauf des Atrioventrikularbündels kurz hingewiesen. — Von dem beschnitten eingebetteten Septum wurde eine Serie von 450 Schnitten in frontaler Richtung von hinten nach vorn hergestellt; von letzteren wurde beim 200. beginnend jeder fünfte Schnitt aufgeklebt und nach van Gieson gefärbt.

Im Schnitte 200 ist das Atrioventrikularbündel in der Muskulatur des Vorhofseptums an einer Stelle, die durchaus der Lage des Bündels in der Fig. 2 vom fünften Falle entspricht, in der Form eines länglichen Ovals zuerst deutlich abgrenzbar. Bereits 10 Schnitte weiter beginnt der Eintritt des Bündels in den Annulus fibrosus; doch bleibt ein Zusammenhang zwischen ihm und der Vorhofsmuskulatur bis zum Schnitte 245 nachzuweisen. Von da ab liegt es als Querschnitt, der mehrfach seine Größe und Form ändert, am unteren Rande des Septum membranaceum, rings von Bindegewebe eingeschlossen und scharf von der dicht unter ihm beginnenden Muskulatur des Ventrikelseptums geschieden. Im Schnitte 270 beginnt die Teilung: zuerst ziehen an der linken Seite einzelne Bündel abwärts in die bindegewebige subendokardiale Schicht; allmählich rücken sie tiefer, wobei aber der Zusammenhang mit dem Stamme des Bündels bewahrt bleibt. Der rechte Schenkel geht erst im Schnitte 335 vom Stamme ab; in den folgenden Präparaten erfolgt die Trennung vom linken und rechten Schenkel; das vordere Ende des Stammes ist erreicht. Der rechte Schenkel wird alsbald rings von Septum-

muskulatur umgeben und rückt, in einem Interstitium derselben gelegen, langsam nach unten; er hat eine ungefähr ovale Form. Im Schnitte 390 gewinnt er wieder eine subendokardiale Lage, die er auf den nächsten Schnitten beibehält, um dann zu verschwinden. Das scheinbare obere Ende des linken Schenkels schiebt sich allmählich weiter abwärts, während gleichzeitig die unteren, meist schräg getroffenen Bündelchen bis ans untere Schnittende, das etwa 6 mm unterhalb des Ansatzrandes der rechten vorderen Aortenklappe liegt, zu verfolgen sind. Der linke Schenkel behält bis zum letzten Schnitte der Serie stets seine subendokardiale Lage bei und tritt nirgends in Beziehungen zur Septummuskulatur, von der er sich vielmehr überall gut isolieren läßt.

9. Herz Nr. XXVII.

Unreife Frucht von 45 cm Länge.

Das in Formol fixierte Herz wurde, nachdem durch Entfernen der Seitenwände die Höhlen eröffnet worden waren, in Paraffin eingebettet und horizontal von oben beginnend in 2000 Serienschnitte zerlegt. Von den letzteren wurde vom 900. Schnitte ab jeder fünfte aufgeklebt und nach van Gieson gefärbt.

Erst im 950. Schnitte (Tafel I, Fig. 1) hebt sich eine innerhalb der Konturen der Vorhofseptummuskulatur gelegene Muskelmasse durch ihre hellere Färbung und eine ganz zarte bindegewebige Begrenzung von der übrigen Muskulatur ab. Dieses im Durchschnitt ungefähr halbkreisförmige Bündel grenzt mit seiner linken Fläche an den Annulus fibrosus und zwar an einer Stelle, die dicht vor der Ansatzstelle des vorderen Mitralsegels liegt. In die letztere senken sich hier von der Vorhofseptummuskulatur einige Muskelbündel hinein. Bei starker Vergrößerung kann man, wie in den früheren Fällen, sehen, daß die färberische Differenz auf Struktureigenheiten der Muskelmasse beruht, die nur insofern sich von den früheren Befunden unterscheiden, als hier die Querstreifung innerhalb des fibrillären Netzwerkes weiter verbreitet und ausgesprochener erscheint und die einzelnen Muskelbalken breiter sind und sich mehr parallel anein-

ander reihen. Das Bauprinzip des Bündels ist hier aber genau das gleiche, wie in den früheren Fällen. — Schon im nächsten Schnitte wölbt sich die Kontur der Muskelmasse an zirkumskripter Stelle höckerartig gegen den Annulus fibrosus vor; in den nächstfolgenden Schnitten nimmt dieser vorgeschobene Fortsatz eine zungenartige Form an, wobei er sich allmählich verbreitert und seine Längsachse schräg nach links vorn gerichtet ist. Im Schnitte 970 tritt zuerst innerhalb des Annulus fibrosus etwas vor dem zungenartigen Fortsatz eine neue Muskelmasse (*a*) auf, die sich durch ihre Färbung als zur Ventrikelmuskulatur zugehörig dokumentiert. Ein Komplex (*b*) verschiedener Faserbündelchen derselben färberischen Eigenschaften liegt vom Schnitte 975 ab dicht hinter dem Fortsatz, so daß man in der Fig. 2 diesen zwischen den Bündeln *a* und *b* nach links und vorn sich erstrecken sieht, während er rechts und hinten noch in kontinuierlichem Zusammenhange mit der Vorhofseptummuskulatur steht. Der Ansatzteil des vorderen Mitralsegels ist hier rein bindegewebig. Das Atrioventrikularbündel (*A. V.B.*) durchsetzt in schräger Richtung den Annulus fibrosus fast vollständig, von der linken Septumfläche nur durch eine schmale Lage grobfaserigen Bindegewebes getrennt. Es zeigt auch in dieser gestreckten Durchschnittsform durchaus denselben histologischen Bau, wie bei anderer Schnittrichtung; das Netzwerk läßt sich besonders schön in den Randpartien nachweisen, während in der Mitte die Maschen sich eng aneinanderlegen und so als solche nicht deutlich zu erkennen sind.

Vom Schnitte 990 ab findet sich eine Kontinuitätsunterbrechung zwischen dem vorderen Abschnitte des Atrioventrikularbündels und dem hinteren, der dauernd in Zusammenhang mit der Vorhofscheidewandmuskulatur bleibt und sich von dieser bis zum Schnitte 1035 deutlich abgrenzen läßt, um dann schnell völlig zu verschwinden. Zwischen die beiden Abschnitte rückt von vorn her das Bündel *a*, von hinten her das Bündel *b*; *a* und *b* vereinigen sich, schnell größer geworden, bereits im Schnitte 995 und bilden von da ab eine allseitig von Bindegewebe umgebene Muskelmasse, die den vorderen Abschnitt des Atrioventrikularbündels von der Vorhofseptummuskulatur trennt. Der vordere

Abschnitt besitzt zunächst eine rundliche Form und zeichnet sich, abgesehen von der färberischen Differenz dadurch von der übrigen Muskulatur ab, daß in ihm auffallend weite teils spaltförmige, teils rundliche kapillare Hohlräume vorhanden sind, die z. T. rote Blutkörperchen enthalten. In der Fig. 3 (Schnitt 1000) liegt der vordere Abschnitt (*A.V.B.*) in unregelmäßiger Gestalt mit einigen kleinen nach hinten hin abgesonderten Bündelchen links vor der vereinigten Muskelmasse ($a+b$) ziemlich dicht subendokardial an der linken Ventrikelseptumfläche. Die Vorhofseptummuskulatur erscheint in diesem Schnitte bereits beträchtlich reduziert. In den folgenden Schnitten wird sie von der von hinten links nach vorn vordringenden Muskulatur des linken Ventrikels mehr und mehr an die rechte Oberfläche des Septums herangedrängt, während ihr vorderes spitz ausgezogenes Ende sich allmählich weiter nach hinten zurückzieht, so daß die immer größer werdende Muskelmasse $a+b$ nunmehr an beiden Septumoberflächen eine subendokardiale Lage gewinnt. Vom Schnitte 1040 ab beginnt eine Verschmelzung der von hinten links kommenden Muskelmasse mit dem Komplex $a+b$. In der Fig. 4 (Schnitt 1055) ist diese vereinigte Masse als Ventrikelseptummuskulatur bezeichnet. Hinten rechts von ihr sieht man noch das vordere untere Ende der Vorhofseptummuskulatur. Rechts von dem Durchschnitt durch den Ansatzrand der rechten vorderen Aortentasche findet sich ein weiterer Komplex von Ventrikelseptummuskulatur, der hier von der $a+b$ entsprechenden Muskelmasse durch das schmale untere Ende des Septum membranaceum getrennt wird. In dem letzteren liegt der vordere Abschnitt des Atrioventrikularbündels, dessen Durchschnitt auf den vorhergehenden Schnitten verschiedene Formveränderungen durchgemacht hat, bis er die in Fig. 4 dargestellte gestreckte Form mit gabelig divergierenden Fortsätzen am vorderen Ende erhalten hat. Nach wie vor finden sich in ihm zahlreiche auffallend weite Kapillaren. Die Struktur des Bündels ist nur schlecht zu erkennen, da die einzelnen Elemente zwischen den Kapillaren außerordentliche dicht bei einander liegen.

Die Gabelung am vorderen Ende des Atrioventrikularbündels wird in den nächsten Schnitten deutlicher; das Bindegewebe des Septum membranaceum schiebt sich von vorn weiter zwischen die beiden Fortsätze hinein, bis schließlich im Schnitte 1065 der rechte Fortsatz vollständig von dem übrigen Bündel abgetrennt ist. Die Teilung in einen linken und rechten Schenkel ist damit beendet, und zugleich ist der untere Rand des Septum membranaceum erreicht. Denn während die beiden Schenkel nach links und rechts aneinanderrücken, vereinigt sich zwischen ihnen der vordere Durchschnitt durch die Ventrikelseptummuskulatur mit dem hinteren, so daß nunmehr ein kontinuierlich von vorn nach hinten ziehendes Septum musculare ventriculorum vorliegt. Dieses trennt die beiden Schenkel voneinander; der sehr viel kleinere Durchschnitt des rechten liegt vom Schnitte 1075 ab direkt subendokardial an der rechten Septumoberfläche, vor der, schräg getroffen, das mediale Trikuspidalsegel hinzieht. Der linke Schenkel, der im Durchschnitt hakenförmig gekrümmt erscheint, hat seine Lage in der unter dem Septum membranaceum breiten bindegewebigen subendokardialen Schicht an der linken Septumoberfläche (vgl. Fig. 5, Schnitt 1090).

Die Verhältnisse bleiben in den nächsten Schnitten der Serie ungefähr die gleichen. Die Stelle an der Septumoberfläche, wo der rechte Schenkel rings von Bindegewebe umgeben liegt, buckelt sich zunächst etwas vor und tritt dann im Schnitte 1130 in Zusammenhang mit dem Schrägschnitt durch das mediale Trikuspidalsegel. Doch ist diese Verbindung bereits im Schnitte 1150 wieder gelöst. Während die subendokardiale Schicht links allmählich an Breite abnimmt, streckt sich der Durchschnitt durch den linken Schenkel und rückt gleichzeitig, ebenso wie der rechte, etwas weiter nach vorn. So sieht man in der Fig. 6 (Schnitt 1160) den dünnen, in einzelne Bündelchen geteilten linken Schenkel in der schmäler gewordenen linken subendokardialen Schicht und in einem kleinen subendothelialen bindegewebigen Feld den kleinen dreieckigen Durchschnitt des rechten Schenkels, der bedeckt wird von dem medialen Trikuspidalsegel.

Verfolgen wir von hier ab zunächst den rechten Schenkel in der Serie weiter, so konstatieren wir, daß er in den nächsten Schnitten von der Septumoberfläche abrückt und sich in ein Interstitium der Septummuskulatur hineinbegibt (Fig. 7, Schnitt 1190). Indem sich die Muskulatur sozusagen hinter ihm schließt, liegt er vom Schnitte 1200 (Fig. 8) ab rings von Ventrikelmuskulatur umgeben in einer bindegewebigen Scheide. Während sein Durchschnitt bis dahin sich immer mehr verkleinert hat, behält er nunmehr in den folgenden Schnitten ungefähr dieselbe Größe, doch wechselt seine Form außerordentlich oft. So finden wir ihn in der Fig. 8 in hakenförmig gekrümmter Gestalt, in der Fig. 9 (Schnitt 1320) länglich gestreckt und in der Fig. 10 (Schnitt 1440) als rundliches Bündelchen. Gleichzeitig ist ein ganz langsames Vorwärtsrücken des Durchschnittes zu konstatieren. Während des ganzen intermuskulären Verlaufes ist das Bündel absolut sicher von der Septummuskulatur zu unterscheiden. Es zeichnet sich vor dieser namentlich durch seinen Kernreichtum aus. Nirgends findet sich eine Abzweigung einzelner Teile des Bündels und ein Übergang derselben in die Septummuskulatur, vielmehr ist stets eine scharfe Sonderung des Bündels von der Umgebung durch die bindegewebige Scheide vorhanden.

Vom Schnitte 1530 ab ist eine langsame Annäherung des Schenkels an die Septumoberfläche zu bemerken; im Schnitte 1580 (Fig. 12) ist der von der Bindegewebsscheide umgebene Querschnitt nur noch durch eine schmale subendokardiale Muskelspange von der Septumoberfläche getrennt. Dabei ist der Querschnitt wieder etwas größer geworden. Eine subendokardiale Lage gewinnt der Schenkel aber erst vom Schnitte 1690 ab. Der intermuskuläre Verlauf erstreckte sich also über 490 Schnitte (à 15 μ = 7,35 mm). Während der rechte Schenkel sich wiederum der Septumoberfläche nähert, hat diese eine sehr unregelmäßige Gestalt angenommen: entsprechend der unteren Hälfte des Septums buckeln sich Muskelmassen gegen die Ventrikelhöhle trabekelartig vor, um sich dann auf den Schnitten scheinbar völlig vom Septum abzulösen. So findet sich auch der rechte Schenkel vom Schnitte 1600 ab innerhalb einer derartig vorspringenden

trabekulären Muskulatur. Im Schnitte 1690, von dem ab der Schenkel subendokardial gelagert ist, ragt der Trabekel nasenartig weit in das Ventrikellumen hinein, um sich dann in den folgenden Schnitten mehr und mehr von der Septumoberfläche zu isolieren, bis wir im Schnitte 1850 den Querschnitt durch den frei durch das Ventrikellumen hindurchziehenden Trabekel vor uns haben. Dieser entspricht wahrscheinlich dem zum Fuße des vorderen Papillarmuskels hinziehenden „Hilfsschenkel" Tawaras.

Nachdem der rechte Schenkel in der Serie wieder eine subendokardiale Lage gewonnen hat, zeigt sein Durchschnitt eine recht wechselnde Form. Zunächst stellt er ein kurzovales Bündelchen dar (Fig. 13, Schnitt 1690). Bereits vom Schnitte 1710 ab beginnt er sich zu strecken und eine spindelige Form anzunehmen, wobei er vom Schnitte 1730 bis zum Schnitte 1750 wiederum durch eine schmale Muskelspange von der endokardialen Oberfläche abgedrängt wird. Die Streckung und gleichzeitige Vergrößerung des Schenkeldurchschnittes geht einher mit einer schon bei schwacher Vergrößerung deutlich erkennbaren Auflockerung der Elemente des Schenkels, die ein ziemlich weitmaschiges Netzwerk zu bilden scheinen. Im Schnitte 1770 (Taf. II, Fig. 14) liegt der Schenkel als wurstförmig gestrecktes Gebilde in der hier ziemlich breiten bindegewebigen subendokardialen Schicht des nur noch durch zwei Brücken mit der Septumoberfläche in Zusammenhang stehenden Trabekels. Während der Durchschnitt durch den Schenkel in den Schnitten 1780 und 1790 seine größte Länge erreicht, ohne dabei irgendwo in Konnex mit der Trabekelmuskulatur zu stehen, wird er in den darauffolgenden Schnitten allmählich wieder kürzer und nimmt eine Spindelform an; dabei rückt er in der subendokardialen Schicht des Trabekels etwas nach hinten (cf. Fig. 15; Schnitt 1850). Man hat sich also die Streckung des Schenkeldurchschnittes so zu rekonstruieren, daß der Schenkel, in der subendokardialen Schicht eines vorn unten an der Septumoberfläche gelegenen Trabekels angelangt, sich plötzlich flächenhaft ausbreitet, um sich dann wieder zu einem einfachen Bündel zu sammeln; es liegen also Verhältnisse vor, die denen der Wundernetze zu vergleichen sind.

Während bisher in der ganzen Serie von der Teilung des Atrioventrikularbündels ab Querschnitte oder doch nur kurze Schrägschnitte durch den rechten Schenkel vorlagen, wird etwa vom Schnitte 1870 ab der Schenkel schräg getroffen und gewinnt dadurch eine ganz unregelmäßige Form: man nähert sich nach einem ungeteilten Verlaufe des Schenkels von ca. 12 mm den Endausbreitungen. Gleichzeitig tritt der Trabekel *(a)*, in dessen subendokardialer Schicht der Schenkel verläuft, in Beziehung zu anderen Trabekelbildungen und dem großen vorderen Papillarmuskel an der Spitze des rechten Ventrikels. So sieht man im Schnitte 1890 (Fig. 16) am hinteren Ende des Trabekeldurchschnittes *a* einen hakenförmigen Fortsatz, der sich dem weiter nach hinten gelegenen Durchschnitte *b* durch den vorderen Papillarmuskel nähert. Schon im folgenden Schnitte (Fig. 17) sind beide mit einander verschmolzen; gleichzeitig findet sich eine fibröse Brücke zwischen dem Trabekel *a* und einem von der rechten Herzwand ausgehenden Trabekel *c*. Der rechte Schenkel dringt mit zwei Fortsätzen in die subendokardiale Schicht von *b* vor und geht im Schnitte 1905 auch auf *c* über. In der dem letzteren Schnitte entsprechenden Fig. 18 sieht man ferner, wie rechts vom Papillarmuskel *b* sich wieder ein neuer Trabekel *e* nach vorn hin vorschiebt und gleichzeitig ihm ein aus der Verschmelzungsstelle von *a* und *b* hervorgehender Fortsatz *f*, der einen Teil des rechten Schenkels enthält, entgegenstrebt. Dieser Fortsatz wächst sich in den nächsten Schnitten (Fig. 19) zu einer fadenartigen Verbindungsbrücke zwischen den Trabekeln *a* und *e* aus, in die von *e* her Trabekelmuskulatur eintritt, während der in *f* liegende Teil des rechten Schenkels in der subendokardialen Schicht der Brücke und des Trabekels *e* weit nach hinten zieht. — Es findet also eine Ausbreitung des rechten Schenkels auf den vorderen Papillarmuskel und verschiedene Trabekelbildungen statt, ohne daß man irgendwo mit Sicherheit einen Übergang seiner Elemente in die Trabekelmuskulatur feststellen könnte.

In den letzten Schnitten der Serie werden die Verhältnisse außerordentlich unübersichtlich: Trabekel drängt sich an Trabekel, die einzelnen Teile des rechten Schenkels scheinen sich weiter

aufzusplittern, und man verliert sie dann bald aus den Augen, zumal sie sich hier durchaus nicht mehr so deutlich von den übrigen Muskelfasern unterscheiden lassen, wie in den früheren Schnitten der Serie. Es genügt aber auch, festzustellen, daß es in diesem Falle gelang, den rechten Schenkel von der Teilungsstelle ab kontinuierlich bis in seine Ausbreitungen am Fuße des vorderen Papillarmuskels und an den Trabekeln der rechten Herzspitze zu verfolgen.

Um das weitere Verhalten des linken Schenkels in der Serie festzustellen, müssen wir zum Schnitte 1160 (Tafel I, Figur 6) zurückkehren. Hier findet er sich in der relativ breiten subendokardialen Schicht der linken Septumfläche in einige nebeneinander aufgereihte Bündelchen zerlegt. Unter sehr geringer Verschiebung des Gesamtdurchschnittes nach vorn bleibt der Schenkel ungefähr in gleicher Form bis zum Schnitte 1250. Die Durchschnittsform der einzelnen Bündelchen wechselt, auch scheint ein Faseraustausch wiederholt zwischen ihnen vor sich zu gehen; aber im großen und ganzen ist auf all den Schnitten der linke Schenkel als langgestreckter Komplex von dicht aneinander gereihten Bündelchen zu sehen. Vom Schnitte 1255 ab lassen sich dagegen deutlich zwei voneinander getrennte Portionen des Schenkels unterscheiden, die sich ihrerseits wiederum aus einzelnen Bündelchen zusammensetzen: eine zunächst kleinere vordere Portion *a* und eine langgestreckte hintere Portion *b*, beide durch einen erst kurzen Abschnitt bündelfreier subendokardialer Schicht voneinander getrennt, an welch letzterem die Septumoberfläche eine seichte Einziehung aufweist. Die beiden Portionen divergieren ziemlich schnell; die vordere rückt weiter nach vorwärts und streckt sich dabei, so daß im Schnitte 1320 beide Teile ungefähr die gleiche Länge des Durchschnittes besitzen. Vom Schnitte 1370 ab tritt wiederum eine deutliche Trennung der beiden Portionen in mehrere voneinander geschiedene Bündel auf. So rückt von der Hauptmasse der Portion *a* ein kleines Bündelchen *a* schnell nach vorn ab, während *b* in drei zunächst ungefähr gleich große Teile zerfällt, die allmählich immer weiter auseinanderrücken: in das am weitesten vorn gelegene Bündel *b*, das mittlere Bündel *c*

und das hinterste Bündel *d*, so daß man vom Schnitte 1400 ab im ganzen fünf verschiedene Teile des linken Schenkels (von vorn nach hinten: *a*, *a*, *b*, *c*, *d*) in der subendokardialen Schicht der linken Septumoberfläche unterscheiden kann. Im Schnitte 1440 liegt *a* in einer fortsatzartigen Vorbuckelung der Septumoberfläche, in die auch Ventrikelseptummuskulatur hineinzieht und die den Fußpunkt eines Fadens darstellt, wie die weiteren Schnitte zeigen. Vom Schnitte 1470 ab findet sich der Faden erst schräg, später quer getroffen frei in der Ventrikelhöhle; in dem Durchschnitt läßt sich das Bündel *a* scharf von der ebenfalls in den Faden eingetretenen Ventrikelmuskulatur trennen. Der Faden tritt beim weiteren Durchsehen der Serie mehrmals in Beziehung zu Trabekeln an dem vordersten Abschnitt der linken Septumfläche und bleibt bis zum Schnitte 1650 vorhanden, um dann völlig zu verschwinden. Wahrscheinlich zog er zu dem im Präparate nicht vorhandenen vorderen Papillarmuskel. Bis zuletzt ist in ihm die Ventrikelmuskulatur scharf geschieden von dem Faserbündel *a* des linken Schenkels.

Der übrige Teil der vorderen Portion *a* verläuft, anscheinend ohne sich zunächst weiter zu teilen, an der vorderen Hälfte des Septums als einheitliches Bündel steil abwärts. Vom Schnitte 1500 ab etwa liegt der rundliche Durchschnitt durch *a* subendokardial über einer trabekulär sich gegen das Lumen vorbuckelnden Muskelmasse. An dieser Stelle ist er bis zum 1760. Schnitte deutlich nachzuweisen und stets scharf von der Ventrikelmuskulatur zu sondern, während die trabekuläre Vorwölbung immer stärker wird und schließlich der Trabekel von der Septumoberfläche getrennt frei durch das Lumen zieht. Vom Schnitte 1760 ab zeigt der Trabekel an der Stelle, wo *a* liegt, einen schnell wachsenden Fortsatz, in den außer *a* Teile der Trabekelmuskulatur eintreten. Im Schnitte 1790 hat sich dieser muskelhaltige Fortsatz von dem Trabekel abgeschnürt und zieht nunmehr als rundlicher Fadendurchschnitt frei durch die Ventrikelhöhle; in ihm sind, durch Bindegewebe voneinander geschieden, die beiden eingetretenen Muskelbündel deutlich zu erkennen. Schon im Schnitte 1830 tritt der Faden wieder in Verbindung mit einem neuen Trabekel-

durchschnitt, der etwas weiter nach vorn als der andere frei im Lumen liegt. Zuerst ist der Zusammenhang fibrös; vom Schnitte 1860 ab tritt aber die Fadenmuskulatur in die subendokardiale Schicht des Trabekels über, und das Bündel *a* breitet sich in dieser aus. In dem nächsten Schnitte ist der Trabekel nicht mehr vorhanden; er hatte sich in den vorhergehenden allmählich dem vorderen linken Ende des Präparates genähert.

Von den drei Bündeln der hinteren Portion des linken Schenkels verschmelzen *c* und *d* bereits im Schnitte 1440 miteinander. Das Bündel *b* bleibt ungefähr in der Mitte der linken Septumfläche subendokardial liegen, ohne sich weiter zu teilen; sein Durchschnitt wird weiter abwärts allmählich kleiner, die Form desselben bleibt eine länglich ovale. Vom Schnitte 1580 ab beginnt auch die Stelle der Septumoberfläche, an der *b* liegt, sich trabekulär vorzubuckeln. Schon im nächsten Schnitt teilt sich das Bündel in zwei ungefähr gleiche Teile, die etwas auseinanderrücken und beide anfangs längsovale Form besitzen. Dann erfolgt eine Streckung des Durchschnitts des hinteren Teiles (Schnitt 1670) und schließlich ein Übergang desselben vermittelst einer dünnen Brücke auf einen benachbarten Trabekel (Schnitt 1720). Der vordere Teil von *b* hat währenddessen seine Lage und Form beibehalten. Vom Schnitt 1750 etwa ab lassen sich beide Teile, wahrscheinlich weil sie zu schräg getroffen werden, nicht mehr mit Sicherheit von der Trabekelmuskulatur abgrenzen.

Was schließlich den Verlauf des durch die Verschmelzung von *c* und *d* entstandenen Bündels anlangt, so hat dieses von Anfang an die Tendenz weiter nach hinten zu ziehen, so daß man es bei der horizontalen Schnittrichtung meist schräg getroffen sieht. Im Schnitte 1440 hat das Bündel bereits eine Stelle an der Septumoberfläche erreicht, vor welcher der Durchschnitt durch den hinteren Papillarmuskel gelagert ist. Hier zieht es bis zum Schnitte 1530 abwärts, um dann wieder nach hinten umzubiegen. So finden wir es im Schnitte 1540 lang gestreckt in der subendokardialen Schicht hinter dem hinteren Papillarmuskel. In den folgenden Schnitten tritt es auf Trabekelbildungen über, die mit dem Septum einerseits, mit dem hinteren Papillarmuskel anderer-

seits zusammenhängen. Ob das Bündel in der Serie den letzteren erreicht, ist nicht mit Sicherheit zu sagen, da die Verhältnisse an den letzten Schnitten der Serie unübersichtlich und unklar werden und das Bündel sich nicht mehr sicher von der Ventrikelmuskulatur isolieren läßt.

In diesem Falle konnten wir das Atrioventrikularbündel schrittweise von seinem ersten Erscheinen innerhalb der Muskulatur des Vorhofseptums an bis zu den Verzweigungen seiner beiden Schenkel an den Trabekeln der Spitzen beider Ventrikel verfolgen. Dabei zeigt der rechte Schenkel ein wesentlich anderes Verhalten wie in dem 5. Falle: während er dort spitz ausgezogen subendokardial an einem Trabekel endigt, breitet er sich hier am Fuße des vorderen Papillarmuskels nach langem, größtenteils intermuskulären, ungeteilten Verlaufe über mehrere Trabekel aus, ohne daß man in der Serie irgendwo auf einen Übergang seiner Fasern in die der Kammermuskulatur stößt. Außerdem findet sich in seinem unteren Verlaufe eingeschaltet ein eigenartiges Auseinanderweichen seiner Elemente, das zu einer zirkumskripten flächenhaften Auftreibung des Schenkels führt. Bei dem linken Schenkel konnten wir etwas ähnliches beobachten, wie Tawara beschrieben hat: nach relativ kurzem ungeteilten Verlaufe nach vorn abwärts teilt sich der Schenkel in eine vordere und hintere Portion, die leicht divergierend weiter nach unten ziehen, sich mehrfach wiederum teilen und schließlich auf verschiedene Art sich subendokardial an den Trabekeln der unteren Herzhälfte ausbreiten. Auch bei diesen Ausbreitungen des linken Schenkels konnte in der Serie kein Faseraustausch mit den Ventrikelfasern gefunden werden. — Zur Feststellung feinerer Strukturverhältnisse an den Schenkeln eignete sich dieser Fall wahrscheinlich infolge unzweckmäßiger Konservierung nicht; die Schenkel waren nur dadurch so weit abwärts zu verfolgen, daß sie durch Bindegewebe von der übrigen Muskulatur geschieden waren; Strukturverschiedenheiten und färberische Differenzen waren namentlich linkerseits nicht festzustellen.

10. Herz Nr. XXXVI.

Unreife Frucht von 47 cm Länge.

His hebt in seiner Arbeit hervor, daß man das Atrioventrikularbündel nur bei sagittaler Schnittrichtung in ganzer Länge zu Gesicht bekomme. Ich habe, um diese Angabe nachzuprüfen und zugleich die feineren Strukturen des Bündels bei dieser Schnittrichtung zu studieren, das Herz einer $8^1/_2$ Tage alten männlichen Frühgeburt beschnitten, den unteren Teil des Vorhofseptums und den oberen des Ventrikelseptums mit den Aortenklappen eingebettet und den so gewonnenen Block sagittal, von rechts beginnend, in Serienschnitte zerlegt.

Im 193. Schnitte der Serie liegen die Verhältnisse wohl ungefähr so, wie His es mit seiner oben erwähnten Bemerkung gemeint hat. Links oben ist der rechte Vorhof, rechts unten der linke Ventrikel geöffnet, beide begrenzt von Septummuskulatur. Der Annulus fibrosus durchzieht als ungleichmäßig breiter Streifen den Schnitt horizontal von rechts nach links. Aus der links oben an ihn grenzenden Muskelmasse des Vorhofseptums entwickelt sich der Vorhofsabschnitt des Atrioventrikularbündels. Dieser hängt in dem Schnitte links noch mit der Vorhofsmuskulatur zusammen, ist sonst aber allseitig von Bindegewebe umgeben. Das Bündel verläuft zunächst fast horizontal im Annulus fibrosus, biegt dann aber stumpfwinklig nach unten um. Die Umbiegungsstelle entspricht ungefähr, wie weitere Schnitte zeigen, der Teilungsstelle des Bündels. In der Mitte der unteren Hälfte des Schnittes sieht man zwischen den Muskelmassen des Ventrikelseptums die bindegewebige subendokardiale Schicht der linken Septumfläche flach angeschnitten; nach oben hin setzt sie sich kontinuierlich in das Septum membranaceum fort, von dem nur ein kleiner, beiderseits mit dem Annulus fibrosus in Zusammenhang stehender Teil getroffen ist. Nach der im Septum membranaceum erfolgenden Umbiegung tritt das Atrioventrikularbündel resp. sein linker Schenkel in die linke subendokardiale Schicht ein und zieht zunächst ungeteilt schräg nach vorn und unten, um sich dann bald fächerartig an der linken Septumfläche

auszubreiten. Im Schnitte läßt sich der linke Schenkel bis zum unteren Rande von der Muskulatur der Kammerscheidewand isolieren. Das ist natürlich ein günstiger Zufall: schon im folgenden Schnitte treten die beiden rechts und links gelegenen Teile der Ventrikelseptummuskulatur zusammen, so daß das Bündel in einen oberen und unteren Abschnitt geteilt erscheint, und gleichzeitig berühren die flach getroffenen Ausbreitungen des linken Schenkels die Ränder der Septummuskulatur, so daß von einer Isolierung keine Rede mehr zu sein scheint. Auffallend ist, wie lange in der Serie der Vorhofsabschnitt des Bündels nachzuweisen und deutlich von der Vorhofsmuskulatur abzugrenzen ist.

Die Abgrenzung bietet dadurch keinerlei Schwierigkeit, daß wie in den früheren Fällen auch in diesem das Bündel schon bei schwacher Vergrößerung sich färberisch von der umgebenden Muskulatur abhebt. Im Gegensatz zu den früheren Fällen erscheint hier aber der Vorhofsabschnitt des Bündels erheblich dunkler gefärbt als die Umgebung. Daß dieses Verhalten nicht etwa mit der Schnittrichtung zusammenhängt, erhellt daraus, daß ich bisweilen auch bei frontaler Schnittführung das gleiche konstatieren konnte. Bei starker Vergrößerung stellt sich heraus, daß die dunklere Färbung auf eine eigenartige Kompaktheit des Bündels in diesem Abschnitte beruht; die einzelnen Elemente liegen so dicht beieinander, daß fast Kern an Kern stößt und von der Struktur meist nichts zu erkennen ist. Stellenweise sind die Kerne deutlich in ungefähr parallelen Reihen angeordnet, so daß man an dicht gedrängte Fasern denken muß. Nur an ganz vereinzelten Stellen und zwar wiederum an den Randpartien des Bündeldurchschnittes finden sich Lockerungen, die einen Einblick in die feineren Strukturverhältnisse gestatten. Hier kann man dann feststellen, daß das Bündel im oberen Verlaufe auch in diesem Falle sich aus einem Maschenwerke zusammensetzt, daß hier aber die Balken und die in ihnen verlaufenden Fibrillen dicker sind und mehr die Tendenz eines parallelen, also faserartigen Verlaufes aufweisen. Würde man ohne Kenntnis der Verhältnisse in früheren Fötalmonaten in diesem Falle die Struktur des Bündels zu beschreiben haben, so würde man voraussichtlich von

wechselnd breiten Fasern reden, die entweder parallel oder etwas geschlängelt und gegen einander geknickt verlaufen und untereinander durch kürzere oder längere Verbindungsbrücken zusammenhängen; in den Fasern und ihren Verbindungen verlaufen ziemlich zahlreiche, wechselnd scharfe Fibrillen; Fasern wie Brücken zeigen vielfach ausgesprochene Querstreifung.

Die dunklere Färbung betrifft nur den Vorhofsabschnitt, der Stamm und der linke Schenkel weisen auch in diesem Falle dieselben tinktoriellen Eigenschaften auf, wie in den vorhergehenden. In dem Stamme des Bündels ist die Anordnung der Elemente zumeist eine parallele; die Maschen sind langgestreckt, die Maschenräume oft gar nicht erkennbar. Hier tritt der Bindegewebsreichtum des Bündels sehr deutlich hervor; überall sieht man feine umspinnende Bindegewebsfibrillen. Daneben kommen aber auch hier gelockerte Partien vor, in denen eine wabige Struktur zu erkennen ist: die großen und breiten Maschenräume zwischen den Netzbalken werden durchzogen von einem ganz feinen schwammartigen Gerüst, in das der Kern eingebettet ist.

Eine Polymorphie der Elemente tritt noch weit deutlicher im linken Schenkel in die Erscheinung. Hier sieht man echte Fasern, deren Kaliber außerordentlich stark wechselt. Neben sehr breiten gleichmäßigen Gebilden finden sich Fasern mit Auftreibungen verschiedener Form. Zumeist sind die Fasern ganz oder wenigstens streckenweise röhrenartig. Ein schmaler protoplasmatischer Saum mit deutlichen, aber nicht sehr zahlreichen Fibrillen und ausgesprochener Querstreifung begrenzt den zentralen Hohlraum, in dem die Kerne in ungefähr regelmäßigen Abständen von einander aufgereiht sind und der bisweilen von einem feinem Wabenwerk plasmatischer Fäden durchzogen wird. Besonders häufig trifft man letzteres an den oft kolossalen spindeligen oder kugeligen Auftreibungen von Fasern mit sonst dünnem Kaliber. — Diese Fasern scheinen direkt aus dem Netzwerk des Stammes zu kommen; auch sie hängen untereinander wohl zweifellos zusammen und scheinen nirgends ein Ende zu erreichen resp. stets ineinander überzugehen.

Trotz der geschilderten Strukturverhältnisse fiel die Glykogenreaktion negativ aus. Das Herz hatte längere Zeit in Formol gelegen. —

11. Herz Nr. XLIII.

Männliche Neugeburt von 50 cm Länge.

Von diesem Herzen, das, wie die mikroskopische Untersuchung ergab, zweifellos pathologische Veränderungen aufwies und daher an anderer Stelle ausführlicher beschrieben werden soll, sei nur über den Verlauf des Bündels kurz berichtet. Das Herz wurde nach Beschneidung der Seitenwände und des oberen Abschnittes der Vorhöfe eingebettet und quer von oben nach unten geschnitten. Da die Schnittführung nicht streng horizontal war, ergeben sich in den Serienschnitten Bilder, die zunächst nicht ganz klar erscheinen.

Im Schnitte 420 trifft man zuerst auf das Bündel, aber nicht wie in den letzten horizontalen Serien zunächst in Zusammenhang mit der Vorhofsmuskulatur, sondern als rundliche Muskelmasse mitten im Septum membranaceum, das hier hinten und rechts von Vorhofseptummuskulatur und vorn von der Ventrikelseptummuskulatur begrenzt wird; nach rechts geht von dem Septum membranaceum das mediale Trikuspidalsegel, nach links das vordere Mitralsegel ab. Von den Aortenklappen ist in dem Schnitte nichts mehr zu sehen. In der nach vorn zur Ansatzstelle des medialen Trikuspidalsegels hinziehenden Vorhofseptummuskulatur ist auch bei stärkerer Vergrößerung nichts zu finden, was auf das Auftreten des Vorhofsabschnittes hindeutete. — In den folgenden Schnitten vergrößert sich der Durchschnitt durch das Bündel schnell und nimmt eine dreieckige Gestalt an. Schon im Schnitte 460 schiebt sich von dem Stamme des Bündels aus ein schmaler Fortsatz nach vorn in die subendokardiale Schicht der linken Septumfläche vor; es ist also schon der linke Schenkel im Schnitte getroffen, bevor der Vorhofsteil des Bündels erschienen ist. Erst im Schnitte 480 ist ein Zusammenhang zwischen dem im Septum membranaceum liegenden Stamme des Bündels und

der Vorhofseptummuskulatur hergestellt, so daß man nunmehr das Bündel in continuo von seinem hintersten Ende bis zur Umbiegungsstelle des linken Schenkels vor sich hat. Doch ist bereits im folgenden Schnitte die Kontinuität unterbrochen: zwischen den Vorhofsabschnitt und den linken Schenkel schiebt sich von vorn her die Ventrikelseptummuskulatur nach hinten bis zur Ansatzstelle des vorderen Mitralsegels. Von nun ab wird also der subendokardial gelagerte linke Schenkel von dem Vorhofsabschnitte durch das obere Ende des Septum ventriculorum musculare getrennt. Durch diese Verschiebung der Verhältnisse sieht es so aus, als ob der Stamm des Atrioventrikularbündels sich fortsetze in den linkel Schenkel und nur als kleinen Seitenast den rechten Schenkel nach rechts vorn aussende. Der Vorhofsteil des Bündels bleibt noch bis zum 630. Schnitte deutlich innerhalb der Vorhofseptummuskulatur zu erkennen und verhält sich in den späteren Schnitten der Serie so, wie man ihn sonst in den ersten Schnitten zu sehen bekommt. — Die Bilder dieser Serie erklären sich ohne weiteres, wenn man annimmt, daß die Schnittrichtung von der Horizontalen etwas abgewichen ist und die vorderen und linken Partien früher im Schnitte getroffen wurden als die hinteren und rechten.

Ich habe diesen Fall nur erwähnt, um zu zeigen, wie eine geringe Änderung der Schnittrichtung eine starke Verschiebung der an der Vorhof-Ventrikelgrenze ziemlich kompliziert liegenden Verhältnisse zu erzeugen vermag. Man hat daraus zu entnehmen, daß man mit etwaigen Verlaufsanomalien des Atrioventrikularbündels sehr vorsichtig zu sein hat und sich, vordem man eine solche annimmt, überzeugen muß, ob nicht Trugbilder durch Schrägschnitte oder dergl. vorliegen.

12. Herz Nr. I.

Männliche Neugeburt von 56 cm Länge.

Als letzten Fall dieser Untersuchungsreihe wähle ich das Herz eines etwas übertragenen, 3060 g schweren totgeborenen Knaben, bei dem die Darstellung der feineren histologischen

Struktur außerordentlich gut gelang. Das beschnittene und in Paraffin eingebettete Septum wurde von hinten nach vorn in 550 frontale Serienschnitte zerlegt, von denen jeder fünfte aufgeklebt und nach van Gieson gefärbt wurde.

Der Verlauf des Bündels stellt sich in der Serie ganz ähnlich wie im Falle 5 (Herz Nr. XXXII) dar, so daß einige kurze Angaben zur Orientierung genügen mögen. Schon von Beginn der Serie an ist der Vorhofsabschnitt sichtbar, zuerst als kleines länglich ovales Bündel, rechts den Annulus fibrosus begrenzend, in dichtem Zusammenhange mit der hier locker nach abwärts zur Ansatzstelle des medialen Trikuspidalsegels verlaufenden Muskulatur der Vorhofscheidewand, in den nächsten Schnitten schnell in der Längsrichtung sich vergrößernd. Vom Schnitte 60 ab drängt sich das Bündel etwas gegen den Annulus fibrosus vor, und einige kleine Komplexe von ihm treten in den Annulus ein. Doch rückt erst im Schnitte 105 die Hauptmasse des Bündels nach, wobei es aber noch oben in Zusammenhang mit den Vorhofsfasern bleibt. Dieser Zusammenhang ist im Schnitte 110 gelöst, in dem sich Bindegewebe von unten her zwischen Bündel und abwärts ziehende Vorhofsfasern nach oben vorschiebt. Das Bündel bleibt dann zunächst als ungefähr quadratischer Durchschnitt nahe der Oberfläche des rechten Vorhofs liegen, um dann langsam nach links hinüberzuziehen, dicht oberhalb des oberen Endes der Ventrikelseptummuskulatur. Nachdem es ungefähr eine mittlere Lage im Annulus fibrosus gewonnen hat, beginnt im Schnitte 165 die Abgabe des linken Schenkels in die subendokardiale Schicht der linken Septumfläche. Vom Schnitte 220 ab ist in den Schnitten das Septum membranaceum getroffen, an dessen unterem Rande in einer Delle der Ventrikelseptummuskulatur das Bündel in dreieckiger Form mit dem nach links abwärts ziehenden linken Schenkel liegt. Die Abgabe des rechten Schenkels erfolgt erst vom Schnitte 345 ab, und zwar begibt sich dieser direkt vom Stamm aus in ein Interstitium der Ventrikelseptummuskulatur, indem er schräg nach rechts und steil abwärts zieht; er ist dabei der Ventrikelmuskulatur eng angelagert, so daß er stellenweise nur schwer von ihr zu isolieren

ist. Ein Reiten des Bündels auf der Ventrikelseptummuskulatur kommt infolge dieses Verlaufes des rechten Schenkels in diesem Falle nicht zustande. Im Schnitte 415 trennt sich oben am unteren Rande des Septum membranaceum der linke vom rechten Schenkel; die oberen Enden beider rücken in den folgenden Schnitten nach links und rechts divergierend allmählich nach abwärts, der linke als langgestrecktes Bündel in der subendokardialen Schicht der linken Septumfläche, der rechte als kurz schräg getroffenes Bündel von ovalem Durchschnitt rings von Bindegewebe umgeben innerhalb der Septummuskulatur. Vom Schnitte 505 ab ist der rechte Schenkel nicht mehr nachweisbar, während der linke bis zum Schluß der Serie in einzelnen, meist schräg getroffenen Bündelchen bis weit nach unten reicht.

In allen Schnitten der Serie hebt sich schon bei schwacher Vergrößerung das Atrioventrikularbündel resp. seine Ausläufer durch einen anderen Farbenton von der übrigen Muskulatur ab, und ebenfalls schon bei Betrachtung mit schwachen Systemen ist in diesem Falle zu konstatieren, daß diese färberische Differenz in Strukturverschiedenheiten ihren Grund hat. Da, wo das Bündel noch im Zusammenhang mit der Vorhofsmuskulatur steht, erscheint es gegenüber deren locker verlaufenden, hier längs getroffenen Fasern als sehr viel kompaktere Masse, in der von einer bestimmten Verlaufsrichtung der Elemente nichts zu erkennen ist. In diesem Vorhofsabschnitt des Bündels ist der Farbenton ein gelblich-grüner; die Kerne, die etwas größer als die der Vorhofsfasern sind, liegen entsprechend der größeren Dichte gedrängt beieinander. — Beim Verlaufe durch den Annulus fibrosus und am unteren Rande des Septum membranaceum tritt dadurch schon bei schwacher Vergrößerung eine Strukturdifferenz zutage, daß das Bündel in einzelne sehr verschieden große und polymorphe Felder eingeteilt erscheint, die durch zarte Bindegewebsfasern voneinander getrennt werden. Die Färbung ist hier gegenüber der dunkelgelben Ventrikelmuskulatur eine blasse; die Kerne drängen sich auch hier ziemlich dicht zusammen. Kurz vor der Teilung in die beiden Schenkel wird dann das Bündel viel lockerer, indem zwischen den einzelnen Komponenten, die

den obigen Feldern entsprechen, relativ weite und ganz unregelmäßig geformte Spalträume auftreten und so die Elemente auseinander gedrängt erscheinen. Die Spalträume sind teils Lymphspalten, deren Inhalt kaum oder gar nicht gefärbt ist, teils Blutkapillaren, die aus Gefäßen dicht oberhalb der Ventrikelseptummuskulatur in das Bündel eintreten. Die lockere Beschaffenheit ist auch in den Anfangsteilen der Schenkel deutlich ausgesprochen; in diesen sieht man aber außerdem eine Anordnung der Elemente zu längsgetroffenen Faserzügen, die voneinander und von der Umgebung durch schmale Spalträume, sozusagen Lymphscheiden, getrennt werden. Weiter nach abwärts ist in beiden Schenkeln von diesen Scheiden nichts mehr wahrzunehmen: der rechte Schenkel erscheint ziemlich kompakt mit dicht gedrängten Kernen und grünlich-gelblichem Farbenton; im linken Schenkel fallen dagegen, namentlich in den weiter unten am Septum gelegenen Faserzügen, außerordentlich breite und kernarme Fasern mit blaß gelblichem Protoplasma auf, die ziemlich dicht parallel nebeneinander verlaufen und von Bindegewebsfibrillen umsponnen werden.

Bei starker Vergrößerung fällt im Vorhofsabschnitte des Bündels auf, daß die feinere Struktur an verschiedenen Stellen eine verschiedene zu sein scheint. Dieser Eindruck wird aber, wie sich bald herausstellt, nur dadurch hervorgerufen, daß die einzelnen Teile des Bündels nicht die gleiche Verlaufsrichtung besitzen und daher im Schnitte bald quer, bald schräg, bald längs getroffen erscheinen. Hieraus geht schon hervor, daß in diesem Falle von einer derartigen Netzstruktur des Bündels, wie in früheren Fällen, nicht die Rede sein kann, da wir ja gesehen haben, daß in jenen Fällen bei wechselnder Schnittrichtung stets sich die gleichen Bilder ergaben. Im Prinzip ist aber der Bau des Bündels auch hier der gleiche, nur tritt, wie man da, wo das Bündel längs getroffen ist, erkennen kann, die schon früher beobachtete Tendenz der einzelnen Balken sich parallel zu lagern sehr viel mehr in den Vordergrund. Außerdem haben die Balken durch eine Verbreiterung mehr Fasercharakter erhalten. In der Fig. 6, Taf. III habe ich einen kleinen längsgetroffenen

Abschnitt etwas schematisiert dargestellt. Man sieht, daß das Bündel sich aus teils röhrenförmigen, teils kompakten, längs- und quergestreiften Fasern zusammensetzt, die ihrerseits durch die verschiedenartigsten Brücken miteinander zusammenhängen und zwischen sich kernhaltige Maschenräume fassen. Die ziemlich großen bläschenförmigen Kerne der Fasern liegen in vakuolenartigen Lichtungen; die Fibrillen sind im Vergleich mit denen der Ventrikelfasern spärlich und verlaufen leicht geschlängelt. Die Querstreifung ist fast überall deutlich ausgesprochen. Stellt man sich eine solche Partie, wie sie in der Figur abgebildet ist, quergeschnitten vor, so werden sich ganz analoge Bilder ergeben, wie sie in den früheren Fällen überall im Bündel zu sehen waren: man wird ein Netzwerk von Balken vor sich haben, die keinerlei Verlaufsrichtung bevorzugen. Und solche Bilder sind in der Tat im Vorhofsabschnitt nicht selten; daneben finden sich dann andere weniger übersichtliche Stellen, wo die Balken schräg getroffen sind.

Während des Verlaufs des Bündels durch den Annulus fibrosus stellen sich in den einzelnen von Bindegewebe umgebenen Feldern die Elemente größtenteils so dar, wie in den quergetroffenen Stellen des Vorhofsabschnittes: man muß also daraus entnehmen, daß das Bündel auch hier im großen Ganzen quergetroffen sein muß, was ja auch mit der makroskopischen Verlaufsrichtung und den Befunden in anders geschnittenen Serien durchaus übereinstimmt. Dagegen finden sich dort, wo bei schwacher Vergrößerung die Lockerung des Bündels konstatiert wurde, mehr längs getroffene Faserzüge, die namentlich nach links unten, also zur Abgangsstelle des linken Schenkels verlaufen. An diesen Längsschnitten fällt auf, daß die im übrigen den oben beschriebenen gleichenden Fasern etwas dünner sind und weniger miteinander zusammenhängen; es finden sich wohl Verbindungsbrücken zwischen ihnen, diese sind aber viel spärlicher als im Vorhofsabschnitte. —

Über die Struktur des rechten Schenkels ist nichts sicheres auszusagen; die Bilder sind undeutlich, wahrscheinlich infolge der Schrägschnitte. Dagegen treten die Fasern des linken Schenkels

äußerst schön hervor. Sie nehmen von oben nach unten an Kaliber allmählich zu, doch sind auch unten noch neben sehr dicken viel dünnere vorhanden; der Verlauf ist meist von oben hinten nach unten vorn, so daß in den frontalen Schnitten längliche Schrägschnitte vorliegen; stellenweise kann man aber die Fasern auf lange Strecken verfolgen, an anderen Stellen liegen Querschnitte vor. Verbindungsbrücken zwischen den Fasern kommen vor, sind aber wohl recht selten. Alle Fasern des linken Schenkels sind röhrenförmig; die plasmatische Randzone ist schmal gegenüber dem hellen Zentrum, das ziemlich spärliche Kerne trägt. In der Randzone verlaufen langgestreckte Fibrillen von geringer Anzahl, was namentlich auf Querschnitten deutlich hervortritt. Die Querstreifung ist fast überall sehr deutlich. Zur Veranschaulichung des verschiedenen Kalibers einer Faser des linken Schenkels und einer gewöhnlichen Ventrikelfaser habe ich Exemplare von beiden aus demselben Schnitte in der Fig. 7, Taf. III nebeneinander dargestellt.

Zusammenfassung.

Die vorstehenden Untersuchungen der Herzen von menschlichen Föten, unreifen und ausgetragenen Früchten bestätigen die Angaben der Autoren über das konstante Vorkommen einer muskulären Verbindung zwischen der Vorhof- und Kammermuskulatur im menschlichen Herzen. Das sogen. Atrioventrikularbündel beginnt in der Muskulatur des Vorhofseptums etwas hinter und über dem hintersten Punkte der Ansatzstelle des medialen Trikuspidalsegels und zwar dort, wo die Muskulatur der Vorhofscheidewand als dünne Platte rechts vom Annulus fibrosus in die Ansatzstelle des Trikuspidalsegels einstrahlt. Es reicht hier nach links direkt an das Bindegewebe des Septum atrioventriculare heran, während von oben, hinten und rechts her die hier locker verlaufenden Muskelfasern des Vorhofseptums mit ihm in Verbindung stehen. Der Anfangsteil des Bündels in der Vorhofs-

muskulatur ist in jedem Durchschnitt sehr viel breiter als der Querschnitt des eigentlichen Stammes; es ist also sozusagen eine kolbige Anschwellung hier vorhanden, und die von Tawara gewählte Bezeichnung dieses Abschnittes als „Knoten" erscheint durchaus gerechtfertigt. Das Bündel durchsetzt in schräger Richtung von hinten oben nach vorn unten den Annulus fibrosus, wobei seine Lage zu den Septumoberflächen in den verschiedenen Fällen eine wechselnde zu sein scheint: bald tritt es direkt von der rechten Seite zur linken über und gewinnt hier eine subendokardiale Lage an der linken Septumfläche, bald zieht es zunächst ungefähr in der Mitte des Annulus fibrosus nach abwärts, bald bleibt es ziemlich weit nach unten auf der rechten Seite, um dann erst in kurzem Bogen nach links hinüber zu treten. Dort wo der Annulus fibrosus in das Septum membranaceum übergeht, scheint das Bündel stets schon in seinem schräg abwärts gerichteten Verlaufe dicht oberhalb des oberen Endes der Ventrikelseptummuskulatur angelangt zu sein. Es liegt von hier ab entsprechend den eben erwähnten Variationen seines Verlaufes am unteren Rande des Septum membranaceum entweder in der Mitte über der Ventrikelseptummuskulatur, oder etwas nach links verschoben in einer nach links oben offenen Delle des Septum ventriculorum musculare; zuweilen bleibt es auch hier noch auf der rechten Seite und zieht erst weiter vorn über das obere Ende der Kammerscheidewandmuskulatur nach links hinüber. Am untersten Punkte des Septum membranaceum pflegt sich das Bündel in einen linken und rechten Schenkel zu teilen; eine Halbierung scheint diese Teilung in der Regel nicht zu sein, vielmehr ist meist die rechte Portion größer als die linke, ein Befund, der auch aus den Tawaraschen Abbildungen hervorgeht.

Die beiden Schenkel divergieren nach links und rechts und verlaufen dabei steiler nach abwärts und vorn, als der Stamm des Bündels. Hierdurch kommt der Befund des „Reitens des Bündels" auf der Ventrikelseptummuskulatur in Frontalschnitten zustande, doch ist dieser Befund bei genau gleicher Schnittrichtung kein konstanter, da der Verlauf des rechten Schenkels

variiert. Während der linke Schenkel stets direkt vom Stamme aus in die bindegewebige subendokardiale Schicht der linken Septumfläche eintritt und in dieser steil nach vorn abwärts zieht, zeigt in den meisten Fällen allerdings der rechte Schenkel zunächst ein gleiches Verhalten: auch er begibt sich subendokardial eine Strecke weit schräg nach abwärts, und ist dieses der Fall, so sieht man das Bündel mit seinen beiden Schenkeln auf der Kammerscheidewandmuskulatur reiten. Oft tritt aber der rechte Schenkel direkt vom Stamme aus in ein Interstitium der Septummuskulatur ein und verläuft in diesem rings von jener umgeben nach unten. Das letztere scheint stets dann vorzukommen, wenn der Stamm des Bündels während des Verlaufes durch den Annulus fibrosus und das Septum membranaceum schon früh eine linksseitige Lage gewinnt.

Gerade dieses Eintreten des rechten Schenkels in die Ventrikelseptummuskulatur mag zu der Anschauung von His, Braeunig, Retzer und Fahr beigetragen haben, daß bald nach der Teilung des Bündels ein Übergang seiner Fasern in die gewöhnlichen Kammerfasern des Septums stattfindet. Ein Übergang findet am oberen Septum aber zweifellos nicht statt, vielmehr verlaufen beide Schenkel von der Ventrikelseptummuskulatur geschieden nach abwärts. Allerdings muß betont werden, daß der strikte Nachweis dieser Isolierung stets außerordentlich schwierig und mühevoll, beim rechten Schenkel oft überhaupt unmöglich ist. Denn dieser tritt wohl stets, auch wenn er anfangs oben subendokardial an der rechten Septumfläche unterhalb des medialen Trikuspidalsegels verläuft, in seinem weiteren Verlaufe in die Septummuskulatur ein und ist dann hier sowohl auf horizontalen, als auf frontalen Schnitten wegen seines sehr dünnen Kalibers und seiner meist geringen bindegewebigen Umhüllung entweder nur sehr schwer oder, namentlich wenn die bindegewebige Scheide fast völlig fehlt, überhaupt nicht weiter zu verfolgen. Nur in Ausnahmefällen scheint der rechte Schenkel relativ weit nach abwärts in subendokardialer Lage zu verlaufen dann sind die Schwierigkeiten natürlich geringer. Am meisten Aussicht auf Erfolg beim Versuche, den Verlauf des rechten

Schenkels zu studieren, wird man bei Anfertigung horizontaler Schnittserien haben; denn in solchen findet er sich bis weit abwärts stets quer oder doch nur kurz schräg getroffen. Als glücklicher Zufall ist es zu bezeichnen, wenn es, wie im obigen fünften Falle, gelingt, auf frontalen Schnitten den rechten Schenkel bis zu seinem unteren Ende zu verfolgen.

Aus den Serien geht nun hervor, daß der rechte Schenkel bald nach der Teilung schnell sehr viel dünner wird und daß er als dünner Strang ungeteilt entweder erst subendokardial und dann intermuskulär, oder gleich intermuskulär schräg nach abwärts zieht und dabei allmählich etwas nach vorn von der Senkrechten abweicht. Wie weit nach abwärts der ungeteilte Verlauf reicht, ist in den einzelnen Herzen zweifellos verschieden; es kommt vor, daß der Schenkel, nachdem er wieder eine subendokardiale Lage am Septum gewonnen hat und auf einen von der Septumfläche vorn unten abgehenden Trabekel, den „Hilfsschenkel" Tawaras übergegangen ist, alsbald in diesem spitz ausgezogen endigt, ohne sich vorher überhaupt geteilt zu haben. Solcher Verlauf liegt in dem von Fahr modellierten Herzen und in meinem Falle 5 vor. Sofern mir aber aus dem mitgeteilten fötalen Material dieser Schluß gestattet wird, ist dieser Verlauf nicht der gewöhnliche. Der rechte Schenkel zieht vielmehr in subendokardialer Lage in dem Trabekel weiter nach abwärts und teilt sich dort, wo auf Querschnitten durch den rechten Ventrikel Trabekel an Trabekel sich drängt und der Trabekel, in dem er abwärts verlaufen ist, den Fuß des vorderen Papillarmuskels erreicht, in mehrere Äste, die entweder in breiten Verbindungsbrücken oder in dünnen Fäden auf andere Trabekel hinübertreten und an diesen wiederum sich subendokardial ausbreiten. Die Endigungen dieser Ausbreitungen habe ich an fötalen Herzen nicht studieren können; doch glaube ich behaupten zu dürfen, daß rückläufige Äste des Schenkels nicht in dem Maße das Septum erreichen und hier endigen, wie Tawara es nach dem makroskopischen Bilde der Ventrikelinnenfläche glaubte. Ich konnte jedenfalls beim Fötus an den oberen Partien des Septums keine derartigen subendokardialen Bündelchen nachweisen. — Von dem Verlaufe des rechten Schen-

kels ist noch zu erwähnen, daß, wie Tawara es bereits beschrieben hat, eigenartige flächenhafte Ausbreitungen unvermittelt am ungeteilten Schenkel vorkommen, so daß sein Querschnitt plötzlich langgestreckte Form erhält, um weiter unten wieder schnell die ursprüngliche Dimension und Gestalt anzunehmen.

Ebenso wie der Verlauf des rechten zeigt der des linken an den verschiedenen Herzen Variationen, doch ist zu betonen, daß beide stets ihre Hauptrichtung nach unten und vorn haben. Der linke Schenkel besitzt zunächst nach der Teilung ein geringeres Kaliber als der rechte. Während dieser aber bald dünner wird, um erst kurz vor der Teilung wieder einen größeren Querschnitt zu erhalten, vergrößert sich der Durchschnitt des linken Schenkels stetig, sobald er unmittelbar unter dem Septum membranaceum eine subendokardiale Lage an der linken Septumfläche gewonnen hat; er breitet sich fächerartig aus, doch divergieren meist anfangs seine einzelnen Komponenten nur wenig, so daß man von einem oberen Stamme des linken Schenkels, der etwas schräg von oben hinten nach unten vorn verläuft, reden kann. Dieser Stamm hat eine wechselnde Länge; zuweilen ist er so kurz, daß fast direkt unter dem untersten Punkte des Septum membranaceum die stärkere Divergenz einsetzt. Doch bleibt nach meinen Erfahrungen die zwischen dem untersten Punkte des Septum membranaceum und dem vorderen Rande des großen Mitralsegels gelegene Partie der Septumoberfläche stets frei von den Ausbreitungen des linken Schenkels. — Der Stamm geht nach unten zu allmählich in strahlenartige Ausbreitung über. Hier scheinen nun wiederum starke Variationen vorzukommen. Die einzelnen divergierenden Bündelchen des Schenkels können bis weit abwärts unter stetiger weiterer Teilung dicht beieinander bleiben, so daß dadurch eine flächenhafte Ausbreitung in Fächerform zustande kommt. Oder die Bündel gruppieren sich zu größeren Komplexen, diese divergieren und lassen zwischen sich Partien des Septums, die ganz frei von Teilen des linken Schenkels bleiben. Weiter abwärts können sich dann die Komplexe wieder so verhalten wie der Stamm: entweder flächenhaft breiten sie sich aus oder sie teilen sich wiederum weiter und so fort.

In den Fällen, wo der Stamm zunächst sich in mehrere divergierende Hauptäste gliedert, haben diese mit ihren weiteren Verzweigungen anscheinend einen ziemlich konstanten Verlauf, der sich nach der Lage der Papillarmuskeln richtet: man kann einen vorderen und einen hinteren Hauptast unterscheiden, die divergierend zu den Basen der entsprechenden Papillarmuskeln hinziehen. Zwischen beiden kommen aber noch mehr oder minder starke mittlere Äste vor. Die Teilung in weitere Äste und Zweige erfolgt dann an den Trabekeln der unteren Hälfte des Septums und der angrenzenden Vorderwand, wobei Brückenbildungen und Fäden zum Hinüberziehen auf andere Trabekel benutzt werden. Betonen möchte ich aber, daß im fötalen Herzen die Ausbreitung keine so komplizierte zu sein scheint, wie Tawara sie im erwachsenen Herzen makroskopisch eingezeichnet hat. Über die Endigungen des linken Schenkels beim Fötus vermag ich nichts auszusagen. —

Wie beim Verfolgen der Ausbreitungen des Atrioventrikularbündels am fötalen Herzen, stößt man auch beim Studium der feineren histologischen Verhältnisse auf Schwierigkeiten, die einerseits in dem oft nicht genügend frischen Materiale, andererseits in dessen Fixierung ihren Grund haben. Trotz der hieraus erwachsenden Bedenken bin ich meines Erachtens berechtigt, aus meinen Befunden Schlüsse zu ziehen, weil sie eine gewisse Konstanz und Übereinstimmung in allen brauchbaren Fällen zeigen.

Es unterliegt keinem Zweifel, daß zu einer Zeit des Fötallebens, wo die eigentliche Vorhofs- und Ventrikelmuskulatur bereits ausgesprochenen Fasercharakter aufweist und deutliche Querstreifung zeigt, in dem Atrioventrikularbündel von Fasern und Querstreifung noch keine Rede ist. Das Bündel setzt sich vielmehr noch im Anfang des 5. Fötalmonats aus eigenartigen blasigen Zellen zusammen, die sich dicht neben- und hintereinander reihen. Die Zellen bestehen aus einem homogenen, kaum oder gar nicht mit diffus färbenden Farbstoffen tingierbaren Zentrum, in dem der relativ große bläschenförmige Kern liegt, und einer dichteren protoplasmatischen Randzone, mit der benachbarte

Zellen so innig zusammenhängen, daß sie ihnen gemeinsam zu sein scheint; jedenfalls ist es nicht möglich, innerhalb dieser Zone eine Zellgrenze nachzuweisen. Bisweilen sind mehrere Kerne vorhanden; dann zeichnet sich meist die ganze Zelle durch ihre Größe vor den übrigen aus. In der gemeinsamen peripheren Zone verlaufen spärliche und sehr dünne Fibrillen, die sich bisweilen kontinuierlich durch mehrere neben- oder hintereinander liegende Zellen verfolgen lassen. — Daß es sich bei diesen Bildern nicht um Querschnitte dicht zusammenliegender Fasern handeln kann, habe ich bei der Besprechung des obigen Falles 3 bereits diskutiert.

Die Entwicklung der zelligen Elemente schreitet dann in der Weise weiter fort, daß die Randzonen sich auf Kosten des vakuolenartigen Zentrums verbreitern, so daß der Kern nunmehr entweder direkt von dem dichteren Protoplasma umgeben oder von einem mehr oder minder schmalen, blassen Hofe umgürtet innerhalb der vormaligen Randzone liegt. Doch geht die Verbreiterung nicht an allen Zellen gleichmäßig vor sich, vielmehr bleiben zwischen weiter entwickelten Elementen große blasige Zellen bestehen, die von sternförmigen, mit den Ausläufern zusammenhängenden „soliden" Zellen, den weiter entwickelten Elementen, begrenzt zu sein scheinen. Man hat sich aber nach den früheren Bildern vorzustellen, daß die peripheren Schichten des dichteren Protoplasmas den blasigen und den „soliden" Zellen gemeinsam angehören. Innerhalb des dichteren Protoplasmas hat die Zahl und die Dicke der Fibrillen zugenommen, und stellenweise läßt sich eine Querstreifung wahrnehmen. Aus dieser Weiterentwicklung der Elemente des Atrioventrikularbündels resultieren Bilder eines Netzwerkes, in dessen verschieden weiten Maschenräumen Kerne liegen, während gleichzeitig auch die Netzbalken kernhaltig sind. Der Übergang der Vorhofsfasern in dieses Netzwerk scheint so vor sich zu gehen, daß entweder die Fasern sich büschelartig aufsplittern und jeder Strahl sich in die Netzbalken auflöst oder daß die Fasern ungeteilt direkt an das Netzwerk herantreten und ihre Fibrillen sich in die der Netzbalken fortsetzen.

In späteren Stadien kann man dann konstatieren, daß das Netzwerk im Knoten unverändert bestehen bleibt, daß es aber in dem Stamme des Bündels sozusagen eine Streckung erfahren hat: die Balken liegen mehr oder weniger dicht mit ungefähr gleicher Längsachse nebeneinander, nur durch schräge Brücken miteinander verbunden; zwischen ihnen finden sich, entsprechend lang ausgezogen, die blasigen Elemente, deren Zahl zu Gunsten der soliden abgenommen hat. Während so stellenweise das Bündel faserartigen Charakter zeigt, ist an anderen Stellen noch das alte Netzwerk vorhanden; doch handelt es sich hierbei wohl meist um Querschnitte durch „gestreckte" Komplexe des Bündels, die naturgemäß völlig dem früheren weitmaschigen Netzwerke gleichen. Wieder an anderen Stellen drängen sich die Balken so dicht zusammen, daß die Struktur überhaupt nicht zu erkennen ist. Überall ist eine mehr oder weniger deutliche Querstreifung zu erkennen.

In den Schenkeln scheinen die ursprünglich wohl meist hintereinander gereihten Zellen sich schon früher zu wirklichen Fasern zu differenzieren, als im Vorhofsteil und im Stamm des Bündels. In den späteren Stadien besteht namentlich der linke Schenkel aus sehr verschieden breiten, meist röhrenartigen Fasern, die nur spärliche Verbindungsbrücken untereinander aufweisen und die sich, wie auf Sagittalschnitten zu erkennen ist, nach unten zu oft dichotomisch teilen. Aus diesem letzteren Umstande ist bei der anscheinend vorhandenen Kontinuität der Fasern die Vergrößerung des Querschnitts des linken Schenkels nach unten zu verständlich. Die Fasern durchflechten sich zuweilen zopfartig. In ihrer dichteren Randzone verlaufen ziemlich spärliche Längsfibrillen mit deutlicher Querstreifung. Einzelne Fasern übertreffen in ihrem Kaliber die gewöhnlichen Ventrikelfasern um das Doppelte und mehr; doch scheinen schon beim Neugeborenen individuelle Verschiedenheiten in dem Faserbau der Schenkel vorzukommen. Beim Übergang der Schenkelfasern in die Ventrikelfasern verliert sich allmählich die Strukturdifferenz unter gleichzeitiger Abnahme des Kalibers.

Während des Verlaufes durch den Annulus fibrosus und am unteren Rande des Septum membranaceum zeigt das Bündel gegen Ende der fötalen Entwicklung und beim Neugeborenen einen großen Reichtum meist sehr dünner Bindegewebsfibrillen, die die Balken sozusagen umspinnen, außerdem ist es hier durch gröbere Bindegewebszüge meist in verschieden große einzelne Portionen abgeteilt. Zu erwähnen ist ferner der oft außerordentlich große Reichtum des Bündels an Blutkapillaren, die von größeren Gefäßen im Annulus fibrosus herstammen. Kurz vor der Teilung werden die einzelnen Portionen des Bündels häufig durch weite lymphatische Spalträume auseinandergedrängt. Diese begleiten auch die Schenkel eine verschieden weite Strecke nach abwärts.

Schließlich seien noch die Untersuchungen über den Glykogengehalt des Bündels erwähnt, die beim Fötus zu keinen konstanten Resultaten geführt haben. In den früheren Entwicklungsstadien ist der Glykogennachweis überhaupt belanglos, da die ganze Herzmuskulatur mehr oder weniger glykogenhaltig ist. Es kann aber wohl zuweilen ein stärkerer Glykogengehalt im Bündel als in der umgebenden Muskulatur konstatiert werden (vgl. Fall 3) In späteren Perioden des Fötallebens gelang es mir nur einmal (Fall 7), ausschließlich im Bündel, und zwar nur in seinem oberen Abschnitt, Glykogen nachzuweisen, während die übrige Muskulatur völlig glykogenfrei war. Dieses ist bemerkenswert insofern, als ich außer in diesem Falle noch in einem andern (Fall 6) das Herz direkt in absoluten Alkohol eingelegt hatte, ohne daß es hier mir auch nur irgendwo gelang, Glykogen zu färben; der Glykogenmangel kann also in diesem Falle nicht an der Fixierung liegen, muß vielmehr seinen Grund in anderen Verhältnissen haben. Auf den Glykogennachweis komme ich weiter unten noch zurück.

B. Untersuchungen an Herzen aus verschiedenem Alter des postuterinen Lebens.

Als Material für diese Untersuchungsreihe wählte ich nur solche Herzen, die makroskopisch keinerlei pathologische Veränderungen, wie Klappenfehler, Klappensklerose, Hypertrophie, Verfettung, Myokardherderkrankungen, Coronarsklerose etc. darboten. Den Verlauf des Atrioventrikularbündels habe ich im ganzen an 30 derartigen Herzen von Kindern und Erwachsenen studiert. Die kleineren Kinderherzen wurden nach Beschneidung der Seitenwände entweder in toto in Paraffin eingebettet und dann in Serien zerlegt oder stückweise mit dem Gefriermikrotom geschnitten. An den Herzen Erwachsener habe ich nur in zwei Fällen in unten näher zu beschreibender Weise die beiden Schenkel vom oberen Ende des Ventrikelseptums bis zur Herzspitze auf Serienschnitten verfolgt. In den übrigen Fällen wurde der obere Abschnitt des Ventrikelseptums bis 2—3—4 cm unterhalb des Septum membranaceum mit dem unteren Abschnitt des Vorhofseptums entweder nach vorheriger Einbettung in Paraffin in Serien geschnitten oder scheibenweise mit dem Gefriermikrotom geschnitten. Außerdem wurden von diesen Herzen fast stets noch Abschnitte der unteren Hälfte des Septums, der Papillarmuskeln und der vorderen Herzwand in Schnitte zerlegt. Die Schnittrichtung wechselte ich in der gleichen Weise, wie bei den beschriebenen fötalen Herzen.

Um Wiederholungen zu vermeiden, gebe ich die einzelnen Protokolle dieser Untersuchungen nicht ausführlich wieder, sondern beschränke mich auf eine mehr summarische Darstellung der Resultate. Zunächst lasse ich das den Untersuchungen zugrunde liegende Material nach dem Lebensalter geordnet mit Angabe der Todesursachen, sowie der Untersuchungsart folgen. Die Bezeichnungen „frontal, horizontal oder sagittal" beziehen sich dabei nur auf die Schnittrichtung, in der der obere Abschnitt des Atrioventrikularbündels geschnitten wurde.

1.	Nr. XVII	♂	12 Wochen	Bronchialdrüsentuberkulose	Formol. Gefriermikrotom. Frontal.
2.	Nr. LXI	♂	6 Monate	Bronchopneumonien	Formol. Paraffin. Frontal.
3.	Nr. XXIII	♂	8 Monate	Bronchopneumonien	Formol. Paraffin. Horizontal.
4.	Nr. XXII	♀	10 Monate	Rachitis, Eczema univers.	Formol. Gefriermikrotom. Frontal.
5.	Nr. XXIX	♀	16 Monate	Miliartuberkulose	Absol. Alk., Celloidin und Paraffin. Frontal.
6.	Nr. XLII	♀	$1^1/_2$ Jahre	Bronchopneumonie, Tuberkulose	Formol. Gefriermikrotom. Sagittal.
7.	Nr. LX	♀	$1^1/_2$ Jahre	Rachitis, Atelektasen	Formol. Paraffin. Horizontal.
8.*)	Nr. II	♀	2 Jahre	Bronchopneumonie	Formol. Paraffin. Frontal.
9.	Nr. XXXIV	?	3 Jahre	Tuberkulose	Formol. Paraffin. Horizontal.
10.*)	Nr. L	?	3 Jahre	Pericarditis fibrinosa	Formol. Paraffin. Frontal.
11.*)	Nr. XXXIII	♀	$5^1/_2$ Jahre	Diphtherie, Bronchopneumonie	Formol. Paraffin. Frontal.
12.	Nr. IV	♂	7 Jahre	Osteomyelitis acuta	Formol. Paraffin. Frontal.
13.	Nr. XLVII	♀	16 Jahre	Dysenterie, Peritonitis	Absol. Alkohol. Paraffin. Frontal.
14.	Nr. XVIII	♀	17 Jahre	Peritonitis nach Appendicitis	Formol. Paraffin. Frontal.
15.	Nr. XLI	♂	19 Jahre	Tuberkulose	Formol. Gefriermikrotom. Sagittal.
16.	Nr. XXXVII	♂	24 Jahre	Perforationsperitonitis	Formol. Gefriermikrotom. Horizontal.
17.	Nr. XXXIX	♂	27 Jahre	Bronchopneumonie	Formol. Gefriermikrotom. Horizontal.
18.	Nr. LI	♂	29 Jahre	Phlegmone, Sepsis	Absol. Alkohol. Paraffin. Horizontal.

19.	Nr. IX	♂	30 Jahre	Cholangit. Leberabszesse	Formol. Paraffin. Horizontal.
20.	Nr. LIII	♀	33 Jahre	Tuberkulose	Absol. Alkohol. Paraffin. Horizontal.
21.	Nr. VIII	♂	34 Jahre	Wirbelfraktur	Formol. Paraffin. Frontal.
22.*)	Nr. X	♂	34 Jahre	Beckenfraktur	Formol. Paraffin. Frontal.
23.*)	Nr. XLVI	♂	34 Jahre	Tuberkulose	Formol. Paraffin. Horizontal.
24.*)	Nr. XXX.	♂	36 Jahre	Phlegmone, Sepsis	Formol. Paraffin. Frontal.
25.	Nr. LII	♂	41 Jahre	Magenkarzinom	Absol. Alkohol. Paraffin. Horizontal.
26.	Nr. XC	♀	45 Jahre	Ovarialtumor	Absol. Alkohol. Paraffin. Horizontal.
27.	Nr. LXXXVII	♂	48 Jahre	Progress. Paralyse Bronchopneumonie	Formol Sublimat Zenker Absol. Alkohol } Gefrier-mikrotom u. Paraffin } Horizontal
28.	Nr. VII	♀	50 Jahre	Phlegmone, Bronchopneumonie	Formol. Paraffin. Frontal.
29.	Nr. XII	♀	54 Jahre	Tuberkulose	Formol. Paraffin. Frontal.
30.*)	Nr. XVI	♂	80 Jahre	Bronchopneumonien, Senile Demenz	Formol. Paraffin. Frontal.

*) Die mit *) versehenen Fälle gehören gleichzeitig zum Material des II. Teiles dieser Arbeit (Die sogenannten abnormen Sehnenfäden usw.).

Über den Verlauf des Atrioventrikularbündels bis zur Teilungsstelle kann ich mich kurz fassen: meine Untersuchungen bestätigen die diesbezüglichen Tawaraschen, die ja auch von denen der früheren Untersucher nicht wesentlich abweichen, vollkommen. Ich verweise auf die Zusammenfassung am Schlusse des vorigen Kapitels und möchte nur nochmals hervorheben, daß das Verhalten des Bündels beim Durchtritt durch den Annulus fibrosus und während des Verlaufes im Septum membranaceum den beiden Septumoberflächen gegenüber kein konstantes ist, daß es vielmehr bisweilen gleich nach dem Austritt aus dem Knoten nach links hinübertritt, in anderen Fällen sich zunächst rechts hält, um erst weiter vorn in kurzer Schwenkung nach links zu ziehen, und in wieder anderen Fällen bis zur Teilungsstelle eine mittlere Lage über der Ventrikelseptummuskulatur inne hat. Ebenso ist auch die Lage des Vorhofsabschnittes eine allerdings nur in engen Grenzen wechselnde; auf Frontalschnitten sieht man ihn manchmal gerade dem Ansatze des vorderen Mitralsegels gegenüber, der hier abwärts ziehenden Vorhofseptummuskulatur dicht angelagert, während er äußerst selten oberhalb der Ansatzstelle, häufiger aber unterhalb von ihr zu finden ist. Wenn das letztere der Fall ist und gleichzeitig das Septum membranaceum nur einen geringen vertikalen Durchmesser besitzt, verläuft der Stamm des Bündels in der Regel bis zur Teilungsstelle, zuweilen sogar bis nach der Abgabe des rechten Schenkels auf der rechten Seite des Septums rechts vom obersten Abschnitt der Scheidewandmuskulatur.

Diese Verschiedenheiten gehen deutlich aus den Figuren der Tafel II hervor, die das Atrioventrikularbündel während seines Verlaufes durch das Septum membranaceum auf Frontalschnitten in verschiedenem Lebensalter darstellen. Bei der Auswahl der den Figuren zugrunde liegenden Präparate wurde nach Möglichkeit Sorge getragen, daß die Durchschnitte in den einzelnen Fällen sich einander genau entsprechen. Eine völlige mathematische Ähnlichkeit konnte natürlich nicht erzielt werden, da selbst bei sorgsamster gleichmäßiger Einbettung die Schnittrichtung stets etwas verschieden ausfällt und andererseits die ganzen Herzen

einander nicht mathematisch ähnlich sind. — In der 5. und 10. Abbildung (7 Jahre und 80 Jahre) sieht man den Bündeldurchschnitt gleich nach seiner „Ablösung“ von der Vorhofseptummuskulatur nach links hinüberziehen und hier eine subendokardiale Lage annehmen. In dem fötalen Herzen (Fig. 1) liegt der Knoten unterhalb der Abgangsstelle des vorderen Mitralsegels, und dementsprechend findet sich der Bündeldurchschnitt rechts vom oberen Ende der Ventrikelseptummuskulatur. Die gleichen Verhältnisse liegen im Herzen eines 17jährigen Mädchens vor (Fig. 6); das Bündel hat noch bei der Abgabe des rechten Schenkels an der rechten Septumfläche eine subendokardiale Lage. In den übrigen Figuren ist das Bündel etwa in der Mitte zwischen beiden Septumflächen getroffen, wohin es gleich nach dem Abgang von der Vorhofscheidewandmuskulatur getreten ist.

Die Figuren veranschaulichen ferner die Größenverhältnisse des Bündels in verschiedenem Lebensalter; sie lassen sich insofern ohne weiteres miteinander vergleichen, als die betreffenden Herzen in völlig gleicher Weise behandelt und die Schnitte bei genau der gleichen Vergrößerung gezeichnet wurden. Natürlich ist der oben erwähnten, etwas voneinander abweichenden Schnittrichtung Rechnung zu tragen. Es geht nun ohne weiteres aus den Abbildungen hervor, daß der Stamm des Bündels beim Fötus relativ viel mächtiger ist, als im postuterinen Herzen und daß in diesem das Wachstum des Bündels nicht gleichen Schritt hält mit dem des übrigen Herzens. Multipliziert man den größten Längsdurchmesser des Bündels mit dem größten Querdurchmesser in den einzelnen Figuren und vergleicht man die so erhaltenen Zahlen miteinander, so ergibt sich, daß der Bündelstamm im Herzen des 10 cm langen Fötus sich zu dem des 56 cm langen Neugeborenen ungefähr wie 1 : 5 verhält und daß annähernd das gleiche Verhältnis zwischen dem Bündel des Neugeborenen und dem des 34jährigen Mannes besteht, während die Durchschnitte aus den späteren Lebensperioden viel geringere Dimensionen aufweisen. Diese Verhältniszahlen weichen wohl von denen der entsprechenden ganzen Herzen nicht sehr weit ab, doch gestalten sie sich für die Bündel der älteren Herzen insofern wesentlich

ungünstiger, als man deren viel stärkeren Bindegewebsgehalt, der in den Figuren nur in den gröbsten Zügen angedeutet ist, berücksichtigen muß. Ferner ist zu beachten, daß zweifellos individuelle Verschiedenheiten in der Stärke des Stammes vorkommen, ohne daß pathologische Prozesse vorzuliegen brauchen; so ist in dem Herzen vom 7jährigen Knaben (Fig. 5) in der ganzen Serie der Stamm des Bündels ganz auffallend voluminös.

In analoger Weise läßt sich auf Horizontalschnitten konstatieren, daß die Längsachse des Bündels vom Knoten bis zur Teilungsstelle in ihrer Länge ziemlich stark individuell variiert. Dieses hängt wohl sicher mit der wechselnden Größe des Septum membranaceum zusammen, namentlich mit dessen variierender Ausdehnung in sagittaler Richtung; außerdem ist aber auch die Länge des Bündelstammes abhängig von der Form des Septum membranaceum, da die Teilung des Bündels wohl konstant an dem tiefsten Punkte des Septum membranaceum erfolgt und dieser bisweilen dem vorderen Rande des Septum membranaceum entspricht, in andern Fällen aber auch mehr oder weniger weit nach hinten verschoben ist.

Ebenso, wie man an gleich großen Herzen Verschiedenheiten in der Dicke und Länge des Stammes beobachten kann, variiert in den einzelnen Fällen auch die Form des Bündelquerschnitts insofern, als man bald einen ziemlich einheitlichen Komplex vor sich hat, bald dagegen eine durch mehr oder minder breite bindegewebige Septen bedingte Sonderung in einzelne verschieden große Portionen schon bei schwacher Vergrößerung sieht. Diese Sonderung ist, wie schon erwähnt, an den Herzen älterer Individuen dadurch, daß das Bindegewebe sich im Alter vermehrt, ausgesprochener, doch ist sie auch bei ganz jugendlichen Individuen zu konstatieren, und zwar namentlich am Anfangsteil des Stammes, während im weiteren Verlaufe die Portionen sich meist dichter zusammenlagern. Von Wichtigkeit erscheint mir namentlich der anscheinend nicht selten zu erhebende Befund, daß eine Portion des Bündels bald nach dem Abgange des Stammes vom Knoten nach links und hinten vom Stamme abrückt. Man kann dieses Verhalten sowohl auf Horizontalschnitten (Tafel I, Fall III, Fig. 1 u. 2)

als auf Frontalschnitten beobachten; in einer frontal geschnittenen Serie stößt man dann von hinten nach vorn gehend auf Schnitte, in denen die Hauptmasse des Bündels noch in Zusammenhang mit der Vorhofseptummuskulatur steht, während eine von ihr durch Bindegewebe des Annulus fibrosus getrennte Portion bereits links eine subendokardiale Lage gewonnen hat. Beim weiteren Verfolgen dieser Portion in der Serie sieht man, daß sie nicht etwa direkt nach abwärts zieht und die unmittelbar vor und unter dem vorderen Mitralsegel gelegene Partie des Septum ventriculorum gleichsam mit Bündelelementen versorgt, daß sie vielmehr umbiegt und schräg nach vorn verläuft, um sich an der Abgangsstelle des linken Schenkels mit diesem zu vereinigen. —

Bei der histologischen Beschreibung unterscheidet Tawara in dem Vorhofsabschnitte einen vorderen spindelförmigen Teil, den sog. Knoten, der aus einem äußerst dichten Netzwerk von Muskelfasern besteht, und einen hinteren Abschnitt, dessen parallel gerichtete Fasern sowohl dem hinteren Ende, als der rechten Seite der hinteren Hälfte des Knotens entspringen und nach hinten verlaufen; diese Fasern verbinden sich nach Tawara mit der gewöhnlichen Vorhofsmuskulatur. Ich habe an den von mir untersuchten menschlichen Herzen eine derartige Sonderung des Vorhofsabschnittes in zwei histologisch differente Hälften weder auf Horizontal- noch an Frontalschnitten nachweisen können. Bei weitem die Hauptmasse des der Vorhofsmuskulatur nicht nur hinten und rechts, sondern auch oben, unten und vorn angelagerten Anfangsteils des Bündels besteht vielmehr aus dem komplizierten muskulären Netzwerk, dessen Entwicklung ich im vorigen Kapitel geschildert habe und das ich mit Tawara als Knoten bezeichnen möchte. Dieses Netzwerk steht nun zweifellos an verschiedenen Stellen seiner Zirkumferenz und nicht nur rechts und hinten in Zusammenhang mit der Vorhofseptummuskulatur; so kann man u. a. auf Frontalschnitten regelmäßig oben und vorn einen derartigen Zusammenhang konstatieren. Vermittelt wird die Verbindung durch schmale, oft zu kleinen Bündeln vereinigte, parallel verlaufende Fasern, in die einerseits die Vorhofsfasern direkt allmählich übergehen und die andererseits sich büschelförmig auf-

zusplittern und in das Netzwerk einzustrahlen scheinen. Diese „Übergangsfasern", die in ihrer Struktur denen des Tawaraschen hinteren Abschnittes gleichen, als besonderen Teil des Vorhofsabschnittes hinzustellen, halte ich für überflüssig, zumal sich, beim Menschen jedenfalls, eine scharfe Abgrenzung gegen den Knoten nicht durchführen läßt und auch bei dem allmählichen Übergange in das Vorhofsmyokard gegen dieses keine Grenze zu ziehen ist. Außerdem lassen sich derartige dünne Fasern auch weit zwischen die einzelnen Portionen des Netzwerks verfolgen, bis man sie schließlich weit entfernt vom Rande sich in das Netzwerk auflösen sieht.

Der Knoten hebt sich meist schon bei schwacher Vergrößerung durch seine Färbung deutlich von der umgebenden Vorhofsmuskulatur ab; doch ist diese färberische Differenz in den einzelnen Fällen sehr verschieden stark ausgeprägt. Bei jugendlichen Individuen ist der Knoten bei guter Fixierung blasser als die Umgebung, dabei aber kernreicher. Die blassere Färbung hängt wohl sicher, wie Tawara hervorhebt, mit dem geringeren Fibrillengehalt der Knotenelemente und der unregelmäßigen Anordnung der Fibrillen in dem relativ reichlichen Sarkoplasma zusammen; denn die Fasern des Knotens färben sich nicht anders als das Vorhofsmyokard, sobald durch irgendwelche Prozesse ihre Fibrillen zusammengeschnurrt sind und nun dicht gedrängt bei einander, ähnlich wie die der Vorhofsfasern, verlaufen. Bei älteren Leuten überwiegt im Knoten infolge seines reichlicheren Bindegewebsgehaltes meist bei der van Gieson-Methode ein rötlicher Farbton. — Die Struktur und die Zusammensetzung der muskulären Elemente im Knoten bleiben bis ins höchste Greisenalter hinein ganz ähnliche, wie beim Neugeborenen. Das Netzwerk setzt sich zusammen aus Fasern, die wesentlich schmaler sind als die der Vorhofsmuskulatur, die aber untereinander in ihrem Kaliber vielfach differieren. Meist sind die Fasern solide; nur hin und wieder trifft man auf welche, die auf längere Strecken hohl sind, häufiger auf solche, deren Kern in einer ovalen Vakuole liegt, und zwar scheinen die Fasern mit Hohlräumen im zunehmenden Alter mehr und mehr zu schwinden.

Entsprechend den Hohlräumen ist das Kaliber der Fasern meist ein stärkeres, doch finden sich auch an soliden Fasern namentlich da, wo der Kern liegt, spindelförmige Anschwellungen. Ferner verbreitern sich die Fasern meist da, wo sie mit anderen Fasern in Verbindung treten, also an den Knotenpunkten des Netzwerkes. Hier kann man oft geradezu eine fächerartige Ausbreitung beobachten, die dadurch zustande kommt, daß die in den Fasern locker und geschlängelt verlaufenden Fibrillen an den Knotenpunkten stark divergieren und in die aus andern Richtungen anlangenden Fasern einstrahlen. Es besteht so an den Knotenpunkten nicht nur eine Kontinuität des Sarkoplasmas der einzelnen sich vereinigenden Fasern, sondern auch ein direkter Übergang der Fibrillen von einem Element auf andere. Die Knotenpunkte selbst haben eine sehr wechselnde Form, je nach der Anzahl der Fasern, die sich vereinigen; eine unregelmäßige Sternform scheint vorzuwiegen. Außer diesen Knotenpunkten, in denen sozusagen die Fasern endigen und aus denen neue hervorgehen, kommen Durchflechtungen von Fasern vor, bei denen kein Fibrillenaustausch stattfindet.

So deutlich im Knoten die einzelnen Fibrillen meist zu erkennen sind, so schwer läßt sich selbst bei der Bielschowskyschen Silberimprägnation die Querstreifung an den Fasern nachweisen; es gelingt das stets nur an vereinzelten Stellen, wo die Fasern auf eine Strecke längsgetroffen sind, während an den dünnen „Übergangsfasern“ und den aus dem Netzwerk austretenden Stammfasern fast stets eine deutliche Querstreifung zu konstatieren ist. Das erklärt sich wohl aus dem stark geschlängelten Verlauf der einzelnen Fasern innerhalb des Netzwerkes. Durch diesen wird auch bedingt, daß die Maschen des Netzwerkes in ihrer Größe und Form stark voneinander abweichen. Während stellenweise ein ziemlich lockeres Gefüge mit weiten Maschenräumen vorliegt, drängen sich an andern Stellen die Fasern dicht aneinander, so daß die Struktur nur schwer oder überhaupt nicht zu enträtseln ist. Dabei lassen sich auch nicht aus den Achsen der Kerne Schlüsse auf die Faserrichtung ziehen, da die Längsachse des Kerns nicht immer bei den Elementen des Knotens

mit der Faserachse zusammenfällt. Die Kerne sind im allgemeinen etwas größer als die des Vorhofsmyokards und besitzen regelmäßigere, meist ovale Form, geringeren Chromatingehalt und oft ausgesprochenen Bläschencharakter.

Da, wo größere Maschenräume vorhanden sind, sieht man, daß sie von mehr oder weniger lockerem Bindegewebe ausgefüllt werden. Wie aus Bielschowsky-Präparaten hervorgeht, umspinnen feinere und gröbere Bindegewebsfibrillen die Fasern des Netzwerkes. An dieser Einhüllung beteiligen sich auch reichliche und sehr zarte elastische Fasern, und zwar findet man diese im Bündel bereits an Herzen, deren Myokard noch vollständig frei von elastischen Elementen ist oder nur ganz spärliche enthält. In den etwas breiteren Bindegewebszügen, die ganz unregelmäßig den Vorhofsteil durchziehen und ihn in den Schnitten in verschieden große und verschieden gestaltete Felder einzuteilen scheinen, finden sich stärkere elastische Fasern und außerdem sehr zahlreiche, meist recht weite kleine Blutgefäße, zuweilen auch etwas größere Arterien und Venen, während ebenfalls weite Kapillaren das Netzwerk völlig durchsetzen. An älteren Herzen findet man ferner in den Randpartien des Knotens, namentlich am unteren Rand, ganz vereinzelt, aber auch mitten im Knoten drin Fettzellen, die ich an Herzen jugendlicher Individuen nie nachweisen konnte.

Von Wichtigkeit ist, daß es mir niemals gelang, im Vorhofsabschnitte irgendwelche nervöse Elemente oder Gebilde, die an solche erinnerten, aufzufinden, trotzdem ich die verschiedensten Methoden zu ihrem Nachweise anwandte. Weiter möchte ich konstatieren, daß das Netzwerk niemals glykogenhaltig war, obwohl unter meinem Material Herzen sind, von denen Stücke $1^1/_2$, $2^1/_2$, 3 und 4 Stunden post mortem direkt in absoluten Alkohol gebracht wurden. —

Die feineren histologischen Verhältnisse in dem aus dem Knoten hervorgehenden Stamme des Atrioventrikularbündels liegen wesentlich einfacher. An ihm kann man einen hinteren und einen vorderen Abschnitt nach der Struktur unterscheiden, die aber beide ganz allmählich ineinander übergehen, so daß

man eine Grenze zwischen ihnen nicht angeben kann. Auch erfolgt der Übergang nicht gleichen Orts an den verschiedenen Portionen des Stammes, und schließlich scheinen auch hierbei individuelle Verschiedenheiten vorzukommen. Der hintere Teil entspricht ungefähr derjenigen Strecke, wo der Stamm auf dem Querschnitt voluminöser und durch bindegewebige Septen in verschieden große und verschieden gestaltete Portionen gesondert ist, während im vorderen Abschnitt, der bis zur Teilungsstelle reicht, ein mehr einheitlicher Querschnitt vorliegt. Im hinteren Abschnitt findet man bei Betrachtung mit starker Vergrößerung ganz analoge Bilder wie im Knoten: auch hier bilden die Fasern ein verschieden dichtes Netzwerk, an dessen Knotenpunkten Sarkoplasma und Fibrillen kontinuierlich übergehen. Die Fasern sind schmal, zeigen aber, wie im Knoten, ein wechselndes Kaliber; die Hohlfasern scheinen hier an Zahl zuzunehmen. Die Fibrillen sind spärlich, verlaufen geschlängelt bald an der Peripherie der Fasern, bald unregelmäßig durch den Querschnitt zerstreut und besitzen überall die gleiche Dicke, die wohl die der Myokardfibrillen etwas übertrifft. Die Kerne haben dieselbe ziemlich gleichmäßige Größe und ovale Form, denselben geringen Chromatingehalt und Bläschencharakter, wie im Knoten. Der einzige Unterschied gegenüber dem Knoten besteht nur darin, daß die Maschen des Netzwerkes, je weiter man nach vorn vorgeht, desto länger in der sagittalen Richtung, desto kürzer in der frontalen Richtung werden, wodurch die Fasern auf horizontalen Schnitten mehr längsgetroffen erscheinen. Es liegt also im hinteren Abschnitt des Stammes eine Streckung des Netzwerkes in sagittaler Richtung vor, wie wir das schon an den Herzen älterer Föten im vorigen Kapitel konstatieren konnten. Auf Horizontalschnitten gewinnt man oft den Eindruck, als lägen hier einfach parallel verlaufende, ziemlich schmale Fasern vor; auf entsprechenden Frontalschnitten sieht man aber, daß das nicht der Fall ist. Man hat in diesem Teile des Stammes auf Querschnitten niemals Bilder, wie man sie bei einem quergetroffenen Bündel gestreckt parallel verlaufender Fasern etwa im Vorhofs- oder Ventrikelmyokard erhält; vielmehr findet man stets neben quergetroffenen

Fasern mit diesen in Verbindung stehende, kurz längs oder schräg durchschnittene Faserabschnitte, die insgesamt ein engmaschiges, unregelmäßiges Netz bilden. — Außerdem geht aus Horizontalschnitten hervor, daß der hintere Teil des Stammes reicher an Bindegewebe als der Knoten ist. Abgesehen von den mehrfach erwähnten groben Bindegewebszügen, die wesentlich mehr elastische Fasern als der Annulus fibrosus enthalten, wird der Stamm des Bündels von feineren kollagenen und elastischen Fasern durchsetzt, die quasi ein Stroma für die muskulären Elemente bilden und diese in der kompliziertesten Weise umspinnen. Diese Bindegewebsfasern sind es, die neben den gröberen Zügen mit vorschreitendem Alter eine Vermehrung erfahren. Da sie meist ziemlich reichliche und sehr unregelmäßig geformte Kerne besitzen, erscheint der Stamm des Bündels schon bei schwacher Vergrößerung kernreicher als das Myokard.

Entsprechend dem engeren Zusammenschluß der einzelnen Portionen des Bündels gehen aus dem gestreckten Netzwerk ganz allmählich parallel verlaufende Fasern hervor; man sieht auf Frontalschnitten durch den vorderen Abschnitt des Stammes wenigstens stellenweise Bilder, die durchaus denen durch ein gestreckt verlaufendes parallelfaseriges Muskelbündel gleichen. Doch stehen diese parallelen Fasern, wie es ja nach der im vorigen Kapitel geschilderten Entwicklung nicht anders zu erwarten ist, in unregelmäßigen Abständen durch kurz oder lang schräg verlaufende und häufig fächerartig sich ausbreitende Brücken miteinander in Zusammenhang; durch die Brücken erfolgt ein Übergang von Sarkoplasma und Fibrillen. Während im hinteren Abschnitt die Querstreifung oft nur schlecht nachzuweisen ist, zeigen hier die Fasern meist sehr deutlich eine solche. Im übrigen besteht aber in der feineren Struktur der Fasern kein Unterschied. Vielleicht sind die Hohlfasern im vorderen Teil etwas zahlreicher, doch überwiegen bei weitem auch hier noch die schmalen soliden Fasern mit regelmäßigen Kernen, die in ziemlich gleichen Abständen voneinander liegen.

Während das Bündel selbst, wie gesagt, nach der Teilungsstelle hin kompakter wird, ist meist in der direkten Umgebung

und namentlich am unteren Rande eine Auflockerung des Bindegewebes zu konstatieren. Bei älteren Individuen trifft man häufig am unteren Rande des Bündelquerschnittes, vereinzelt auch mitten in ihm, kleine Gruppen von Fettzellen. Bei Färbung auf Fett kann man weiter fast konstant verfettete Bindegewebselemente in oder an dem Bündel finden, während die Muskelfasern hier überhaupt kein Fett oder gegenüber dem übrigen Myokard kein vermehrtes Fett enthalten. — Wie der Knoten ist auch der Stamm des Bündels sehr reich an weiten, meist prall gefüllten Blutkapillaren und kleinen Arterien und Venen; zuweilen kann man auch größere Blutgefäße mitten durch den Stamm auf Serienschnitten verfolgen. In dem lockeren Bindegewebe, daß vorn namentlich unten das Bündel direkt umgibt, sind oft die Saftspalten auffallend weit, wie wir das auch beim fötalen Herzen beobachten konnten.

Auch in den Fasern des Stammes gelang mir in keinem Falle Glykogen nachzuweisen.

An den Fasern des vorderen Abschnittes des Stammes habe ich in mehreren Fällen die sogenannten Kittlinien vorgefunden; die dabei zustande kommenden Bilder sind recht eigentümliche; da sie aber denen an den Endausbreitungen des Bündels entsprechen, verschiebe ich die Beschreibung auf weiter unten. —

Kurz vor der Teilungsstelle vergrößert sich der Querschnitt des Bündels, ohne daß wohl die Zahl seiner Fasern eine Vermehrung erfährt. Die Vergrößerung kommt durch die schon erwähnte Auflockerung des Bindegewebes, die sich vor der Teilung von der Peripherie aus auch auf die interfaszikulären Bindegewebsfasern ausdehnt, und das dadurch bedingte Auseinandertreten der zu kleinen Bündeln vereinigten Fasern des Stammes zustande. Die Teilung erfolgt in den einzelnen Fällen voneinander abweichend. Die Verhältnisse liegen dabei bis ins Greisenalter hinein ganz ähnlich, wie ich es beim Fötus und Neugeborenen geschildert habe. Die Verschiedenheiten bei der Teilung erklären sich aus der erwähnten wechselnden Lage des Stammes während seines Verlaufs an dem unteren Rande des Septum membranaceum. Bleibt der Stamm bis weit nach vorn an der rechten

Fläche des Septums, so kann, wie das die Fig. 6, Taf. II (17 Jahre) zeigt, die Teilung auch auf der rechten Seite erfolgen und der linke Schenkel zieht dann über das obere Ende der Ventrikelseptummuskulatur nach links hinüber, die Fortsetzung des Stammes bildend, um dann erst nach unten umzubiegen. Liegt der vordere Abschnitt des Stammes gerade in der Mitte dicht oberhalb der Scheidewandmuskulatur, so sieht man, falls der Anfangsteil des rechten Schenkels eine subendokardiale Lage hat, bei der Teilung das „Reiten des Bündels" auf dem Septum musculare ventriculorum. Und wenn der Stamm in seinem Verlaufe von hinten nach vorn schon vor der Teilung links subendokardial zu liegen kommt, muß nach der Teilung der rechte Schenkel über die Ventrikelmuskulatur hinwegziehen, um auf die rechte Seite zu gelangen. Im letzteren Falle scheint es aber häufiger vorzukommen, daß der rechte Schenkel überhaupt keine subendokardiale Lage in seinem oberen Abschnitte gewinnt, vielmehr gleich in ein fibröses Interstitium der Ventrikelseptummuskulatur hineinzieht und in diesem, rings von Myocard umgeben, nach abwärts verläuft. Bei der Teilung findet ferner in der Regel keine Halbierung des Stammes statt, sondern der rechte Schenkel ist in seinem Anfangsteile an Masse viel mächtiger als der linke.

Verfolgen wir zunächst die beiden Schenkel in ihrem Verlaufe einzeln nach abwärts!

Der rechte Schenkel.

Direkt nach dem Abgange vom Stamm des Bündels biegt der rechte Schenkel nach unten um, dabei verläuft er zunächst aber etwas nach vorn, so daß seine Längsachse zu der des Stammes einen nach hinten und unten offenen stumpfen Winkel bildet. Es lassen sich in seinem Verlaufe drei Abschnitte unterscheiden, deren Länge individuell sehr wechselnd ist, von denen aber die beiden unteren sich stets auch histologisch different verhalten: 1. der obere subendokardiale Abschnitt; 2. der intermuskuläre Abschnitt; und 3. der untere subendokardiale Abschnitt. Wie schon erwähnt kann der erste überhaupt fehlen; dann zieht der

rechte Schenkel direkt nach der Teilung in die Ventrikelseptummuskulatur hinein, und sein intermuskulärer Abschnitt ist desto länger. Der letztere ist ebenso, wie der dritte Abschnitt, nach meinen Untersuchungen aber stets vorhanden.

Die größte Länge des oberen subendokardialen Abschnittes habe ich unter meinen Fällen an dem Herzen eines 41jährigen Mannes (Fall LII) beobachtet; hier ließ sich der rechte Schenkel nach der Teilung noch in 260 Horizontalschnitten von 15 μ Dicke in subendokardialer Lage nachweisen; das entspricht in Anbetracht des nicht gerade nach abwärts gerichteten Verlaufes des Schenkels einer Länge des oberen Abschnittes von gut 4 mm. Im Falle XXIII, der ein achtmonatliches Kind betraf, lag der Durchschnitt des rechten Schenkels noch in 100 Schnitten nach der Teilung subendokardial; der obere Abschnitt hatte also in dem kleinen Herzen die immerhin ansehnliche Länge von über $1\,^1/_2$ mm. In den übrigen untersuchten Herzen war die obere subendokardiale Strecke des Verlaufs wesentlich kürzer. Trotz dieser zuweilen also ganz beträchtlichen Länge des oberen Abschnittes ist es mir in keinem Falle gelungen, mit Bestimmtheit den Anfangsteil des rechten Schenkels schon makroskopisch am Herzen zu sehen; das mag damit zusammenhängen, daß über den Schenkel, wie die mikroskopische Untersuchung zeigt, wohl stets noch eine Lage kernarmen breitfaserigen Bindegewebes hinweg zieht.

Während des oberen subendokardialen Verlaufes nimmt die Größe des Durchschnittes ab und zwar erfolgt die Verdünnung entweder ganz langsam oder sie erreicht schon nach 10—20 Horizontalschnitten die Hälfte des Durchschnittes an der Teilungsstelle. Stets ist der Schenkel in diesem Abschnitte von ziemlich reichlichem lockeren Bindegewebe mit weiten Lymphspalten umgeben und durchsetzt und von zahlreichen Kapillaren, zuweilen auch von größeren Blutgefäßen begleitet. Das lockere Bindegewebe zeigt bei vorschreitendem Alter die Neigung Fettzellen zu bilden. Die Fasern des Schenkels verlaufen parallel und zeigen die gleichen Strukturverhältnisse wie die des vorderen Stammabschnittes; sie sind schmal, fibrillenarm und anastomosieren mit einander durch schräg verlaufende Verbindungsbrücken. Die färberische Differenz

gegenüber den Ventrikelfasern ist meist nicht stark ausgeprägt; nur zeichnen sich die Schenkelfasern vor jenen in der Regel durch größeren Kernreichtum und ein dichteres Gefüge aus; auch ist die Querstreifung meist nicht sehr deutlich. Auf Querschnitten kann man sehen, daß die Fasern sich zu verschieden großen Bündelchen zusammen gruppieren, die durch stetigen Faseraustausch ihr Kaliber vielfach verändern.

Der Übergang in den mittleren Abschnitt, der Eintritt zwischen die Myokardmassen der rechten Septumhälfte, erfolgt ohne Änderung der histologischen Struktur des Schenkels. Auf Horizontalschnitten sieht man, wie der Schenkeldurchschnitt allmählich von der Septumoberfläche abrückt und in ein meist schräg gegen die Septumoberfläche gerichtetes Interstitium des Myokards hineinzieht. Wo dieser Eintritt erfolgt, ist, wie gesagt, individuell verschieden; stets ist er aber erfolgt in einer Höhe des Septums, die dem Fuße des untersten der kleinen Papillarmuskeln für das mediale und vordere Trikuspidalsegel entspricht. Wie Tawara bei der Beschreibung des makroskopischen Verlaufs des rechten Schenkels hervorhebt, ist die Struktur der Innenfläche des rechten Ventrikels im menschlichen Herzen eine recht wechselnde, so daß man für die Lage des nach meinen Untersuchungen ziemlich gleichmäßig in allen Fällen verlaufenden intermuskulären Abschnittes keine für alle Fälle geltenden Anhaltspunkte an der Innenfläche angeben kann. Sofern ich aber aus meinem Material verallgemeinern darf, ist die Crista supraventricularis (Spalteholz) an der rechten Septumfläche vor den erwähnten kleinen Papillarmuskeln, die häufig nichts weiter als Ansatzstellen von Sehnenfäden am Septum sind, stets mehr oder weniger deutlich ausgeprägt; sie setzt sich nach unten hin fort in einen allmählich sich von der Septumfläche ablösenden Trabekel, der in sehr wechselnder Stärke in leicht nach oben konkavem Bogen zum Fußpunkt des vorderen großen Papillarmuskels hinzieht und den Tawaraschen Hilfsschenkel des letzteren vorstellt. Die Lage des Fußpunktes des Papillarmuskels ist nun eine recht wechselnde, namentlich in bezug auf ihre Höhe in vertikaler Richtung, und dementsprechend findet man einen langen, wenig gebogenen Hilfsschenkel, wenn der

Papillarmuskel sich weit unten an der vorderen Herzwand inseriert, einen kurzen stärker konkaven dagegen, wenn die Insertionsstelle hoch liegt.

Der rechte Schenkel verläuft intermuskulär stets unterhalb der Oberfläche der Crista supraventricularis und in dem aus dieser hervorgehenden Trabekel. An welcher Stelle er aus dem letzteren eine subendokardiale Lage wieder gewinnt, ist sehr verschieden. Ich habe am erwachsenen Herzen eine Länge des intermuskulären Abschnittes von fast 13 mm, an dem oben erwähnten Herzen vom achtmonatlichen Kinde eine solche von 7,5 mm beobachtet. Während seines intermuskulären Verlaufes wird die Richtung des Schenkels insofern geändert, als er allmählich vertikal — die Herzachse vertikal stehend gedacht — nach abwärts zieht. Man erhält dadurch auf Horizontalschnitten reine Querschnitte durch den Schenkel und wird in den Stand gesetzt, die durch lockeres Bindegewebe voneinander getrennten Fasern des Schenkels in verschiedenen Höhen zu zählen. Schon bei flüchtigem Durchsehen der Serien läßt sich konstatieren, daß die gleich nach der Teilung einsetzende Reduzierung des Kalibers im intermuskulären Abschnitt stark weiter fortschreitet. Während beim Eintritt in das Myokard die Fasern des Schenkels sehr zahlreich, aber wegen ihres schrägen Verlaufs nicht zu zählen sind, konnte ich in dem Herzen des 41jährigen Mannes nach 2 mm langem intermuskulären Verlaufe einen Schenkelquerschnitt von 69 Fasern konstatieren; nach weiteren 4,5 mm war diese Zahl auf 54 reduziert und nahe dem Ende des intermuskulären Abschnittes zählte ich das Minimum von 44 Fasern. Da die Fasern hier allerdings etwas dicker als im oberen Verlaufe, immerhin aber doch noch recht schmal sind, stellt der ganze Schenkelquerschnitt ein kleines, leicht zu übersehendes Bündelchen vor, das sich auf Horizontalschnitten aber stets wohl isoliert von der umgebenden Septummuskulatur nach abwärts verfolgen läßt. Eine Teilung des Schenkels oder ein Abzweigen einzelner Fasern habe ich in dem intermuskulären Abschnitt ebensowenig wie in dem oberen subendokardialen jemals gefunden. Die Reduktion des Kalibers kann nur in der Weise vor sich gehen, daß Fasern

miteinander verschmelzen und die vereinigten eine Verminderung ihres Sarkoplasmas erfahren, während die Fibrillenzahl die gleiche bleibt, da ich nie auf Schnitten irgendwelcher Richtung ein blindes Ende von Fasern oder Fibrillen feststellen konnte. Der Schenkel ist meines Erachtens zweifellos eine kontinuierliche Sarkoplasmamasse mit kontinuierlich in dieser verlaufenden Fibrillen.

Nach längerem oder kürzeren intermuskulären Verlaufe zieht der rechte Schenkel wieder in kurzem Bogen oder ganz allmählich an die Oberfläche. Von dieser Stelle ab gelingt es zuweilen, den Schenkel wenigstens eine Strecke weit schon makroskopisch zu verfolgen. Man sieht manchmal an dem zum großen Papillarmuskel hinziehenden Hilfsschenkel die abwärts verlaufenden subendokardialen Myokardfasern etwas nach unten divergierend auseinandertreten; in dem so entstehenden schmalen Schlitze findet sich dann ein dünner, ganz leicht erhabener Strang, der sich durch seine gelblichgraue Färbung und Undurchsichtigkeit von der Umgebung abhebt und meist bis zum Fuße des Papillarmuskels ungeteilt zu verfolgen ist, um sich, dort angelangt, wieder zu verlieren oder sich in verschieden gerichtete Ausstrahlungen gleichsam aufzusplittern. Ich habe diesen makroskopischen Befund mehrmals mikroskopisch kontrolliert und bestätigt gefunden; ich schnitt da, wo der dünne Strang zuerst im Schlitz erscheint, aus dem Trabekel eine Scheibe heraus und zerlegte diese in Horizontalschnitten. Oben fand ich den rechten Schenkel noch intermuskulär; bei Beginn des Schlitzes nahm er eine subendokardiale Lage an. Daß es sich bei dem Bündelchen tatsächlich um den rechten Schenkel handelte, ging mit Sicherheit aus einem Befunde hervor, der stets in Serien an dem rechten Schenkel beim Übergang vom intermuskulären in den unteren subendokardialen Abschnitt zu erheben ist.

Während im intermuskulären Abschnitt eine stetige Reduktion des Schenkelkalibers zu konstatieren ist, nimmt der Schenkel kurz vor und namentlich bei seinem Austritt aus dem Septummyokard plötzlich wieder stark an Dicke zu. Ich habe hier an einem Herzen eine Vermehrung der Schenkelfasern auf über das Doppelte in einem Verlaufe von knapp 1 mm konstatieren

können. Aber nicht allein die Faserzahl nimmt zu, sondern das Kaliber des Schenkels wird auch dadurch wesentlich stärker, daß die einzelnen Fasern schnell einen größeren Durchmesser annehmen. Man findet hier den Übergang der bisher ziemlich schmalen Fasern des rechten Schenkels in die Endausbreitungen, in die sogen. Purkinjeschen Fäden. Auf die Beschreibung deren Struktur will ich erst weiter unten eingehen nach Besprechung des Verlaufs des linken Schenkels; erwähnen möchte ich nur hier, daß man bei Färbung auf Glykogen oft außerordentlich charakteristische Bilder an dieser Übergangsstelle erhält: in dem bisher glykogenfreien rechten Schenkel treten beim Austritt aus dem Myokard mit einem Schlage Fasern mit deutlichem Glykogengehalt auf.

Der untere subendokardiale Abschnitt des rechten Schenkels gestaltet sich nun wesentlich komplizierter als die vorhergehenden. Entsprechend dem öfters makroskopisch sichtbaren Verlaufe zieht der Schenkel subendokardial auf dem sogen. Hilfsschenkel zum großen vorderen Papillarmuskel, und zwar zu dessen vorderen Zirkumferenz, wie die mikroskopische Untersuchung zeigt. Hier findet die Teilung des Schenkels statt, die in meinen Fällen jedesmal eine Dreiteilung war: ein Ast biegt nach vorn um und verläuft, ohne Zweige nach oben hin abzugeben, an den Trabekeln der vorderen Ventrikelwand nach abwärts; ein zweiter umhüllt sozusagen den Fuß des großen Papillarmuskels und geht von diesem auf die benachbarten Trabekel über; und schließlich ein dritter Ast verläuft vorn und seitlich um den Papillarmuskel herum an den Trabekeln nach hinten, wobei er einen Zweig seitlich hinten auch nach oben abgibt. Bei dem Verfolgen der Äste stößt man auf außerordentliche Schwierigkeiten, da, je weiter nach unten man auf Horizontalschnitte kommt, desto komplizierter die Verhältnisse liegen, desto dichter Trabekel-, Strang- und Fadendurchschnitte sich drängen. Ich will daher von einer detaillierten Beschreibung meiner Präparate absehen, zumal sich in dem weiteren Verlaufe erhebliche individuelle Differenzen nachweisen lassen, und will nur noch hervorheben, an welchen Stellen

der Ventrikelinnenfläche ich konstant keine Endausbreitungen des rechten Schenkels vorfand, da in dieser Beziehung meine Befunde etwas von den Tawaraschen abweichen.

Zunächst habe ich in keinem meiner Fälle den von Tawara abgebildeten rückläufig zum Septum verlaufenden und hier sich verzweigenden Ast vorgefunden (vgl. Tawara, Taf. VII, Fig. 1××). Der obere Teil der rechten Septumfläche war vielmehr stets frei von subendokardialen Ausbreitungen des rechten Schenkels. Erst unterhalb der Teilungsstelle fand ich auch an den Trabekeln der Septumfläche, namentlich an deren hinteren Hälfte vereinzelte subendokardiale Fasergruppen vom Typus der Endausbreitungen. Da die Teilungsstelle aber entsprechend der verschiedenen Lage des vorderen Papillarmuskelfaserpunktes in den einzelnen Herzen sehr verschieden hoch liegt, nach meinen Befunden meist wesentlich tiefer als in der Tawaraschen Abbildung, so findet man nicht selten an dem bei weitem größten Teil der rechten Septumfläche überhaupt keine Endausbreitungen des rechten Schenkels und nur am untersten Abschnitte vereinzelte Bündelchen, die wahrscheinlich von dem nach hinten verlaufenden und an der Hinterwand sich verzweigenden Aste stammen. Ferner fand ich den oberhalb der Teilungsstelle gelegenen Abschnitt der vorderen Ventrikelwand, sowie den entsprechenden oberen Teil des großen vorderen Papillarmuskels stets ohne subendokardiale Schenkelfasern, während dagegen, wie schon erwähnt, der nach hinten verlaufende Ast auch aufsteigende Zweige abgibt, die sich an den Trabekeln der Hinterwand bis etwa in die Höhe des freien Randes vom hinteren Trikuspidalsegel (bei offenem Ostium) ausbreiten. Der vordere Ast biegt bald nach der Teilung nach unten hin um und versorgt nur die vordere und seitliche Wand bis herab zur Spitze des rechten Ventrikels; er scheint mit dem am Fuße des vorderen Papillarmuskels sich verzweigenden Aste Anastomosen einzugehen.

Besonders hervorheben möchte ich, daß es nach den mikroskopischen Befunden nicht angängig ist, jede intertrabekuläre Brücke, jeden kleinen Strang und Faden und jede streifige Endokardverdickung, die man makroskopisch wahrnehmen kann, für

Endausbreitungen des rechten Schenkels anzusehen und aus ihnen sich den Verlauf des rechten Schenkels makroskopisch zu konstruieren. Man kann dabei in große Irrtümer verfallen, wenn auch zugegeben werden muß, daß die Endausbreitungen mit Vorliebe derartige Brückenbildungen, Stränge und Fäden zu ihrem Verlaufe benutzen; doch findet man mikroskopisch oft solche Gebilde ohne Endausbreitungen des rechten Schenkels oder in ihnen neben diesen auch gewöhnliche Ventrikelfasern.

Schließlich sei noch bemerkt, daß ich unter den Herzen dieser Untersuchungsreihe keines angetroffen habe mit einem ungeteilten „pfahlwurzelförmig" verlaufenden und spitz ausgezogen endigenden rechten Schenkel, wie Fahr ihn modelliert und ich ihn im fünften Falle des vorigen Kapitels beschrieben habe. Daß ein derartiger Verlauf etwa ein früheres Stadium der Entwicklung darstellt und daß der rechte Schenkel erst später sich so kompliziert ausbreitet, ist nicht anzunehmen, da ja das von Fahr modellierte Herz von einem zweijährigen Kinde stammt, und ich schon bei einer Frühgeburt von 45 cm Länge den geteilten Verlauf des Schenkels nachweisen konnte. Es scheint mir vielmehr dieser Befund ein Beweis für die große Breite der individuellen Variationen im Verlaufe des Atrioventrikularbündels zu sein. —

Der linke Schenkel.

Während der rechte Schenkel bis zu seiner Teilung einen einheitlichen Strang darstellt und auf Querschnitten meist rundlich oder oval, zuweilen auch dreieckig oder polygonal erscheint, so daß man von einem Stamm des Schenkels mit büschelförmiger Aufsplitterung reden kann, liegen die Verhältnisse bei dem linken Schenkel von Anfang an anders. Nur im obersten Abschnitte direkt nach der Teilung des Atrioventrikularbündels findet man den linken Schenkel auf eine kurze Strecke als geschlossenes Bündel und zwar auch hier nicht konstant, sondern nur dann, wenn die Teilung in der Mitte oder auf der rechten Seite des Septum membranaceum erfolgt ist. In diesen Fällen sieht man dann nach der Teilung den linken Schenkel geradlinig nach vorn

und links ziehen, um hier eine subendokardiale Lage anzunehmen und nach unten umzubiegen. Die Umbiegung, die, falls die Teilung auf der linken Seite des Septum membranaceum erfolgte, sich sofort an diese anschließt, geschieht nun nicht in der Weise, daß alle Fasern des linken Schenkels auf einmal ihre Verlaufsrichtung ändern, vielmehr läßt sich auf Frontalschnittserien leicht feststellen, daß von den bei der Teilung quer getroffenen Fasern des linken Schenkels zuerst die untersten bündelweise nach unten hin abbiegen, während die höher gelegenen noch die sagittale Verlaufsrichtung des Stammes beibehalten; dann biegen die nächst höher gelegenen um und so fort, bis schließlich auch die obersten ihre Richtung geändert haben und auf diese Weise bei dem abwärts gerichteten Verlauf des Schenkels am weitesten nach vorn zu liegen kommen. So kommt es, daß der linke Schenkel bereits dicht unter dem Septum membranaceum meist kein einheitliches Bündel darstellt, sondern auf Horizontalschnitten aus einer Anzahl quer oder schräg getroffener, in sagittaler Richtung mehr oder weniger dicht hintereinander gereihter Bündelchen sich zusammensetzt. Zuweilen liegen allerdings die einzelnen Bündelchen in der hier meist breiten subendokardialen Schicht so dicht hintereinander, daß daraus ein länglich spindelförmiger oder sichelförmiger einheitlicher Querschnitt des linken Schenkels resultiert.

Dieser oberste Abschnitt des linken Schenkels, der nach abwärts und etwas nach vorn gerichtet ist, findet sich direkt unterhalb der Linie, die man sich zwischen dem untersten Punkte des Septem membranaceum und dem untersten Punkt der rechten vorderen Aortenklappe gezogen denken möge. Die Septumoberfläche ist in dieser Gegend, wie Tawara hervorhebt, in der Regel glatt, das Endokard etwas sehnig verdickt und ungleichmäßig undurchsichtig. Die Breite der so beschaffenen Partie der Septumoberfläche ist in den einzelnen Fällen eine wechselnde; zuweilen findet man sie auch im ganzen etwas nach vorn unter die rechte vordere Aortenklappe verschoben. Die Differenz in dem makroskopischen Aussehen dieser Stelle gegenüber der übrigen Septumoberfläche rührt davon her, daß hier das subendokardiale Bindegewebe besonders reichlich entwickelt und die ganze sub-

endokardiale Schicht wesentlich breiter als am übrigen Septum ist. Nach abwärts verliert sich die Verdickung ganz allmählich, indem sich die weißliche undurchsichtige Partie entweder diffus fächerartig am Septum ausbreitet oder aus ihr einzelne verschieden breite divergierende Streifen hervorgehen, die an den Trabekeln des Septums abwärts ziehen, um nach unten zu immer undeutlicher zu werden. An Herzen älterer Individuen ist diese Zeichnung der linken Septumoberfläche meist sehr viel deutlicher, als an jugendlichen Herzen.

Mikroskopisch sieht man außer dem schon erwähnten reichlicheren Bindegewebsgehalt in der verdickten Partie die subendotheliale Elastica stets stark ausgebildet und, von Fasern derselben umwoben, mehr oder minder reichliche zu kleinen Bündeln vereinigte und meist vertikal verlaufende glatte Muskelfasern, deren Menge im Alter zuzunehmen scheint und die auch an andern Stellen der Innenfläche des linken Ventrikels, aber in erheblich geringerer Menge als hier vorkommen. Das Bindegewebe verhält sich in den einzelnen Fällen verschieden: ganz oben, also dicht unterhalb des Septum membranaceum, ist es namentlich in den tieferen Lagen meist recht locker und zeigt ebenso wie das mit ihm zusammenhängende Bindegewebe an der Teilungsstelle des Bündelstammes die Tendenz im Alter Fettzellen zu bilden; nach abwärts wird es meist grobfaseriger und kernarmer, doch kommen auch weiter unten lockere Stellen vor mit kleinen Gruppen von Fettzellen.

Innerhalb der bindegewebigen Zone und von ihr vollständig umgeben verläuft der linke Schenkel nach abwärts. Seine Ausbreitung am oberen Teile des Septums entspricht wohl stets ziemlich genau der leicht verdickten und undurchsichtigen Partie, die individuell sehr verschieden stark ausgeprägt und auch verschieden gestaltet ist. Die Fasern des Schenkels gleichen im Anfang noch vollkommen denen des vorderen Abschnittes des Bündelstammes; sie sind schmal und verlaufen zu kleinen Bündelchen vereinigt gewellt, oft geradezu zopfartig einander umschlingend. Zwischen den Bündelchen findet ein steter Fasernaustausch statt; die einzelnen Fasern stehen durch kurze oder längere brücken-

artige Anastomosen, die weiter nach abwärts spärlicher als im obersten Abschnitt zu sein scheinen, mit einander im Zusammenhang. Auf Frontalschnitten durch das Septum erhält man im oberen Teile von hinten nach vorn vorgehend zunächst immer nur kürzere oder längere Schrägschnitte durch die Fasern des linken Schenkels, in der Mitte Längsschnitte und weiter vorn wieder nur Schrägschnitte. Daraus geht hervor, daß der linke Schenkel nicht parallelfaserig am Septum abwärts zieht, sondern daß die Fasern von vornherein divergieren. Dabei ist aber auch die Hauptverlaufsrichtung im oberen Teile nicht eine rein vertikale, vielmehr weicht sie etwas nach vorn ab. Das kann man mit Sicherheit auf Horizontalschnitten feststellen: während der Querschnitt des linken Schenkels je weiter man nach abwärts vorrückt, entsprechend der Divergenz der Fasern sich in sagittaler Richtung vergrößert, rückt sein hinteres Ende allmählich etwas nach vorn. Erst weiter unten ist eine langsame Verschiebung des hinteren Endes nach hinten zu konstatieren, so daß die hintere Grenze des linken Schenkels am Septum in sanftem nach vorn konvexen Bogen verläuft.

In wechselnder Höhe am Septum zeigen nun die bis dahin dünnen Fasern des Schenkels eine Strukturveränderung, die derjenigen der Fasern des rechten Schenkels beim Austritt aus dem Myokard in die subendokardiale Schicht vollkommen analog ist. Während aber bei dem rechten Schenkel diese Metamorphose konstant an demselben Orte vor sich zu gehen scheint und fast alle Fasern ziemlich gleichmäßig betrifft, ist dieses bei dem linken Schenkel nicht der Fall. Zunächst sei hervorgehoben, daß die Veränderung in den einzelnen Fällen sehr verschiedene Grade erreicht; an jugendlichen Herzen scheint sie in der Regel viel geringer zu sein, als bei älteren Leuten; die Fasern des linken Schenkels ähneln dann mehr oder weniger den gewöhnlichen Myokardfasern, und dadurch wird die Verfolgung ihrer Ausbreitungen selbstverständlich sehr erschwert, zuweilen überhaupt unmöglich gemacht. Doch kommen auch bei Kinderherzen Ausnahmen vor, wie unter andern das von Fahr modellierte Herz

dokumentiert. Die Deutlichkeit der Strukturveränderung der Fasern in den Schnitten ist ferner stark abhängig von der angewandten Fixierungsmethode und der Frische des Materials. Die schönsten Bilder habe ich bei Fixierung in Sublimat und in Zenkerscher Lösung erhalten; diese Methoden lassen sich aber nur in beschränktem Maße anwenden, da man bei ihnen nur kleine Stücke einlegen darf, bei der serienweisen Verfolgung des linken Schenkels aber große Teile des Herzens erforderlich sind. Bei frischem Material reicht die Fixierung in der gewöhnlichen Formollösung vollkommen aus; dagegen treten bei sofortiger Härtung in absolutem Alkohol, die man aus weiter unten zu besprechenden Gründen zuweilen anwenden muß, meist ziemlich starke Schrumpfungsvorgänge an den Fasern auf, wodurch die Bilder bei Färbung nach van Gieson wesentlich an Deutlichkeit einbüßen.

Weiter ist zu bemerken, daß nicht sämtliche Fasern des linken Schenkels in gleicher Septumhöhe ihre Struktur verändern, daß vielmehr bald die eine, bald die andere Faser die Veränderung zeigt und daß man noch an der unteren Hälfte des Septums gar nicht selten innerhalb der Ausbreitungen des linken Schenkels Fasern antrifft, die die Struktur des obersten Abschnittes beibehalten haben. Schließlich ist der Übergang in den einzelnen Fasern ein ganz allmählicher, so daß man auch mikroskopisch nicht eine Einteilung in einen oberen und einen von diesem scharf zu trennenden unteren Abschnitt machen könnte.

Das Wesen der Strukturveränderung besteht in dem kontinuierlichen Übergange der schmalen Fasern des linken Schenkels in die von Tawara als solche zuerst erkannten Purkinjeschen Fasern, die sich nach meinen Befunden auch beim Menschen in vielen Fällen wenigstens sehr wesentlich von den eigentlichen Myokardfasern unterscheiden. Ihr Charakteristikum besteht in dem außerordentlich wechselnden Kaliber, in dem Sarkoplasma-Fibrillen-Verhältnis, das von dem der Myokardfasern stark abweicht, und in dem Auftreten größerer und kleinerer Hohlräume im Sarkoplasma, in denen die Kerne meist suspendiert sind. Das

verschiedene Kaliber der einzelnen Fasern tritt besonders deutlich auf Querschnitten hervor (Taf. IV, Fig. 1), doch ist es auch auf Längsschnitten zu erkennen (Taf. III, Fig. 9). Neben Fasern, deren Querschnitte die der Ventrikelfasern um das drei- und mehrfache übertreffen, kommen in ein und demselben Bündelchen Fasern von viel geringerem Kaliber vor. Auf Längsschnitten sieht man ferner, daß die einzelne Faser in ihrem Verlaufe auch eine sehr wechselnde Breite zeigt, daß Strecken großen Kalibers mit solchen viel kleineren Kalibers unregelmäßig abwechseln. Das Verhältnis von Fibrillen zu Sarkoplasma ist überall in den Fasern, namentlich aber in den breiten Fasern und Faserabschnitten, ein für das Sarkoplasma viel günstigeres als bei den gewöhnlichen Myokardfasern. Oft überwiegt das Sarkoplasma auf Querschnitten so stark, daß in ihm nur ganz spärliche Fibrillendurchschnitte zu finden sind; die Fibrillen sind dabei entweder an der Peripherie der Fasern ziemlich regelmäßig angeordnet oder völlig unregelmäßig durch die ganze Faser zerstreut oder es sind beide Verteilungsarten nebeneinander vorhanden. In der Fig. 1, Taf. IV, der ein mit Gold imprägnierter Schnitt durch ein Bündelchen an der unteren linken Septumhälfte zugrunde liegt*), sind speziell diese Verhältnisse möglichst getreu wiedergegeben; man sieht, daß die Fibrillen an der Peripherie der Fasern sich öfters radiär anordnen und dann meist eine längliche Querschnittform besitzen, der einer Bandform der Fibrillen entsprechen würde (vgl. Kölliker). Man sieht ferner die außerordentliche Ungleichheit in die Größe der Fibrillendurchschnitte; die peripher gelegenen sind meist beträchtlich größer als die im Zentrum verstreut liegenden. Das Sarkoplasma hat sich verschieden stark imprägniert; in einigen Fasern ist es fast ungefärbt, während es in anderen ziemlich dunkel erscheint. Die Regel ist, daß in sämtlichen Imprägnationspräparaten (nach Bielschowsky etc.) die Purkinjeschen Fasern viel heller

*) Für die Anfertigung der imprägnierten Präparate, sowie der Zeichnungen der Figuren 8 und 9 auf Tafel III und aller Figuren auf Tafel IV bin ich Herrn Dr. v. Szöllösy, Assistenten am pathologischen Institute zu Gießen, zu großem Danke verpflichtet.

bleiben, als die gewöhnlichen Myokardfasern und sich schon dadurch scharf von diesen abheben. In der Figur ist das Sarkoplasma in einigen Fasern fast homogen, in anderen feinkörnig, und in wieder anderen (links oben) kleinmaschig netzförmig oder wabig. Vielfach treten zentrale Hohlräume, meist ziemlich scharf begrenzt, in die Erscheinung, die in diesem Falle nur relativ geringe Dimensionen besitzen, während sie häufig fast den ganzen Faserquerschnitt ausfüllen und nur eine schmale periphere Sarkoplasmazone mit den Fibrillen übrig lassen. Die einzelnen Fasern sind umgeben von einer ganz zarten bindegewebigen Hülle, die in Zusammenhang mit der derberen Scheide des ganzen Bündelchens steht und stellenweise eigenartige septenförmige Fortsätze in die Fasern selbst hineinsendet (vgl. Fig. 1, Taf. IV×). Daß diese Fortsätze nicht etwa artefizielle und imprägnierte Spalten sind, geht daraus hervor, daß man den gleichen Befund bisweilen an van Gieson-Präparaten erheben kann; es färben sich dann die Septen rot wie die feine bindegewebige Hülle. An der Umscheidung der Bündel und der Umhüllung der einzelnen Fasern beteiligen sich auch elastische Fasern, die mit der endokardialen Elastika in Zusammenhang stehen, und zwar bereits in einem Lebensalter, in dem das Ventrikelmyokard noch keine umspinnenden elastischen Fasern aufweist (vgl. Fahr, Virchows Archiv, 1906, Bd. 185). Im späteren Alter ist die elastische Scheide der Schenkelbündel meist sehr kräftig ausgebildet.

Auf Längsschnitten tritt die Querstreifung der Fasern in sehr wechselnder Deutlichkeit hervor; die schönsten Bilder habe ich auch hierfür bei Sublimatfixierung und Imprägnation mit Gold oder Silber erhalten. In solchen Präparaten findet man auch die schon bei der Besprechung des Bündelstammes kurz erwähnten sogen. Kittlinien häufig außerordentlich stark imprägniert. Ich habe diese Linien keineswegs konstant an den Fasern der Endausbreitungen angetroffen, möchte mich aber trotzdem der Tawaraschen Ansicht anschließen, daß sie etwas anderes vorstellen als die Kittlinien an den Myokardfasern und wohl zweifellos präformierte Gebilde sind. Man sieht sie als leicht bogen- oder wellenförmig verlaufende, bald lineäre, bald bandförmige Quer-

streifen in ziemlich regelmäßigen Abständen, und zwar auch in solchen Fällen, bei denen im Myokard die hier stets mehr treppenförmigen oder gezackten Kittlinien fehlen. Öfters konnte ich Bündelfasern sehen, an denen die eigenartigen Gebilde starke Einschnürungen bedingt hatten, so daß die Fasern aus fast rosenkranzartig aneinandergereihten „Sarkoplasmaterritorien" zu bestehen schienen, ähnlich wie es Tawara am Hundeherzen beschrieben hat. In andern Fasern durchsetzen die Querbänder den Querschnitt, ohne zu derartigen Einschnürungen zu führen. An van Gieson-Präparaten kann man stets konstatieren, daß die Fibrillen die Querlinien kontinuierlich durchlaufen (ein sicheres Ende von Fibrillen habe ich überhaupt nirgends gesehen), während es oft so scheint, als erführe das Sarkoplasma an diesen Stellen eine Unterbrechung. Es kommen so ganz ähnliche Bilder zustande, wie man sie bei den Ranvierschen Schnürringen an den markhaltigen peripheren Nervenfasern beobachten kann (vgl. Mönckeberg und Bethe, Archiv f. mikr. Anat., 1899, Bd. LIV). Ob aber die Faserabschnitte zwischen zwei Linien Zelläquivalente sind, ist mir doch zweifelhaft, da vereinzelt auch zwei oder sogar drei „Schnürringe" zwischen zwei Kernen vorkommen und andererseits mehrere Kerne bisweilen in einem „Sarkoplasmaterritorium" gefunden werden. Irgendwelche Unterschiede habe ich in diesen Bildern an den Herzen aus verschiedenem Lebensalter nicht sehen können; die Fälle mit sehr deutlichen Querlinien und Querbändern betrafen meist ältere Individuen.

Während man auf Querschnitten ein sehr wechselndes, meist auffallend starkes Kaliber der Fibrillen innerhalb der Fasern konstatieren kann, erscheinen die Fibrillen auf Längsschnitten in demselben Präparat ziemlich gleichmäßig dick und man gewinnt den Eindruck, als müßten ihre Querschnitte rundlich und nicht polymorph und von derartiger Größe sein, wie sie tatsächlich sind. An Umbiegungsstellen der Fasern kann man aber ein und dieselbe Fibrille sowohl im Längs- wie im Querschnitt sehen und ist überrascht, daß die schlanke, längs getroffene Fibrille einen so plumpen Querschnitt besitzt. Worauf dieser eigenartige Befund beruht, vermag ich nicht zu sagen; er ist sowohl an im-

prägnierten, als auch an nach van Gieson gefärbten Präparaten konstant zu erheben. Aus den Tawaraschen Abbildungen geht hervor, daß auch in seinen Präparaten die Verhältnisse ebenso liegen.

Auf Längsschnitten sieht man ferner, daß die Fasern gegenüber den Fasern des Stammes und auch des Myokards als kernarm zu bezeichnen sind. Die ungleichmäßig geformten und ungleich großen, mäßig chromatinreichen Kerne liegen in ziemlich regelmäßigen Abständen entweder im Sarkoplasma, das dann einen spindelförmigen oder länglich ovalen fibrillenfreien Hof um den Kern bildet, oder in zentralen röhrenförmigen Vakuolenbildungen von sehr verschiedener Länge und Dicke. Oft sind die Fasern auf weite Strecken hohl und besitzen nur einen schmalen peripheren Sarkoplasmasaum, in dem die Fibrillen verlaufen. In andern Fasern finden sich nur schmale ovale Hohlräume in wechselnder Anzahl, in denen die Kerne liegen. Meist übertreffen die Hohlfasern die soliden beträchtlich an Dicke, und auch, wenn eine einzelne Faser teils hohl, teils solide gebaut ist, erscheinen oft die hohlen Abschnitte als bauchige Anschwellungen der Faser. Was den Inhalt der Vakuolen anlangt, so findet man bisweilen bei van Gieson- oder einfacher Hämatoxylinfärbung von Gefrierschnitten eigenartige schollige und krümelige Massen in ihnen, die an Kalkeinlagerungen erinnern und vielleicht den „unbestimmten Körnern“ analog sind, die Tawara an den Purkinjeschen Fasern des Hundeherzens beim Zerzupfen gesehen hat. In Präparaten eingebetteter Stücke, die mit den gebräuchlichen Kernfarbstoffen mit diffuser Gegenfärbung tingiert wurden, erscheinen die Hohlräume gewöhnlich vollständig leer oder mit einer homogenen ganz blassen, anscheinend erstarrten Masse erfüllt. Wie Aschoff in seinem Vortrage in der Naturforschenden Gesellschaft in Freiburg hervorhebt, „lag der Gedanke nahe, die durchsichtigen, saftreichen Purkinjeschen Muskelfasern auf ihren Gehalt an Glykogen zu untersuchen und zu prüfen, ob nicht etwa die charakteristischen Protoplasmaverhältnisse einfach auf abnorm starke Glykogeneinlagerung zurückzuführen wären“. Wie aus den auf der Kieler Versammlung der Deutschen Patho-

logischen Gesellschaft demonstrierten Präparaten und Abbildungen hervorgeht, haben die von einem Schüler Aschoffs, Nagayo, in dieser Richtung angestellten Untersuchungen ein positives Resultat ergeben. Bei Schaf und Rind ließ sich ein großer Glykogenreichtum im Knoten, wie auch im Kammerabschnitt des Reizleitungssystems, insbesondere aber im letzteren nachweisen. Beim Menschen wurde, wie mir Herr Professor Aschoff persönlich mitzuteilen die Liebenswürdigkeit hatte, ein großer Wechsel der Befunde konstatiert, doch ist im allgemeinen der Glykogengehalt bei Mensch und Hund nicht so hervortretend wie bei Schaf und Rind.

Meine eigenen diesbezüglichen Untersuchungen beim Menschen ergaben ebenfalls sehr wechselnde Resultate, sowohl was überhaupt den Glykogengehalt als auch was seinen Grad anlangt. Dieser Unterschied zwischen den Befunden beim Menschen und denen bei Tieren ist wohl in erster Linie auf das in dieser Beziehung viel ungünstigere menschliche Material zurückzuführen. Denn es ist bekannt, daß Glykogen mikroskopisch desto besser nachzuweisen ist, je frischer das Material eingelegt wurde. Die dem Pathologen zur Verfügung stehenden menschlichen Herzen können sich aber in Bezug auf die Lebensfrische natürlich mit gleich nach dem Tode konservierten Tierherzen nicht messen. Weiter kommt die Fixierungsmethode in Betracht, da Glykogen im Wasser löslich ist, und daher glykogenhaltiges Material eigentlich sofort in absoluten Alkohol eingelegt werden muß. Da aber, wie oben erwähnt, dieser für die Konservierung der Purkinjeschen Fasern kein günstiges Medium ist, kann man es nicht umgehen, auch wasserhaltige Fixierungsflüssigkeit anzuwenden, wenn man nicht wertvolles Material nur nach einer Richtung hin verwerten will. Man wird dann aber aus den erhaltenen Befunden weder auf das Vorhandensein von Glykogen überhaupt, noch auf die Größe des Glykogengehaltes Schlüsse ziehen dürfen; nur wird man bei völlig gleich frischem und gleich behandeltem Material die Befunde untereinander zu vergleichen befugt sein. Schließlich muß berücksichtigt werden, daß ich mein Material stets in Paraffin einbettete (mit Ausnahme eines Falles), für den Glykogennachweis aber Celloidineinbettung eigentlich Vorschrift ist.

Ich habe unter den von mir untersuchten Herzen einige, die ich bereits $1^1/_2$, $2^1/_2$, 3, 4 oder 5 Stunden nach dem Tode in Bearbeitung nehmen konnte; zum Teil habe ich diese in toto gleich in absoluten Alkohol gebracht, zum Teil habe ich Scheiben aus ihnen, die sicher Teile des Bündels oder seiner Ausbreitungen enthielten, derartig fixiert. Ich habe nun, wie schon oben erwähnt, in keinem Falle an den Fasern des Knotens, des Stammes und der oberen Abschnitte der Schenkel beim Menschen Glykogen nachweisen können, während sich die sogen. Purkinjeschen Fasern oft als glykogenhaltig, dann aber in wechselndem Grade erwiesen. Ich habe das gleiche Resultat bei Konservierung der Herzen in Formol erhalten, mit dem einzigen Unterschiede, daß, falls die Purkinjeschen Fasern überhaupt sich als glykogenhaltig erwiesen, der Glykogengehalt stets geringer war, als der der mit absolutem Alkohol fixierten Herzen; bei Fixierung in Sublimat oder Zenkerscher Lösung gelang es mir auch in den Purkinjeschen Fasern nicht Glykogen nachzuweisen. Konstant war ferner der negative Glykogenbefund in den gewöhnlichen Myokardfasern sämtlicher Fälle.

Bei Beantwortung der Frage, ob irgend eine Gesetzmäßigkeit in dem Wechsel des Glykogenbefundes in den Bündelfasern des Menschen vorliegt, berücksichtige ich zunächst nur die direkt in absoluten Alkohol fixierten frischen Herzen. Die Sichtung dieses Materials ergibt, daß die Purkinjeschen Fasern glykogenhaltig gefunden wurden in denjenigen Fällen, die kräftige Individuen in gutem Ernährungszustand betrafen, während bei kachektischen und allgemein atrophischen Zuständen kein Glykogengehalt nachweisbar war; der Glykogengehalt war um so stärker, je besser ernährt das Individuum vom Tode getroffen wurde. Das gleiche gilt für die Herzen unreifer und ausgetragener Früchte. Untersucht man daraufhin nun weiter auch das übrige Material, das zumeist in Formol konserviert wurde, so lassen sich analoge Befunde erheben: die Herzen, in deren Purkinjeschen Fasern Glykogen gefunden wurde, stammten aus kräftig gebauten und gut genährten Körpern. Ich glaube demnach, daß in dem

Wechsel der Befunde eine gewisse Gesetzmäßigkeit zu finden ist insofern, als normalerweise die Purkinjeschen Fasern des Menschen glykogenhaltig sind, mit vorschreitender Kachexie aber ein Glykogenschwund aus den Purkinjeschen Fasern eintritt, der bis zum völligen Glykogenmangel vorschreiten kann.

Die Verteilung des Glykogens in den einzelnen Fasern ist nun wiederum keine konstante; man trifft in ein und demselben Bündelchen auf glykogenhaltige und glykogenlose Fasern, und zwar findet man glykogenhaltige und glykogenfreie solide und hohle Fasern. Nach meinen Befunden kann man dreierlei verschiedene Arten der Glykogeneinlagerung konstatieren. Zunächst kann der zentrale Hohlraum der Hohlfasern durch einen Glykogenpfropf vollständig ausgefüllt sein, wie es Fig. 3 auf Tafel IV in zwei Fasern zeigt. Diese Art habe ich in meinen Präparaten nur sehr spärlich und ausschließlich bei Fixierung in absolutem Alkohol angetroffen. Bei der zweiten Art sieht man auf Längs- oder Querschnitten in soliden oder hohlen Fasern die bekannten Halbmond- oder Sichelformen (Fig. 2, Tafel IV); dieses „randständige" Glykogen hat die Eigenschaft, daß es stets nur in dem von der Septumfläche am meisten abgewandten Teil der Faserperipherie angetroffen wird; es liegt deshalb die Vermutung nahe, daß es ursprünglich diffus durch die ganze Faser verteilt gewesen ist, bei dem Eindringen der Fixierungsflüssigkeit aber von dieser sozusagen verdrängt und an der der Septumoberfläche entgegengesetzten Peripherie der Faser konzentriert wurde. Derartige Bilder habe ich bei weitem am häufigsten gesehen, namentlich bei Fixierung in Formol. — Die dritte Art der Glykogeneinlagerung besteht in dem Auftreten kleiner Glykogentröpfchen in unmittelbarer Nachbarschaft des Kernes zwischen den hier befindlichen gelben Pigmentkörnern (Fig. 4, Tafel IV). Diese Form habe ich nur im ganzen in drei Herzen Erwachsener beobachtet, und es erscheint mir zum mindesten zweifelhaft, ob sie nicht bereits als pathologischer Befund aufzufassen ist, wofür die sonst nicht gefundene Pigmentierung der Fasern spricht. Durch alle drei Arten der Glykogeneinlagerung lassen sich die

Endausbreitungen des Atrioventrikularbündels streng auch dann von den stets im postuterinen Leben glykogenfrei gefundenen Myokardfasern unterscheiden, wenn die geschilderten Strukturunterschiede nicht stark ausgeprägt sind. —

Nachdem die Fasern des linken Schenkels sich allmählich in Purkinjesche Fasern umgewandelt haben, zeigen sie auch in ihrem Verhalten zueinander eine Veränderung. Die Brückenbildungen zwischen benachbarten Fasern werden seltener; man sieht nunmehr auf längere Strecken Fasern, völlig voneinander getrennt, nebeneinander herlaufen. Wenn aber auch die Hauptrichtung der Endausbreitungen des linken Schenkels zunächst eine vertikale resp. leicht nach vorn geneigte bleibt, so sieht man doch auf Frontalschnitten durch das Septum sehr häufig neben längsgetroffenen Fasern Quer- oder Schrägschnitte von solchen, was darauf hindeutet, daß einzelne Fasern die Hauptverlaufsrichtung kreuzen und wahrscheinlich die Verbindung zwischen den mehr oder minder gesondert abwärts ziehenden Bündelchen und Fasern herstellen. Außer den häufig zu findenden Verschmelzungen benachbarter Fasern zu einer meist entsprechend dickeren (Fig. 8, Tafel III) und der ebenfalls häufigen dichotomischen oder büschelartigen Teilung einer großkalibrigen Faser trifft man nun aber seltener auch auf eigenartige Knotenbildungen, in denen ein mehr oder minder komplizierter Austausch der Fibrillen mehrerer Fasern stattfindet. In der Figur 9, Tafel III ist ein relativ einfacher derartiger Knoten wiedergegeben; man sieht, wie die Fibrillen mehrerer benachbarter Fasern sich vielfach kreuz und quer unter Verschmelzung des Sarkoplasmas durchflechten, um dann wieder leicht gewellt in vertikaler Richtung weiter zu verlaufen. Dabei scheinen mir auch Teilungen und Verschmelzungen der Fibrillen vorzukommen, doch sind die Bilder nicht völlig eindeutig. Bei den komplizierteren Knotenbildungen treffen Fasern aus allen Richtungen in einem Punkte zusammen, die Fibrillen jeder Faser gehen einzeln oder in kleinen Bündeln strahlenartig auseinander und treten, mit den aus andern Fasern stammenden vielfach sich kreuzend, in

die von der entgegengesetzten Seite kommenden Fasern über. Es kommen dabei ganz ähnliche Bilder zustande, wie Tawara sie am Hundeherzen beschrieben und abgebildet hat; Netzbildungen der Fibrillen konnte ich dagegen beim Menschen nicht auffinden. Aus allen diesen Formationen habe ich den bestimmten Eindruck gewonnen, daß eine völlige Kontinuität der Fibrillen des sogen. Überleitungssystems besteht.

In welcher Weise verbreiten sich nun die Fasern des linken Schenkels weiter an der Innenfläche des linken Ventrikels? Der Beantwortung dieser Frage ist die andere Frage vorauszuschicken: Kommen Fasern vom geschilderten Typus der Purkinjeschen Fasern beim Menschen nur als Endausbreitungen der beiden Schenkel des Atrioventrikularbündels vor oder kann man auch nicht mit diesen in Zusammenhang stehende Purkinjesche Fasern an der Innenfläche der Ventrikel beobachten? Wenn diese Frage im Sinne eines konstanten Zusammenhangs bejaht werden kann, so wird dadurch das Studium der Endausbreitungen des linken Schenkels namentlich im erwachsenen Herzen wesentlich erleichtert, da man dann nur zu untersuchen hat, an welchen Abschnitten der Innenfläche des linken Ventrikels Purkinjesche Fasern vorhanden sind, und nicht auf Serienschnitten vom Stamm des Bündels aus den linken Schenkel und seine Endausbreitungen zu verfolgen braucht. Wie mich Serienschnitte durch bei weitem den größten Teil des linken Ventrikels von Kinderherzen überzeugt haben, ist die Frage nun dahin zu beantworten, daß Fasern vom typischen Charakter der Purkinjeschen Elemente nur als Endausbreitungen des linken Schenkels zu beobachten sind, daß aber wegen der großen individuellen Verschiedenheiten in der Ausprägung dieses Charakters und der zu weilen bestehenden großen Ähnlichkeit oberflächlicher Myokardfasern mit den Endausbreitungen doch äußerste Vorsicht geboten ist, bei der isolierten Untersuchung irgend eines Herzabschnittes subendokardiale Fasern für Endausbreitungen des linken Schenkels anzusprechen, wenn sie nicht den Purkinjeschen Typus in ausgeprägtem Maße besitzen. Nur dann kann man in derartigen Fällen die Diagnose auf Fasern der Endausbreitungen mit absoluter Sicher-

heit stellen, wenn es gelingt in den betreffenden subendokardialen Fasern Glykogen nachzuweisen, während die umgebenden Myokardfasern glykogenfrei gefunden werden; dagegen spricht ein neveatir Glykogenbefund nach den obigen Auseinandersetzungen nicht gegen den Purkinjeschen Charakter der subendokardialen Fasern.

Den positiven Glykogennachweis in den Fasern der Endausbreitungen des linken Schenkels habe ich nun bei dem Herzen einer 33jährigen Frau zu benutzen versucht, den Verlauf der Endausbreitungen zu studieren. Das Ventrikelseptum in Zusammenhang mit der ganzen Hinterwand und dem hinteren Papillarmuskel wurde, nachdem durch seine Muskulatur etwa 3—4 mm unterhalb der Oberfläche ein Sagittalschnitt angelegt war, in zwei Teilen eingebettet: einem oberen Teile, der bis 2,2 cm unterhalb des untersten Punktes des Septum membranaceum reichte, und einem unteren Teile, der die linke Herzspitze noch in sich schloß. Beide Stücke wurden in Horizontalserien zerlegt, von den Schnitten wurde abwechselnd jeder 10. mit Bestschem Karmin resp. nach van Gieson gefärbt. Aus der Serie zeichnete ich dann die Konturen von Schnitten in gewissen Abständen voneinander mit dem neuen Edingerschen Zeichenapparat bei schwacher Vergrößerung und markierte in den Zeichnungen diejenigen Stellen an der Oberfläche, wo ich mit starker Vergrößerung glykogenhaltige subendokardiale Fasern vorfand. In den nach van Gieson gefärbten Schnitten wurde weiter kontrolliert, ob die glykogenhaltigen Fasern untereinander und mit den vom Stamm des Bündels aus direkt verfolgbaren Fasern des linken Schenkels in Zusammhang standen.

Auf der Tafel V habe ich die dem unteren Septumabschnitt entsprechenden, so gewonnenen Zeichnungen wiedergegeben; der Ort der glykogenhaltigen Fasern ist nur durch eine Verdickung der Konturen gekennzeichnet. In der ersten Figur, die einem horizontalen Schnitt quer durch das Septum und die Hinterwand des linken Ventrikels etwa 2,2 cm unterhalb des Septum membranaceum entspricht, nehmen die unteren zwei Drittel das Septum, das obere Drittel die Hinterwand ein; der Grenze zwischen beiden sind Querschnitte durch Sehnenfäden und Spitze des hin-

teren Papillarmuskels vorgelagert. Die Oberfläche des Septums ist gegenüber der der Hinterwand relativ einfach gestaltet; dieser Stelle des Septums entspricht makroskopisch die oben erwähnte divergierende Ausbreitung des von oben kommenden weißlich verdickten und undurchsichtigen Streifens an der Oberfläche. An den trabekulären Vorsprüngen der Septumoberfläche sieht man im ganzen an vier verschiedenen Stellen glykogenhaltige Fasern, die in kleinen Bündelchen oder einzeln dicht nebeneinander gereiht sind und schon in dieser Septumhöhe in ihrem Verhalten Charakteristika aufweisen, die sich bei weiterer Verfolgung stets wiederholen. Man sieht in der Fig. 1, wie die mit c bezeichnete Fasergruppe eine intertrabekuläre Einsenkung der Oberfläche überbrückt, und man sieht ferner, wie das Bündelchen d in einem fadenartigen trabekulären Gebilde einen kleinen Komplex von Myokardfasern fast völlig umschließt. Derartige Bilder sind beim Verfolgen der Endausbreitungen immer wieder anzutreffen und daher geradezu als typisch zu bezeichnen.

In den nächsten Figuren, deren Abstände von einander ungefähr Strecken von $^1/_2$—1 mm am Herzen entsprechen, verändert sich das Bild zunächst insofern, als der Querschnitt durch den Papillarmuskel sich vergrößert und allmählich in Zusammenhang mit der Ventrikelwand tritt. Die Oberflächenkonfiguration des Septums wird etwas komplizierter, die glykogenhaltigen Fasergruppen breiten sich unter mehrfachen Teilungen und Verschmelzungen weiter aus und zwar zunächst namentlich nach vorn; ganz langsam rücken sie auch nach hinten etwas vor, doch bleibt die ganze hintere Wand, der hintere Papillarsmuskel und der hinterste Abschnitt des Septums völlig frei von glykogenhaltigen subendokardialen Fasern. Erst in der Fig. 10 wird von dem hintersten der glykogenhaltigen Faserbündelchen auf einer fadenartigen Überbrückung die vorderste Portion des hinteren Papillarmuskels erreicht. Diese Stelle liegt ungefähr 3 cm unterhalb des Septum membranaceum. — Während bis hierhin sämtliche am Septum nachzuweisende glykogenhaltige Fasern auf Ausbreitungen der vier in der ersten Figur markierten Gruppen, die ihrerseits wieder den herabziehenden linken Schenkel bilden,

zurückzuführen sind, tritt in der Fig. 11 plötzlich am Ende der Hinterwand, da, wo diese schon in die Seitenwand übergeht, ein kleineres glykogenhaltiges Faserbündelchen (*e*) auf, das völlig außer Zusammenhang mit den an der Septumfläche vorhandenen bleibt. Es teilt sich in den nächsten Figuren, nimmt aber keine größeren Dimensionen an. Gleichzeitig erscheinen an der immer mächtiger gewordenen hinteren Portion des Papillarmuskels an zwei Stellen kleine glykogenhaltige Fasernkomplexe (*g* und *h*), die in den folgenden Figuren unter Hinzutritt weiterer Grüppchen sich vergrößern, allmählich untereinander verschmelzen und vermittels eines zwischen vorderer und hinterer Portion des Papillarmuskels aufgetretener Fasergruppe (*f*) mit den Ausbreitungen des linken Schenkels am Septum in Zusammenhang treten (Fig. 13—16).

So sieht man im Querschnitte, der 3,7 cm unterhalb des Septum membranaceum liegt (Fig. 17), wie an der hier jetzt recht kompliziert gestalteten Septumoberfläche die subendokardialen glykogenhaltigen Bündelchen überall ziemlich gleichmäßig verteilt sind, wie ferner die Vorderseite der hinteren Portion des hinteren Papillarmuskels von ebensolchen Bündelchen eingefaßt wird, und wie hinten an einigen Trabekeln der Hinterwand glykogenhaltige Fasern sich ausbreiten, ohne in Zusammenhang mit den Fasern des linken Schenkels am Septum zu treten. Nachdem die Ausbreitung glykogenhaltiger Fasern in den nächsten Figuren 18 und 19 noch eine deutliche Vergrößerung aufweist, nimmt von der Fig. 20 ab die Gesamtmasse glykogenhaltiger Fasern in der Serie entschieden allmählich wieder ab. Die Bündelchen an der Hinterwand schwinden zunächst, nachdem sie etwas nach vorn vorgerückt waren, ohne einen Zusammenhang mit den am Septum herabziehenden Fasern des linken Schenkels erreicht zu haben. Am Papillarmuskel wird die Ausbreitung erst noch ausgedehnter, doch ist von der Fig. 23 ab auch an ihm eine Abnahme der glykogenhaltigen Fasern zu konstatieren, bis in der Fig. 27 keine derartigen Fasern mehr in der Gegend des Papillarmuskels zu finden sind. Am Septum halten sich einzelne glykogenhaltige Bündelchen noch am längsten, um schließlich

aber auch hier zu verschwinden, so daß die Schnitte der Serie von 4,5 cm unterhalb des Septum membranaceum ab, also aus der Gegend der Herzspitze, überhaupt keine glykogenhaltigen Fasern mehr enthalten.

Es fragt sich nun, ob mit dem Aufhören der glykogenhaltigen Fasern die Ausbreitungen des linken Schenkels ihr Ende erreicht haben. Das ist, wie man sich an den nach van Gieson gefärbten Kontrollschnitten überzeugen kann, keineswegs der Fall: es sind auch noch an der Herzspitze Fasern vom Typus der Purkinjeschen Elemente vorhanden, die in sicherem, in der Serie kontinuierlich zu verfolgendem Zusammenhange mit den Fasern des linken Schenkels stehen. Die auf Glykogen gefärbten Präparate bestätigen also die bereits oben erwähnten Befunde, daß nicht alle Fasern der Endausbreitungen des linken Schenkels glykogenhaltig sind, und zeigen, daß man beim Verfolgen der glykogenhaltigen Fasern an der Innenfläche des linken Ventrikels kein Gesamtbild der Ausbreitung des linken Schenkels erhält. Aus diesem Umstande ist es auch erklärlich, daß man in der Serie, von der die Figuren auf Tafel V stammen, bisweilen plötzlich auf glykogenhaltige Fasergruppen stößt, die nur auf einer Anzahl aufeinander folgender Schnitte nachzuweisen sind, dann aber wieder verschwinden, ohne in Zusammenhang mit anderen Bündeln, die sicher zu den Ausbreitungen des linken Schenkels gehören, getreten zu sein. Auf den Kontrollpräparaten läßt sich erkennen, daß sie zu Bündeln gehören, die nur streckenweise glykogenhaltig sind, sich aber in den glykogenfreien Abschnitten im übrigen genau so verhalten, wie die ganz glykogenhaltigen Bündel und tatsächlich auch in Zusammenhang mit den von oben herabkommenden Bündeln des linken Schenkels stehen. Das letztere ist aber in den Kontrollpräparaten der Serie nicht nachzuweisen bei den am hinteren Teil der Hinterwand von der Fig. 11 ab auftretenden, zunächst glykogenhaltigen Fasern; diese zeigen bis zum letzten Schnitte der Serie auch in ihrem glykogenfreien Abschnitte einen völlig von dem der am Septum herabziehenden und sich ausbreitenden Fasern isolierten Verlauf. Man muß sie daher als rückläufige, wahrscheinlich von der Seiten-

und Vorderwand des Ventrikels herkommende Endausbreitungen des linken Schenkels auffassen, wofür die Serien aus diesen Abschnitten des linken Ventrikels sprechen.

Der Versuch, zu einem abschließenden Resultate über die ganze Ausbreitung des linken Schenkels durch den Glykogennachweis zu gelangen, ist demnach als mißglückt anzusehen. Immerhin läßt sich die Serie durch das Septum und die Hinterwand doch wenigstens teilweise verwerten, da im oberen und mittleren Abschnitte bis herunter zu der der Fig. 15 etwa entsprechenden Stelle alle in den Kontrollpräparaten aufzufindenden Gruppen und Bündelchen vom Purkinjeschen Fasertypus sich in den auf Glykogen gefärbten Schnitten als glykogenhaltig erwiesen. Aus diesen Abschnitten der Serie geht nun hervor, daß vollständig frei von Ausbreitungen des linken Schenkels der obere hintere Abschnitt des Septum musculare ventrikulorum, die ganze obere Hinterwand und die obere Hälfte des hinteren Papillarmuskels geblieben sind. Dieser Befund hat sich stets auch bei den übrigen Untersuchungen bestätigt: in allen Fällen war nachzuweisen, daß die direkt vor dem vorderen Mitralsegel gelegene Partie der Septumoberfläche, im erwachsenen Herzen bis $1^1/_2$—2 cm unterhalb des unteren Septum membranaceum Randes herab, ferner die obere Hälfte der Hinderwand und mindestens das obere Drittel, oft aber die obere Hälfte des hinteren Papillarmuskels keine Purkinjeschen Fasern besaßen. Ebenfalls frei von diesen Elementen erwies sich stets der obere vordere Abschnitt des Ventrikelseptums, so daß im erwachsenen Herzen der ganze obere Septumabschnitt nur die unterhalb des Septum membranaceum und der rechten vorderen Aortenklappe nach abwärts ziehenden Hauptbündel des linken Schenkels enthält, dagegen keine von unten her kommenden rückläufigen Fasern aufweist.

Aus meinen Serien geht weiter als konstanter Befund hervor, daß die Verhältnisse am vorderen Papillarmuskel denen am hinteren analog liegen: auch dieser zeigt im oberen Drittel stets, oft sogar in der ganzen oberen Hälfte keine Purkinjeschen Fäden, seine Muskulatur reicht hier vielmehr bis dicht an die

endokardiale Elastica heran. An der Vorder- und Seitenwand des linken Ventrikels erreichen die Ausbreitungen des linken Schenkels von unten her kommend ungefähr die gleiche Höhe wie an der Hinterwand, so daß auch hier die oberen Partien frei von Purkinjeschen Fäden sind. Doch scheinen individuelle Verschiedenheiten vorzukommen und zuweilen einzelne Bündelchen und Fasern bis weiter nach oben hinauf zu reichen. Interessant ist es, daß nach meinen Untersuchungen sich die Endausbreitungen des linken Schenkels auf die Wände des „interpapillären Raumes" ALBRECHTs beschränken, während die des „suprapapillären Raumes" frei von Endausbreitungen bleiben (vgl. E. ALBRECHT, Der Herzmuskel, Berlin, 1903).

Diese Befunde decken sich nicht ganz mit denen, die Tawara bei dem makroskopischen Studium der Innenfläche des menschlichen linken Herzens erheben konnte. Ich möchte auf Grund meiner mikroskopischen Erfahrungen davor warnen, aus den Strukturverhältnissen der Innenfläche des linken Ventrikels zu weitgehende Schlüsse auf den Verlauf der Endausbreitungen des linken Schenkels zu ziehen, ebenso wie ich es oben bei der Besprechung des Verlaufs des rechten Schenkels für die Innenfläche des rechten Ventrikels getan habe. Es sind nicht alle durch das Endokard durchschimmernden Streifchen Purkinjesche Fasern, und es enthalten nicht alle Brücken-, Strang- und Fadenbildungen Endausbreitungen der Schenkel des Atrioventrikularbündels. Im übrigen bestätigen aber meine Untersuchungen die Angaben Tawaras über die komplizierten Netz- und Knotenbildungen, Verschmelzungen und Teilungen im individuell innerhalb gewisser Grenzen variierenden Verlaufe der Endausbreitungen des linken Schenkels vollkommen. —

Bei der komplizierten und weit ausgedehnten Verbreitung der Fasern der Schenkel an den Innenflächen der Ventrikel nimmt es wunder, daß man nicht öfter auf eindeutige Übergangsbilder zwischen den Schenkelfasern und den Myokardfasern stößt, als man es auf Serienschnitten tatsächlich tut. Daß derartige Übergänge stattfinden, unterliegt keinem Zweifel; man kann sogar verschiedene Arten unterscheiden und es als Regel

aufstellen, daß niemals sämtliche Fasern eines Bündelchens übergehen, vielmehr stets nur einige oder auch nur eine, während die übrigen sich in der Umgebung weiter verbreiten. Relativ häufig sieht man in den der Spitze des Herzens benachbarten Partien einige Fasern sich von einem Bündelchen abtrennen und in einen dünnen Strang zwischen zwei Trabekeln eintreten, in den vom andern Ende her gewöhnliche Myokardfasern hineinziehen; im Verlaufe des Stranges findet dann der Übergang statt, wobei die meist vorher schon nicht mehr sehr charakteristischen Purkinjeschen Fasern schnell zu Myokardfasern werden. Sehr selten habe ich Bilder gefunden, wie in der Fig. 8, Taf. III eins wiedergegeben ist; hier sieht man einen ganz plötzlichen Übergang einer breiten, z. T. röhrenförmigen, glykogenhaltigen Purkinjeschen Faser in zwei viel schmälere und dunkler tingierte solide Myokardfasern. Diese Art des Übergangs habe ich nur in einem Falle gesehen und zwar in einem dicken sogen. abnormen Sehnenfaden (vgl. Teil II). Zuweilen findet man schließlich einzelne Fasern ihre subendokardiale Lage aufgeben und mehr oder weniger weit in ein Interstitium des Myokards vordringen, um hier allmählich unter Verlust der spezifischen Struktur zwischen den Myokardfasern sich zu verlieren. Das scheint vorzugsweise an den Papillarmuskeln vorzukommen, wo ich diese Art des Überganges in verschiedenen Fällen beobachten konnte. —

Vielleicht ist die Seltenheit des Befundes von Übergängen damit zu erklären, daß die Endausbreitungen der Schenkel, je weiter sie sich vom Stamme entfernen, desto weniger typische Strukturen aufweisen, desto mehr den Myokardfasern ähneln und desto schwieriger zu verfolgen sind. Für die Abnahme der Spezifität spricht auch der Mangel des Glykogennachweises in den Fasern an der Herzspitze in der oben beschriebenen Serie. Die typischsten Purkinjeschen Fasern trifft man meist in der Höhe der Fußpunkte der Papillarmuskeln am Septum und der Vorderwand. Doch sind auch hierbei wieder individuelle Unterschiede zu konstatieren.

In Anbetracht dieser stets betonten Strukturvariationen in den einzelnen Fällen muß man sich schließlich die Frage vor-

legen, ob nicht etwa pathologische Prozesse die Verschiedenheit der Bilder bedingen. Ich habe zwar, wie erwähnt, bei der Auswahl meines zum Studium der normalen Verhältnisse verwandten Materials nur Herzen ausgesucht, die makroskopisch keine Veränderungen aufwiesen; völlig normale Herzen bekommt aber der pathologische Anatom wohl nur in den seltensten Fällen zu sehen. Es wäre daher denkbar, daß die Verschiedenheit der Faserstrukturen darin ihren Grund hätte, daß einzelne Herzen stärker von der Norm abwichen, als andere. Wäre das der Fall, so müßte man zunächst festzustellen suchen, welche Struktur als die Norm anzusehen ist und dann wie die Abweichungen von dieser zustande kommen. Die Frage läßt sich meines Erachtens aber auch auf anderem Wege entscheiden, und zwar in der Weise, daß man die Befunde an Herzen ohne makroskopische Veränderungen mit denen an schwer erkrankten Herzen vergleicht und aus diesen Schlüsse auf das normale Verhalten zieht; denn wenn normaler Weise individuelle Unterschiede vorkommen, so müssen diese auch bei schweren Erkrankungen zum Ausdruck kommen. Wenn man daher bei ein und derselben schweren Erkrankung des Herzens in verschiedenen Fällen analoge Verschiedenheiten in der Struktur der Fasern des Atrioventrikularbündels findet, wie bei den makroskopisch unveränderten Herzen, so scheint mir der Schluß berechtigt, daß die Variationen als physiologische anzusehen sind. Über Untersuchungen in dieser Richtung will ich im dritten Teile dieser Arbeit berichten.

II. TEIL.

Die sogen. abnormen Sehnenfäden des linken Ventrikels und ihre Beziehungen zum Atrioventrikularbündel.

Tawara hat die sogenannten abnormen Sehnenfäden, die an der Innenfläche der Ventrikel oder quer durch den Ventrikelraum ausgespannt sind und namentlich im linken Ventrikel recht häufig vorkommen, einheitlich zu erklären versucht. Er glaubt, daß sie „nichts anderes darstellen, wie angeborene Anomalien in der Verlaufsrichtung der Hauptzweigbündel des muskulösen atrioventrikulären Verbindungssystems"; „daß sie nichts anderes sind, als von der Wand losgelöste und frei durch den Ventrikelhohlraum hindurchziehende Bündel" jenes Systems. An der Hand eines eigenen Falles und der von Rössle, Winkler und Poscharissky publizierten Fälle sucht Tawara seine Behauptung durch den Nachweis zu stützen, daß die abnormen Sehnenfäden stets eine bestimmte Richtung aufweisen, daß sie nämlich von der Kammerscheidewand ausgehen und nach den Papillarmuskeln oder doch nach einer Wandpartie hinziehen, die in der Nähe der Papillarmuskeln liegt. Er geht in dem Versuche für alle Fäden diese einheitliche Erklärung zu geben so weit, daß er auch einen von Poscharissky beschriebenen Faden, der von der Mitte der rechten Aortenklappe abging und nur aus hyalin degeneriertem Bindegewebe bestand, hierher rechnet mit der Annahme, daß die Verbindung des Fadens mit der Aortenklappe und der völlige Mangel an Muskelfasern auf sekundäre entzündliche Veränderungen zurückzuführen seien.

Bei der Beschreibung eines weiteren Falles, der sich durch das wahrscheinlich infolge brauner Atrophie besonders deutliche Hervortreten des linken Schenkels auszeichnete, erwähnt Tawara zwei abnorme Fäden, die von der Spitze des hintern Papillarmuskels entspringen „und zwar ein wenig unterhalb der Ursprungsstelle der normalen valvulären Sehnenfäden". „Diese beiden Fäden sind an einer Stelle miteinander verwachsen. Der kürzere

Faden teilt sich schließlich in zwei Äste und setzt sich an den oberen hinteren Teil der Scheidewand an, während der längere, ohne sich zu teilen, noch einige Millimeter weiter nach hinten in die Scheidewand eintritt". Diese beiden Fäden nehmen also nach Tawara den umgekehrten Verlauf, wie die Äste des linken Schenkels.

Den mikroskopischen Beweis für seine Behauptungen ist Tawara schuldig geblieben, weil die betreffenden Präparate als Demonstrationsobjekte der Sammlung einverleibt werden sollten. Dagegen hat aber Magnus-Alsleben eine Anzahl (10) von abnormen Sehnenfäden mikroskopisch untersucht, um festzustellen, ob die Tawarasche Ansicht zu Recht bestehe oder nicht. Magnus-Alsleben konstatierte zunächst, daß die Fäden im linken Herzen sehr häufig vorkommen. Zur Untersuchung wählte er nur solche aus, die eine Länge von wenigstens einigen Zentimetern besaßen und die vom Septum $1\frac{1}{2}$ bis 5 cm unterhalb der linken (5) oder hinteren (3) Aortenklappe zum hintern (9) oder vordern (1) Papillarmuskel hinzogen. In allen Fäden fanden sich Muskelfasern; diese zeigten aber die von Tawara beschriebenen für das Verbindungssystem charakteristischen histologischen Merkmale in verschieden starker Ausprägung: in drei Fällen wichen die Muskelfasern in nichts vom Bilde der gewöhnlichen Kammerfasern ab; zweimal gibt Magnus-Alsleben an, daß eine etwas starke Bindegewebsentwicklung zwischen den Fasern vorhanden war, zweimal, daß die Fasern nur sehr deutliche fibrilläre Struktur, sonst aber nichts besonderes aufwiesen; nur in drei Fällen zeigte sich eine sehr reichliche Sarkoplasmaentwicklung, und gleichzeitig waren die Bündel bindegewebsreich.

Diese Resultate von Magnus-Alsleben lassen es von vornherein wahrscheinlich erscheinen, daß die sogen. abnormen Sehnenfäden des linken Herzens doch nicht so einheitliche Gebilde darstellen, wie Tawara meinte, und das haben meine diesbezüglichen Untersuchungen auch bestätigt.

Um die Frage zu entscheiden, ob die Sehnenfäden abnorm verlaufende Teile des Atrioventrikularbündels darstellen, genügt es nicht, nur sie zu untersuchen, wie es Magnus-Alsleben

getan hat, da die Struktur der Fasern des linken Schenkels individuell stark variiert und in manchen Fällen kaum oder gar nicht von der der Ventrikelfasern zu unterscheiden ist. Man muß vielmehr nachforschen, ob am Fußpunkte des Fadens das atrioventrikuläre Bündel vorhanden ist oder nicht, und, wenn dieses der Fall ist, ob Fasern desselben tatsächlich in den Faden eintreten. Ich bin zu diesem Zwecke in ganz analoger Weise vorgegangen wie bei der Untersuchung der Verzweigungen des linken Schenkels, d. h. ich habe die betreffenden Herzen nach der Fixierung in Formol so beschnitten, daß an dem einzubettenden Stücke sowohl der Stamm oder doch wenigstens der oberste Teil vom linken Schenkel des Atrioventrikularbündels, als auch die Abgangsstelle des abnormen Fadens vorhanden waren. Nach der Einbettung in Paraffin wurde das Stück dann frontal senkrecht zum Septum ventriculare meist von hinten nach vorn in Serienschnitte von je 15 μ Dicke zerlegt, von denen jeder 5. oder 10. Schnitt aufgeklebt und gefärbt wurde. In dieser Weise habe ich im ganzen elf Herzen mit sog. abnormen Sehnenfäden behandelt. Bei einigen von diesen habe ich dann weiter diejenige Stelle mit ihrer Umgebung herausgeschnitten und in Serienschnitte zerlegt, wo die betreffenden Fäden sich inserierten. Schließlich habe ich meist noch Stücke aus der Mitte des Verlaufs der Fäden geschnitten, um zu konstatieren, ob die Verhältnisse hier ebenso liegen wie an den Fußpunkten.

Von den elf untersuchten Fällen wähle ich sechs zur genaueren Beschreibung aus, die mir die verschiedenen Arten von Fäden, die ich beobachtet habe, typisch zu veranschaulichen scheinen.

1. Herz Nr. XVI.

Das Herz stammt von einem 80jährigen Mann, der von der psychiatrischen Klinik mit der Diagnose: senile Demenz zur Obduktion dem Institute überliefert wurde. Die Sektion ergab als Todesursache bronchopneumonische Herde im rechten Unterlappen bei starkem Lungenemphysem. Außerdem wurde eine Pachymeningitis externa, eine Leptomeningitis chronica und Sklerose der

Aorta, der Koronararterien und der basalen Hirnarterien konstatiert. Das Herz zeigte keine Hypertrophie und keinerlei Herderkrankungen des Myokards.

Im linken Ventrikel fand sich ein 3,4 cm langer Faden, der sich vom Septum zum hinteren Papillarmuskel ausspannte; und zwar lag sein Fußpunkt am Septum 1 cm hinter und 1,2 cm unter dem untersten Punkte des Ansatzrandes der hinteren Aortentasche, resp. 0,8 cm schräg nach hinten vom tiefsten Punkt des etwa rautenförmigen Septum membranaceum, während seine Insertionsstelle sich am Übergang vom mittleren ins obere Drittel des Papillarmuskels an dessen Hinterfläche vorfand. An der Abgangsstelle war das Endokard in drei nach oben hin divergierenden kurzen Falten leicht abgehoben. Der Faden erreichte in seinem Verlaufe einen größten Durchmesser von etwa 1 mm.

Aus dem Septum wurde ein etwa 3,2 cm breites und 4 cm hohes Stück herausgeschnitten, an dessen oberem Rande die unteren Abschnitte der hinteren und rechten Aortenklappe, sowie der Ansatzteil des vorderen Mitralsegels vorhanden waren. Die obere Hälfte des hinteren Papillarmuskels wurde in Zusammenhang mit diesem Stück (hergestellt durch den Faden) mit eingebettet. Der Block wurde in 1290 Serienschnitte zerlegt, von denen zunächst jeder 50. zur Probe aufgeklebt und gefärbt wurde. Da erst im 250. Schnitte als erstes Gebilde von Wichtigkeit ein größerer Teil des Papillarmuskels erschien, wurde von hier ab jeder 5. Schnitt aufgeklebt und nach van Gieson gefärbt.

In den ersten dieser aufgeklebten Schnitte ist oben in der Vorhofsmuskulatur noch nichts vom Atrioventrikularbündel zu sehen. Am Septum reicht die Ventrikelmuskulatur bis dicht unters Endokard. In der unmittelbar subendokardial gelegenen Schicht finden sich dem ganzen Schnittrande entlang reichliche elastische Fasern, die bei van Gieson-Färbung ein kontinuierliches gelblichgrau gefärbtes, leicht gewelltes Band darstellen; außerdem sieht man in dieser Schicht diskontinuierliche teils langgestreckte, teils leicht gekrümmte schmale längsgetroffene Bündel glatter Muskelfasern, die schon bei schwacher Vergröße-

rung durch ihren mehr bräunlichen Ton sich vor den Septumfasern auszeichnen.

Im Schnitte nicht mit dem Ventrikelseptum zusammenhängend findet sich ganz unten der in der Längsrichtung getroffene miteingebettete Teil des hinteren Papillarmuskels. Sein Durchschnitt hat die Form einer oben abgerundeten Pyramide. Die Fasern seiner Muskulatur sind größtenteils längs getroffen in der Richtung von unten nach oben. Unter der oberen abgerundeten Oberfläche des Papillarmuskeldurchschnitts finden sich vom Schnitte 260 ab einzelne voneinander und von der übrigen Muskulatur durch ziemlich kernarmes Bindegewebe isolierte Muskelbündel, deren Fasern dieselbe Verlaufsrichtung und genau den gleichen histologischen Charakter besitzen wie die der übrigen Papillarmuskulatur. Diese einzelnen verschieden großen Bündel rücken allmählich in den folgenden Schnitten, stets von Bindegewebe umgeben, näher aneinander, bis sie im 330. Schnitte zu einem Komplex verschmolzen sind, der aber noch isoliert im derben subendokardialen Bindegewebe liegt.

Im Schnitte 340 beginnt sich das Endokard am oberen Ende des Papillarmuskeldurchschnittes kegelförmig vorzustülpen; an der Spitze dieser Vorwölbung liegt ziemlich lockeres faseriges Bindegewebe. Direkt subendokardial findet sich auch hier eine membranartige Lage elastischer Fasern. Während in den folgenden Schnitten der kegelförmige Fortsatz langsam nach oben hin sich vergrößert, tritt das erwähnte subendokardiale Muskelbündel in der Längsrichtung getroffen allmählich von unten her in die Vorstülpung hinein. Dabei verändern die Fasern des Bündels sich in keiner Weise: sie zeigen nach wie vor den Charakter der gewöhnlichen Kammerfasern und sind von ziemlich kernarmem Bindegewebe umgeben. In dem Fortsatz, der nach dem Eintritte der Muskelfasern die Form eines gleichschenkligen Dreiecks mit schmaler Basis besitzt, rückt das Muskelbündel ziemlich schnell aufwärts, wobei sich drei Schichten am Fortsatze stets gut unterscheiden lassen: im Zentrum die allmählich an Zahl abnehmenden Muskelfasern, peripheriewärts von ihnen eine Zone kernarmen, ziemlich homogen erscheinenden Bindegewebes

und unter dem Endokard eine Lage lockeren fibrillären Bindegewebes.

Der Fortsatz zieht sich bis zum Schnitte 435 immer mehr und mehr nach oben hin aus und nimmt dabei eine fingerförmige Gestalt an; in seiner Spitze finden sich nur noch einzelne von einander durch derbes Bindegewebe isolierte Muskelfasern; im übrigen bleibt die Schichtung an der Spitze die gleiche, während an der Basis nur lockeres Bindegewebe den Zusammenhang mit der subendokardialen Schicht des Papillarmuskels herstellt. Im Schnitt 465 ist dieser Zusammenhang gelöst; von da ab sieht man den oberen Teil des Fortsatzes allmählich nach oben hin sich mehr und mehr vom Papillarmuskel entfernen. Es erweist sich also der Fortsatz als Insertionsstelle des abnormen Fadens am hinteren Papillarmuskel und sein abgelöster oberster Abschnitt als Fadendurchschnitt. Der Faden ist, während er meist ziemlich dicht am Septum nach oben zieht, stets schräg getroffen, hat demnach die Form eines langen, bisweilen etwas gekrümmten Ovals, in dem sich zentral einige in kernarmes Bindegewebe eingebettete Schrägschnitte von Muskelfasern, peripherwärts lockeres Bindegewebe und subendokardial reichliche elastische Elemente nachweisen lassen. Letztere bilden infolge des Schrägschnittes an dem oberen oder unteren Ende des Fadendurchschnittes eine breite unregelmäßig geformte Lage.

Im Schnitte 520 tritt beträchtlich weiter oben ziemlich dicht vor der Septumoberfläche ein weiterer Schrägschnitt durch den Faden auf, der sich schnell vergrößert, ebenfalls längsovale Gestalt annimmt, aber auf keinem der Schnitte Muskelfasern aufweist, vielmehr nur aus hyalinem Bindegewebe mit subendokardialer Elastica besteht. Dieser Fadendurchschnitt teilt sich im Schnitt 540 in ein oberes ovales Stück (*c*), das sich dem Septum schnell nähert, und ein unteres ebenso geformtes Stück (*b*), das nach abwärts rückt und sich im Schnitt 655 mit dem vom Papillarmuskel abgelösten Schrägschnitt (*a*) vereinigt. In dem letzteren ist von dem Schnitte 555 ab keine Spur von Muskelfasern mehr nachzuweisen; es zeigt dieser Schrägschnitt von da ab vielmehr genau die gleichen histologischen Verhältnisse

wie die beiden andern Durchschnitte (*b* und *c*) durch den Faden. Im Schnitt 555 liegt der Schrägschnitt *a* etwa 5 mm oberhalb seiner Abgangstelle vom Papillarmuskel.

Während der Faden sich so in den Schnitten 460—560 vom Papillarmuskel bis in die Nähe des oberen Teiles des Septums verfolgen läßt, haben sich an dem Abschnitte des Septums, der etwas oberhalb des Fadendurchschnittes *c* liegt, Veränderungen abgespielt, die in den Figuren 1—7, Tafel VI abgebildet sind. Im Schnitt 530 (Fig. 1) sieht man an der betreffenden Stelle die etwas höckerige Oberfläche des Ventrikelseptums sich an einem Punkte (Fadenansatzstelle) halbkugelig vorbuckeln. Die subendokardiale Schicht ist hier ziemlich breit; in ihr verläuft fast direkt unter der Oberfläche als verschieden dickes, im ganzen aber schmales Band, die Elastica; außerdem findet sich in ihrer Mitte etwa, oberhalb der Vorbuckelung beginnend, ein lang gestrecktes, oben und unten spitz ausgezogenes Bündel glatter Muskulatur, das wurmartig geschlängelt verläuft. Die Ventrikelseptummuskulatur ist gegen die subendokardiale Schicht fast geradlinig abgegrenzt, nur oberhalb der Fadenansatzstelle zeigt die Grenze mehrere zungenartige Vorsprünge. Die Fadenansatzstelle buckelt sich im 540. Schnitte noch stärker vor; man sieht deutlich die Elastica mit ausgezogen, während das Bündel glatter Muskelfasern wesentlich kürzer geworden ist. An der Oberfläche der Septummuskulatur sind keine wesentlichen Veränderungen eingetreten.

In den folgenden Schnitten hat die Fadenansatzstelle eine erst kurz-, später länger-hakenförmige Gestalt angenommen. Infolge davon, daß sie naturgemäß tangential in den Schnitten getroffen ist, erscheint die mit ausgezogene Elastica an der Spitze des Hakens als unregelmäßig breite Membran. Gleichzeitig tritt jetzt (Fig. 3, Schnitt 560) der Fadenschrägschnitt *c* so dicht an das Septum heran, daß sein oberes zungenförmig ausgestrecktes Ende mit der ebenfalls schräg getroffenen Ansatzstelle im selben Gesichtsfelde zu zeichnen ist. Die subendokardiale glatte Muskulatur ist an der Fadenabgangstelle als schmales und ziemlich kurzes Bündelchen zu sehen. — Im Schnitte 570 (Fig. 4) sind dann

Fadenansatzstelle und Schrägschnitt *c* mit einander verschmolzen, so daß von dem Septum ein langer, zylindrischer, schräg nach abwärts ziehender Fortsatz — der abnorme Faden — ausgeht. Dieser ist, wie das unregelmäßige Verhalten der Elastika lehrt, nicht völlig in der Längsrichtung, sondern etwas schräg getroffen und besteht ebenso wie in den folgenden Schnitten ausschließlich aus kernarmem Bindegewebe mit subendokardialer Elastika. Die Ventrikelmuskulatur zeigt an der Abgangsstelle keinerlei Vorbuckelung, die glatten Muskelfasern ziehen ungefähr parallel zur Septumoberfläche unter der Abgangsstelle hinweg. Im Schnitte 590 scheint die letztere gerade achsial getroffen zu sein; jedenfalls sieht man die Elastika des Septums von oben und unten her in fast unveränderter Breite sich in die des Fadens fortsetzen. In den nächsten Schnitten tritt von oben her aus der subendokardialen Schicht ein kernarmes, fast homogenes, kompaktes Bindegewebsbündel ein (in der Fig. 5 durch stärkeres Rot markiert), das sich im Faden aber alsbald zu verlieren scheint.

Von jetzt ab sieht man in den folgenden Schnitten die gleichen Veränderungen an der Septumoberfläche, nur in umgekehrter Reihenfolge, sich abspielen wie vor dem Abgange des Fadens. Die Ansatzstelle zeigt erst wieder längere, dann kürzere Hakenform (Schnitt 610—640), um schließlich im Schnitt 655 nur durch eine leichte Vorbuckelung am Septum markiert zu sein. Die Grenze zwischen Ventrikelmuskulatur und subendokardialer Schicht hat stets den gleichen, fast geradlinigen Verlauf, die Elastika zieht subendokardial in die vorgebuckelte Ansatzstelle hinein. Nur die glatte Muskulatur zeigt in den Schnitten 610 bis 630 ein etwas abweichendes Verhalten: es tritt ein schmales kurzes Bündelchen in den Faden ein (Fig. 6), um hier aber bald zu endigen; weder in dem Anfangsteil des Fadens auf den vorhergehenden Schnitten, noch in den isolierten Schrägschnitten (*c*, *b*, *a*) ist irgend etwas von glatter Muskulatur nachzuweisen.

In denselben Schnitten, in denen der Abgang des Fadens vom Septum zu beobachten ist, tritt im obersten Abschnitte das Atrioventrikularbündel in die Erscheinung. Die erste Andeutung von ihm innerhalb der Vorhofsmuskulatur findet sich im Schnitte

525; die Ablösung von der Vorhofsmuskulatur und der Eintritt in den Annulus fibrosus ist aber erst im 740. Schnitte beendet. Der Schnitt 785 zeigt die Abgabe des linken Schenkels, und im Schnitte 935 erreicht dieser diejenige Höhe am Septum, die in horizontaler Richtung nach hinten der Abgangsstelle des Fadens entspricht. —

Es handelt sich in diesem Falle also um einen abnormen Faden, in den, wie die mikroskopische Untersuchung zeigt, vom Septum aus jedenfalls kein Bündel vom linken Schenkel des Überleitungssystems eintritt. Das war von vornherein schon bei makroskopischer Betrachtung der Verhältnisse recht unwahrscheinlich, da die Ursprungsstelle des Fadens weit oben hinten am Septum lag, an einer Stelle, die nach meinen Untersuchungen nie direkt vom linken Schenkel erreicht wird; denn in dieser Höhe verläuft dieser noch ungeteilt ziemlich senkrecht nach unten und zwar wesentlich weiter vorn. Der Faden besteht in weitaus dem größten Teile seines Verlaufes vielmehr nur aus Bindegewebe, dem sich subendokardial noch eine mit der des Septums in direktem kontinuierlichen Zusammenhange stehende Elastika hinzugesellt.

Es könnte sich ja nun aber um einen derjenigen Fäden handeln, die Tawara an dem oben erwähnten Herzen mit brauner Atrophie beschrieben und so gedeutet hat, daß vom Papillarmuskel aus Endausbreitungen des linken Schenkels in sie eintreten und in rückläufiger Richtung das Septum erreichen. Dem Verlaufe nach entspricht der Faden unseres Falles durchaus den beiden von Tawara abgebildeten. Die subendokardial an der Abgangstelle vom Papillarmuskel liegenden Muskelbündel, die in den Faden eintreten und eine Strecke weit in ihm zu verfolgen sind, könnten die Tawarasche Deutung unterstützen. Man müßte nur annehmen, daß durch entzündliche Veränderungen die Muskelfasern im oberen Teile des Fadens zugrunde gegangen wären, in ähnlicher Weise, wie es Tawara bei dem Falle von Poscharissky vermutet hat.

Gegen diese Deutung spricht meines Erachtens vor allen Dingen das histologische Verhalten der von unten her in den

Faden eintretenden Muskelfasern: diese zeigen durchaus nicht die Charaktere der Endausbreitungen des linken Schenkels, die an anderen Stellen dieses Herzens besonders deutlich ausgesprochen sind. Es handelt sich vielmehr um Fasern, die völlig den gewöhnlichen Kammerfasern gleichen. Von irgendwelchen Residuen entzündlicher Prozesse ist ferner weder am Faden noch an seinen Fußpunkten oder anderen Stellen des Herzens irgend eine Spur vorhanden. Als weiteren Grund möchte ich gegen die Tawarasche Deutung anführen, daß dieses Herz keinen exzeptionellen Fall darstellt, daß ich vielmehr ein anderes Herz mit zwei Fäden fast genau der gleichen Verlaufsrichtung mikroskopisch untersucht habe (Herz Nr. XI), bei dem die Verhältnisse an den Abgangstellen vom Septum und im oberen Fadenverlaufe genau analog lagen. Leider konnte ich in diesem Falle die Insertionsstellen am hinteren Papillarmuskel nicht untersuchen, da nach Beschneidung des Septums das übrige Herz versehentlich fortgeworfen war. Die Insertionsstellen der Fäden lagen in beiden Fällen in einer Höhe des Papillarmuskels, die, wie im ersten Teile erörtert, konstant frei von Ausbreitungen des linken Schenkels gefunden wurden.

Ich bin demnach der Meinung, daß in diesem Falle ein sog. abnormer Sehnenfaden vorliegt, der insofern diese Bezeichnung mit Recht tragen kann, als er nichts mit dem Atrioventrikularbündel zu tun hat, vielmehr in seinen oberen $^6/_7$ einen den echten Sehnenfäden analogen Bau aufweist, während in sein unterstes $^1/_7$ hinein Fasern des hinteren Papillarmuskels ausgezogen sind, wie das bei den valvulären Sehnenfäden bisweilen auch zu beobachten ist. —

2. Herz Nr. XV.

In diesem Falle handelt es sich um das Herz einer 63jährigen Frau, die im Coma diabeticum auf der medizinischen Klinik starb. Bei der Obduktion wurde eine starke Atrophie und Lipomatose des Pankreas, sowie eine chronische Lungentuberkulose konstatiert.

Im linken Ventrikel spannten sich zwei ungefähr parallel verlaufende, stricknadeldicke Fäden vom Septum aus zum hinteren Papillarmuskel. Der Fußpunkt des vorderen dieser Fäden lag etwa 1,8 cm unterhalb des hintersten Punktes vom Septum membranaceum, während der des anderen Fadens 1,5 mm höher und 1 mm weiter nach hinten sich vorfand. Von dem letzteren aus zog eine 5 mm lange Endokardfalte schräg nach hinten aufwärts. Die Insertionsstellen beider Fäden lagen an der rechten Seite des hinteren Papillarmuskels dicht unterhalb der Abgangstellen der valvulären Sehnenfäden.

Aus dem Septum wurde wieder, wie im vorigen Fall ein Stück herausgeschnitten, an dessen oberem Rande die unteren Abschnitte der hinteren und rechten vorderen Aortenklappe, sowie ein Teil der Ansatzstelle des vorderen Mitralsegels sich vorfanden. Auch wurde wieder der oberste Teil des Papillarmuskels, der durch die beiden abnormen Fäden an das Septum fixiert war, mit eingebettet. Die Serie durch diesen Block zählt 1000 Schnitte, von denen zunächst von Schnitt 110 bis Schnitt 500 jeder 10. aufgeklebt und nach van Gieson gefärbt wurde. Weitere Schnitte wurden mit dem Bestschen Karmin auf Glykogen gefärbt; auf diese komme ich später (Teil III) zurück. —

In den ersten Schnitten der aufgeklebten Serie ist im obersten Abschnitte das Atrioventrikularbündel in Ablösung von der Vorhofsmuskulatur begriffen. Unten liegt der konvex gekrümmten Oberfläche des Septum ventriculorum ziemlich dicht der in der Längsrichtung getroffene hintere Papillarmuskel an. Im Schnitte 110 zeigt dieser an seiner Spitze einen lang ausgezogenen Fortsatz, die Abgangsstelle eines valvulären Sehnenfadens, in den sich einzelne längsgetroffene Muskelfasern eine Strecke weit fortsetzen, während das obere Ende rein fibrös ist. Etwas unterhalb der Spitze an der dem Septum zugekehrten Kante des Papillarmuskeldurchschnittes findet sich eine höckerige Vorwölbung, die in der Hauptsache aus kernarmem, dem Subendokard entsprechenden Bindegewebe besteht, in die hinein sich aber außerdem längsgetroffene Fasern der Muskulatur des Papillarmuskels von unten her in continuo verfolgen lassen. — Diese Vorwölbung wird in

den folgenden Schnitten der Serie allmählich höher und höher bei ungefähr gleich bleibender Breite am Fußpunkt; die Muskelfasern dringen weiter in sie hinein, ohne den Zusammenhang mit den Papillarmuskelfasern zu verlieren; gleichzeitig tritt auch ein Ast eines Blutgefäßes in die Vorwölbung ein, der zwischen den Muskelfasern verläuft. In denselben Schnitten wird der valvuläre Sehnenfaden immer kürzer, bis schließlich das obere Ende des Papillarmuskels abgerundet erscheint.

Im Schnitt 160 (Fig. 1, Tafel VI) ragt die Vorwölbung, die sich als Abgangsstelle des hinteren abnormen Fadens erweist, als fingerförmiger Fortsatz über das obere Ende des Papillarmuskels hinaus. Man sieht in ihr einen ziemlich breiten Zug längsgetroffener Muskelfasern, die sich kontinuierlich in die dem Septum zugekehrten Fasern des Papillarmuskels nach unten hin fortsetzen. Etwas unterhalb der Spitze treten diese Fasern gabelig auseinander, um zwischen sich das hier im Querschnitt getroffene Blutgefäß zu fassen. Vom oberen Ende des Papillarmuskels her treten weitere kleine Muskelfaserbündel isoliert in den Fortsatz ein; in ihrer Struktur unterscheiden sich diese in nichts von den gewöhnlichen Papillarmuskelfasern.

In den nächsten Schnitten schwindet der Zusammenhang zwischen den Muskelfasern des Fadens und denen des Papillarmuskels; sie werden getrennt durch zwischentretendes ziemlich kernarmes Bindegewebe. Der Fortsatz wird noch länger, dabei aber sein Fußpunkt schnell schmäler, bis im Schnitte 180 sich der Faden als langgestrecktes Oval völlig vom Papillarmuskel abgelöst hat. In dem so isolierten Fadenschrägschnitte findet sich die in den Faden eingetretene Papillarmuskulatur als längliche Spindel, in deren Zentrum das Blutgefäß liegt. Die Muskelfasern werden umgeben vom kernarmen Bindegewebe; subendokardial ist eine Elastika vorhanden, die entsprechend der schrägen Schnittrichtung an den schmalen Enden des Ovals außerordentlich breit erscheint.

Verfolgen wir diesen Fadendurchschnitt zunächst weiter, so sehen wir ihn in den folgenden Schnitten sich allmählich vom Papillarmuskel nach oben und gleichzeitig von der Septum-

oberfläche nach links entfernen. In der Fig. 2 (Schnitt 200) ist der Durchschnitt kürzer geworden, die Muskulatur ist mehr in die untere Hälfte als kompaktes Bündel gerückt, während die obere Hälfte von reichlichen elastischen Elementen in kernarmem Bindegewebe eingenommen wird. Beim weiteren Heraufrücken des Fadendurchschnittes dreht sich langsam seine Längsachse in der Weise, daß sie schließlich schräg nach oben gegen das Septum hin gerichtet ist. Gleichzeitig nimmt die Zahl der Muskelfasern ab, indem an ihre Stelle derbes Bindegewebe tritt. So haben wir im Schnitte 280 (Fig. 3) einen unregelmäßig länglichen Schrägschnitt durch den Faden, der bei weitem in der Hauptsache aus kernarmem, fast hyalinen Bindegewebe und subendokardialer Elastika besteht, während die Fadenmuskulatur bis auf zwei dünne Bündelchen in der unteren Hälfte reduziert ist; von dem Blutgefäß ist hier nichts zu erkennen.

In demselben Schnitte sieht man etwas oberhalb der Stelle, an welcher sich der Fadendurchschnitt vor der Septumoberfläche befindet, am Septum sich das Endokard vorbuckeln, wobei sich von der Septummuskulatur mehrere Bündel schräg gegen die Vorbuckelung absplittern, ohne daß der Zusammenhang zwischen diesen und jener völlig gelöst wird. In den nächstfolgenden Schnitten wird die Vorbuckelung, in die sich die subendokardiale Schicht mit der Elastika, sowie die abgesplitterten Septummuskelbündel hineinstülpen, länger und krümmt sich hakenförmig nach unten. Der Fadendurchschnitt, in dem die Muskelfaserbündel an Zahl und Größe schnell zugenommen haben, tritt an den hakenförmigen Septumfortsatz heran, um im Schnitte 310 mit ihm zu verschmelzen in der Art, daß das Bindegewebe und die Elasticae beider Gebilde direkt ineinander übergehen, während die Muskelfasern vorläufig noch isoliert bleiben. Der Zusammenschluß der Muskelfasern des Fadens mit denen, die vom Septum her in den Fortsatz hineingezogen sind, erfolgt im Schnitte 320. In der Fig. 4 (S. 330) sieht man ein ziemlich breites oberflächliches Bündel der Septummuskulatur in den Fußpunkt des abnormen Fadens eintreten; etwas weiter vorgeschoben sind andere, nicht mehr in Zusammenhang mit der Ventrikelmuskulatur stehende

Bündel von Muskelfasern, und oberhalb dieser findet sich ein Blutgefäßdurchschnitt, der dem mit dem Faden zum Septum (resp. umgekehrt) gelangten entspricht. — In den nächsten Serienschnitten verkürzt sich der Fortsatz am Septum wieder und die Oberfläche der Ventrikelmuskulatur verläuft als fast gerade Linie unter der subendokardialen Schicht. Von irgendwelchen Ästen des linken Schenkels ist in der letzteren in den bisherigen Schnitten im oberen Teile nichts wahrzunehmen. Das Atrioventrikularbündel hat sich bis zum Schnitte 330 von der Vorhofsmuskulatur völlig losgelöst, ist durch den Annulus fibrosus getreten und liegt im Schnitt 330 als fast viereckige Masse oberhalb der Ventrikelseptummuskulatur, von ihr durch kernarmes Bindegewebe getrennt. Erst im Schnitte 360 erfolgt die Abgabe des linken Schenkels.

Während all dieses am oberen Abschnitte des Septums zu beobachten ist, hat sich unten am Papillarmuskel der Abgang des vorderen Fadens in ganz analoger Weise vollzogen, wie der beschriebene des hinteren. Im Schnitte 220 bildet sich etwas unterhalb der hier nicht mehr nachzuweisenden Abgangstelle des ersten Fadens ein neuer Buckel, in den im 230. Schnitte in Zusammenhang mit der Papillarmuskulatur stehende Muskelfasern hineinziehen. Der Buckel wird in den folgenden Schnitten wieder zu einem kegelförmigen Fortsatz (Fig. 5); die in diesen eingetretenen Muskelbündel isolieren sich allmählich von den Fasern des Papillarmuskels; der Fußpunkt des Fortsatzes wird dünner, bis schließlich die Kontinuität unterbrochen und ein schräger Durchschnitt des zweiten Fadens oberhalb des Papillarmuskels gelagert ist (Schnitt 280). Dieser rückt dann in den nächsten Schnitten der Serie langsam in einiger Entfernung von der Septumoberfläche aufwärts, wobei die in ihm vorhandenen Muskelfasern sich bis auf ein Minimum reduzieren (Fig. 6), und erreicht im 400. Schnitte die Septumoberfläche. An der Abgangstelle des Fadens vom Septum finden sich in der ziemlich breiten subendokardialen Schicht reichliche schmale, meist längsgetroffene Bündel glatter Muskulatur, die leicht gewellt diskontinuierlich unter der kräftigen Elastika hinziehen. Am Fußpunkte des Fadens erscheint das oberflächlichste Bündel der Septummuskulatur langausgezogen,

durch Bindegewebe mit Blutgefäßen getrennt von den übrigen Muskelfasern (Fig. 7, Schnitt 410). Dieses geht nach der Verschmelzung des Fadenschrägschnittes mit der Septumoberfläche kontinuierlich in die Fadenmuskulatur über. — In den folgenden Schnitten wird die Vorbuckelung am Septum kleiner und kleiner, bis die Oberfläche wieder, wie vor dem Fadenabgange, eine gleichmäßige leicht konvexe Wölbung zeigt. Die subendokardiale Schicht zeigt auch dann noch an dieser Stelle keine Spur von der Ausbreitung des linken Schenkels. —

Auch in diesem Falle haben also nach dem Ergebnis der mikroskopischen Untersuchung die beiden durch den Ventrikel ausgespannten Fäden nichts mit den Ausbreitungen des Atrioventrikularsystems zu tun, wie es Tawara für Fäden von derartiger Verlaufsrichtung nach dem makroskopischen Verhalten angenommen hatte. Wir sehen vielmehr, daß hier muskelhaltige Fäden vorliegen, deren Muskulatur in direktem Zusammenhang mit der Septummuskulatur einerseits, mit den Fasern des hinteren Papillarmuskels andererseits steht, und daß ihre einzelnen Muskelfasern sich in ihrer histologischen Struktur in keiner Beziehung von den gewöhnlichen Kammerfasern unterscheiden. Nach diesem Verhalten dürften diese Fäden in eine Reihe gesetzt werden mit den Trabekeln, von denen sie sich nur durch ihren starken Gehalt an Bindegewebe und die erhebliche Reduktion der Muskelfasern in der Mitte des Verlaufs unterscheiden.

3. Herz Nr. VI.

Dieser Fall betraf ein 17jähriges Mädchen, das mit Puerperalfieber kurze Zeit nach der Niederkunft in die Klinik eingeliefert worden war. Bei der Sektion fanden sich septische Placentarreste im Uterus und eine erhebliche Milzschwellung. Außerdem zeigte die linke Lunge eine chronische Pneumonie des Oberlappens mit Schrumpfung und Bronchektasien. Es bestand ferner eine hochgradige allgemeine Anämie. Das Herz war exzentrisch hypertrophiert bei Hypoplasie des Aortensystems und wies eine starke Verfettung (Tigerung) des Myokards auf.

Im linken Ventrikel fand sich direkt unterhalb der Kommissur zwischen den beiden vorderen Aortenklappen und zwar in der Höhe vom Übergang des oberen in das mittlere Drittel der Septumfläche der Abgang eines gut 3 mm dicken, schon makroskopisch deutlich muskulären Fadens, der sich schräg von oben nach vorn unten durch den Ventrikelhohlraum spannte und am Fußpunkte des vorderen Papillarmuskels inserierte. In nebenstehender Abbildung 1 ist der Faden kurz vor seiner Insertionsstelle quer durchschnitten. Der Abgang vom Septum erfolgte in steiler schräger Richtung, so daß sich der Faden ganz allmählich von der Septumoberfläche loszulösen schien. Bei ganz genauer Betrachtung konnte man vom Fußpunkte des Fadens aus nach oben hin leicht divergierend zwei subendokardiale streifige Züge wahrnehmen, die gegen das Septum membranaceum hin sich in der hier auffallend glatten Oberfläche verloren. Die Insertion an der vorderen Ventrikelwand erfolgte in der Weise, daß der Faden in seiner Hauptmasse sich in einen gegen die Herzspitze zu verlaufenden Trabekel fortsetzte, vorher aber einen dünnen Zweig zu der aus mehreren trabekulären Wurzeln sich aufbauenden Basis des vorderen Papillarmuskels abgab und durch mehrere brückenartige Verbindungen mit anderen Trabekeln in Beziehung trat.

Zur mikroskopischen Untersuchung wurde zunächst aus dem Septum ein Stück herausgeschnitten, das einerseits die Abgangstelle des Fadens, andererseits das Übergangsbündel und den linken Schenkel in seinem Verlaufe bis etwa zur Mitte des Septums enthielt, und zwar wurde die Richtung der vorderen und hinteren Kante dieses Stückes so gewählt, daß beim Mikrotomieren des Stückes von hinten nach vorn der linke Schenkel wenigstens im oberen Abschnitte gerade in der Längsrichtung getroffen werden mußte. Die punktierte Linie in der obigen Figur gibt die Kanten des herausgeschnittenen Stückes wieder. Nach der Paraffineinbettung wurde der so gewonnene Block *A* in eine Serie von 900 15 μ dicken Schnitten zerlegt, von denen jeder 5. Schnitt aufgehoben und jeder 50. Schnitt zunächst zur Probe gefärbt und montiert wurde. Ferner bettete ich 2 Stücke aus dem mittleren Verlaufe des Fadens zu Quer- und Längs-

Figur I.

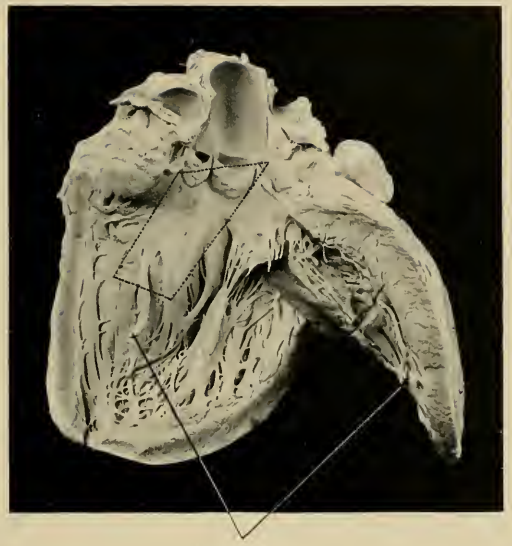

Abnormer Faden.

schnitten ein (Block B und C), und schließlich beschnitt ich die Spitze des Zipfels der vorderen Herzwand mit der Insertionsstelle des Fadens und der Basis des vorderen Papillarmuskels, um die Verhältnisse hier ebenfalls auf Serienschnitten studieren zu können (Block D).

In dem ersten Probeschnitte vom Block A sieht man das Atrioventrikularbündel im Zusammenhang mit der Vorhofsmuskulatur, und zwar mit denjenigen lockeren Fasern von ihr, die in die Basis des medialen Trikuspidalsegels einstrahlen. Das Bündel wölbt sich etwas gegen den Annulus fibrosus vor. — 50 Schnitte weiter (Schnitt 51) ist das Hissche Bündel in mehreren, durch Bindegewebe getrennten Portionen in das Septum fibrosum atrioventriculare eingetreten, hängt aber noch mit breiter Basis mit der Vorhofsmuskulatur zusammen. Subendokardial, etwa 2 cm unterhalb des Ansatzes des vorderen Mitralsegels, sieht man einzelne schmale isolierte Bündel liegen, deren Fasern durchaus den Typus der Ausbreitungen des linken Schenkels aufweisen. — Die völlige Loslösung des Bündels von der Vorhofsmuskulatur ist erst im Probeschnitte 151 beendet; es liegt jetzt schräg oval quergetroffen am unteren Rande des hier beginnenden Septum membranaceum oberhalb der Ventrikelseptummuskulatur, von ihr durch derbes, einzelne größere Blutgefäße führendes Bindegewebe völlig getrennt. Auch in diesem Schnitte finden sich in den unteren Abschnitten vereinzelte subendokardiale Bündel, die durch lockeres Bindegewebe von der Septummuskulatur geschieden sind. — Während in den beiden folgenden Probeschnitten (S. 201 und 251) die Verhältnisse sich nur insofern geändert haben, als die Zahl und die Länge der im unteren Drittel der Schnitte zu beobachtenden subendokardialen Muskelbündel sich etwas vergrößert haben, erfolgt im Schnitte 301 die Abgabe des linken Schenkels von dem noch immer am unteren Rande des Septum membranaceum liegenden, quergetroffenen Atrioventrikularbündel. — Von hier ab wurde jeder 5. Schnitt aufgeklebt und nach van Gieson gefärbt.

Am oberen Ende der ersten Schnitte dieser Serie ist die rechte Hälfte der hinteren Aortentasche in der Längsrichtung

getroffen. Unter ihr liegt das ebenfalls längsdurchschnittene Septum membranaceum, das nach rechts unten hin sich in das mediale Trikuspidalsegel fortsetzt. Direkt oberhalb der Ventrikelseptummuskulatur liegt das Übergangsbündel, das mit dem hier noch kurzen linken Schenkel etwa die Form des Sagittaldurchschnittes durch eine Jockeymütze besitzt. Der linke Schenkel verläuft in dem nur in seinem Bereiche außerordentlich lockeren subendokardialen Bindegewebe und besteht aus einigen wenigen kurzen und schmalen längsgetroffenen Muskelfaserbündeln, die teils mit dem Atrioventrikularbündel direkt zusammenhängen, teils im Schnitte isoliert getroffen erscheinen. Abwärts vom unteren Ende dieses Teiles des linken Schenkels ist das subendokardiale Gewebe auf eine weite Strecke hin frei von allen isolierten Muskelbündeln. Man kann bei der van Gieson-Färbung in dieser Schicht, wie stets in den Schnitten dieses Blockes, nur die ziemlich schmale Elastika und hin und wieder ebenfalls dünne längsgetroffene Bündel glatter Muskelfasern unterscheiden. Erst ziemlich weit unten in den Schnitten — allerdings gegenüber den obenerwähnten Bildern nach oben hin verschoben — stößt man auf subendokardial gelagerte, teils recht schmale und lange, teils dickere und kürzere Bündel von Muskelfasern mit reichlichem Sarkoplasma, perinukleären Vakuolenbildungen und relativ wenig Fibrillen. Dieser Fasercharakter ist meist am ausgesprochensten an den dünnen, oft nur aus einer oder zwei Fasern bestehenden Bündeln, doch lassen sich auch die übrigen ohne weiteres von der eigentlichen Septummuskulatur unterscheiden.

Wie langsam in den Serienschnitten der linke Schenkel nach abwärts vorrückt, erhellt daraus, daß im Schnitte 380 noch das Atrioventrikularbündel mit dem ganzen linken Schenkel in ein Gesichtsfeld (Leitz Objektiv II) einzustellen ist (Tafel VI, Fig. 1). In diesem Schnitte sind die einzelnen Bündel des Schenkels zu einem Zuge vereinigt, der die direkte Fortsetzung des Übergangsbündels in das subendokardiale Gewebe der linken Septumfläche bildet. Unterhalb des spitzausgezogenen unteren Endes des linken Schenkels finden sich in der subendokardialen Schicht verstreut ganz vereinzelte kurz schräg getroffene Muskelfasern

von unbestimmter histologischer Struktur. Dann folgt weiter unten ein langes, an beiden Enden spitz zulaufendes Muskelbündel mit Fasern, die zweifellos den obenerwähnten sarkoplasmareichen Elementen entsprechen, und an diese schließen sich weiter abwärts in dem subendokardialen Bindegewebe weitere zum Teil dünne und kurze, zum Teil längere und etwas dickere längsgetroffene Muskelbündel von denselben Strukturverhältnissen an, die schließlich spitz vor und zwischen dicken, subendokardial und isoliert vor der eigentlichen Septummuskulatur liegenden Muskelfasergruppen endigen. Diese letzteren gehören nach der Struktur ihrer Fasern nur zum Teil zu den Ausbreitungen des Atrioventrikularbündels, zum anderen Teil hängen sie, wie andere Schnitte der Serie zeigen, mit der Ventrikelmuskulatur mehr oder weniger breit zusammen.

Bei weiterer Durchsicht der Serie kann man konstatieren, daß der linke Schenkel kontinuierlich allmählich weiter nach abwärts rückt und mit den vorher isoliert erschienenen subendokardialen Bündeln verschmilzt, bis er schließlich im Schnitte 495, oben im Zusammenhange mit dem hier dreieckigen Durchschnitt durch den Stamm des Übergangsbündels, weit abwärts in seinem Verlaufe zu verfolgen ist (Fig. 2). Speziell im untersten Abschnitte erscheinen die durch ihre Struktur sicher als solche zu erkennenden Bündel des linken Schenkels auffallend breit, was durch die Unebenheiten am Septum oberhalb des Fadenabganges und die dadurch bedingte, nicht völlig senkrecht zur Septumoberfläche geführte Schnittrichtung leicht zu erklären ist. Auf das Ende des linken Schenkels folgt ein ziemlich großes langovales Muskelbündel (*A*), das bis direkt unter das Endothel reicht und von der Ventrikelmuskulatur durch eine dünne Bindegewebslage getrennt erscheint, im übrigen sich aber in nichts von dieser unterscheidet. — In demselben Schnitte erscheint zum ersten Male weiter unterhalb in einiger Entfernung vor dem Septum ein Schrägschnitt durch den Faden.

In der Fig. 3, die dem 675. Schnitte entspricht, sieht man, wie das Bündel *A* in seinen oberen vier Fünfteln vom Endothel abgerückt ist und wie sich in die so entstandene subendokardiale

Bindegewebsschicht das Ende des linken Schenkels, dünn ausgezogen, vorgeschoben hat. Ferner läßt sich konstatieren, daß *A* in vielfache Verbindungen mit der Septummuskulatur getreten ist. Am unteren Ende dieses Bündels erscheint die Septumoberfläche zwischen *A* und die Septummuskulatur schlitzförmig eingezogen, so daß man sich den vorgeschobenen Muskelkomplex *A* als vorspringenden etwas schräg getroffenen Trabekel rekonstruieren muß. — Weit unterhalb dieser Stelle finden sich im subendokardialen Gewebe isolierte kurze und schmale Muskelfaserbündel, die wiederum durchaus den Typus der Ausbreitungen des linken Schenkels vertreten.

Der ganz unten vor dem Septum liegende Fadendurchschnitt zeigt in diesem Schnitte eine ovale Form mit etwas unregelmäßiger Oberfläche. Er besteht größtenteils aus dicht liegenden, schräg getroffenen Muskelfasern; im Zentrum liegen zwei arterielle Gefäßäste, umgeben von etwas Bindegewebe. In der schmalen subendothelialen Schicht lassen sich deutlich eine Elastika und Gruppen von isolierten Muskelfasern unterscheiden.

Während der linke Schenkel sich im weiteren Verfolge der Serie immer weiter nach unten erstreckt, stets völlig getrennt von der Ventrikelmuskulatur, rückt der Fadendurchschnitt allmählich etwas weiter aufwärts und nähert sich dabei der Septumoberfläche. Im Schnitte 710 tritt er zuerst mit dieser in Konnex, und zwar wird der Zusammenhang zunächst nur durch Bindegewebe hergestellt. Der Faden besteht aus sehr reichlichen und ziemlich breiten, dicht aneinander liegenden Muskelfasern, die kurz schräg getroffen sind und durch die bei der makroskopischen Beschreibung erwähnte starke Verfettung verändert zu sein scheinen, worauf ich unten noch zurückkomme. Die Fasern fassen zwischen sich ein relativ großes Blutgefäß, das ebenfalls im Schnitte schräg getroffen ist. In der schmalen subendokardialen Zone des Fadens finden sich hier einzelne isolierte Muskelbündel, die denen des linken Schenkels sehr ähnlich sind. Diese Bündel vereinigen sich und verschmelzen im Schnitte 725 mit den oben (S. 675) erwähnten isolierten Bündelchen vom Fasercharakter des linken

Schenkels, und gleichzeitig gehen einzelne Fasern vom Gros der Fadenmuskulatur in die Septummuskulatur über.

Vom 745. Schnitte ab stellt sich ein breiter Zusammenhang zwischen der Muskulatur des Fadens und der des Ventrikelseptums her, so daß die Fadenabgangsstelle nur als eine Vorbuchtung des muskulären Septums erscheint. Gleichzeitig schieben sich die unteren subendokardialen Bündel, mit denen sich die gleichen des Fadens vereinigt haben, weiter aufwärts und verschmelzen mit dem unteren Ende des hier noch immer kontinuierlich von oben her zu verfolgenden linken Schenkels. Das arterielle Blutgefäß des Fadens tritt in Zusammenhang mit einem aus der Septummuskulatur vorgeschobenen Aste. In Fig. 4 ist der untere Abschnitt des Schnittes 770 mit der Fadenabgangsstelle dargestellt. Man sieht von oben her im subendokardialen Gewebe den linken Schenkel herabkommen, stellenweise sich in mehrere Bündel aufsplittern und sich gegen das Ende hin verjüngend. Am Fußpunkt des Fadens biegt er um und verläuft noch eine Strecke weit in dessen subendokardialem Gewebe, um schließlich infolge der schrägen Schnittrichtung scheinbar sein Ende zu erreichen. Man sieht ferner, wie die Ventrikelmuskulatur direkt in die Fasern des Fadens übergeht. — [In diesem Schnitte ist die durch das trabekuläre Bündel *A* bedingte Vorwölbung völlig ausgeglichen; die Stelle von *A* ist zur Orientierung in der Figur markiert.]

In den letzten Schnitten dieser Serie reicht das Ende des linken Schenkels subendokardial am Faden noch beträchtlich weiter abwärts. Die Vorbuckelung der Septumoberfläche, die durch den Fadenabgang bedingt wird, gleicht sich mehr und mehr aus, bis im Schnitte 900 überhaupt nichts mehr von ihr wahrzunehmen ist.

Die mikroskopische Untersuchung der Abgangsstelle des Fadens am Septum hat also ergeben, daß es sich in diesem Falle um einen muskelfaserhaltigen Strang handelt, dessen Muskulatur direkt in die des Ventrikelseptums übergeht; es hat sich ferner gezeigt, daß der linke

Schenkel am Fußpunkte des Stranges sich subendokardial auf diesen fortsetzt und wenigstens eine kurze Strecke noch an dem vom Septum abgetrennten Fadendurchschnitt in isolierter subendokardialer Lage zu verfolgen ist. In einiger Entfernung vom Septum sind aber die subendokardialen Bündel am Faden nicht mehr nachzuweisen, vielmehr besteht letzterer hier aus dicht beieinander liegenden Muskelfasern, die sich um ein arterielles Gefäß gruppieren, umgeben von einer schmalen bindegewebigen Zone mit dünner subendothelialer Elastika.

Um die Struktur des Fadens weiter zu studieren habe ich zunächst Quer- und Längsschnitte durch den Strang in seinem mittleren Verlaufe angelegt. Auf den Querschnitten kann man verschiedene Zonen unterscheiden, die sich konzentrisch um das zentrale Blutgefäß herumlagern und bei schwacher Vergrößerung sich außerordentlich scharf voneinander abgrenzen lassen. Der innerste, nur ziemlich schmale Ring wird gebildet von Querschnitten dicker Hohlfasern, die radiär zu viert bis fünft dicht zusammenliegen und bei der Betrachtung mit schwachen Systemen fast den Eindruck von Fettzellen machen. Die Fasern bestehen aus einem schmalen Ring graugrünlich gefärbten Protoplasmas, das den zentralen Hohlraum umgibt; in letzterem sieht man hie und da Kerndurchschnitte von verschiedener Form und Größe. Zwischen den Fasern ist ganz spärliches Bindegewebe, das mit der Adventitia der Fadenarterie in Zusammenhang steht. Auf diesen innersten Ring folgt direkt eine breite Zone mit quergetroffenen Muskelfasern vom Typus der gewöhnlichen Ventrikelmuskulatur, die dicht beieinander liegen und nur sehr wenig Bindegewebe zwischen sich zeigen; ihre Kerne sind meist nicht tingierbar. Diese Hauptzone wird außen begrenzt von einer wieder schmalen Schicht, die ganz ähnliche Faserquerschnitte aufweist, wie die innerste. Höchstens 6 bis 7 ziemlich große Fasern liegen hier in radiärer Richtung nebeneinander; die meisten Querschnitte zeigen Hohlfasern, deren Protoplasmaring hier aber etwas breiter ist und stellenweise wenigstens deutliche Fibrillendurchschnitte enthält. Andere Querschnitte sind solide und ebenfalls mit Fibrillenquerschnitten versehen. Die gut färb-

baren Kerne liegen stets in dem Hohlraume. Das Protoplasma hat wieder denselben graugrünlichen Ton. Außen wird diese Schicht begrenzt vom subendokardialen Gewebe, in dem die dünne Elastika und stellenweise feine glatte Muskelfasern in spärlichem kernarmen Bindegewebe zu erkennen sind.

Auf den Längsschnitten ist die Schichtung des Fadens ebenfalls deutlich sichtbar. Auf solchen Schnitten, die den Faden nicht axial getroffen haben, fällt naturgemäß die innerste Hohlfaserzone mit dem zentralen Blutgefäße fort, und das ganze Zentrum wird eingenommen von parallel liegenden Längsschnitten von quergestreiften Muskelfasern, die den Ventrikelfasern entsprechen. Ihr Kaliber ist wechselnd; die Querstreifung kann man nur stellenweise gut erkennen. Die Kerne sind nicht mit Eisenhämatoxylin färbbar. An verschiedenen Stellen ist eine Fragmentation sichtbar. Während meist zwischen den Fasern nur sehr spärliches Bindegewebe vorhanden ist mit deutlich tingierbaren Kernen, sieht man gegen die Peripherie dieser Zone zu bisweilen die Fasern auseinander gedrängt durch blaßgelbliche körnige, anscheinend geronnene Massen, zwischen denen sich einzelne staubartige, mit Hämatoxylin färbbare Körnchen (Kalk?) vorfinden. Manchmal ragen Stümpfe oder Bröckel von Muskelfasern in diese Massen mit verwaschenen Konturen hinein, so daß man den Eindruck gewinnt, als stellten jene Massen Zerfallsprodukte von Muskelfasern dar. — In der äußeren Hohlfaserschicht sieht man Fasern mit langgestreckten, kernhaltigen Hohlräumen und soliden fibrillären Enden. Eine Querstreifung konnte nur ganz vereinzelt an den soliden Faserteilen und an dem schmalen Protoplasmasaum seitlich von den Hohlräumen nachgewiesen werden. Bei starker Vergrößerung findet man an der Grenze von Muskelfaser- und Hohlfaserschicht einzelne Fasern aus jener in diese übergehen, wobei das Kaliber schnell zunimmt, der Farbton sich ändert und Hohlräume im Zentrum auftreten. Es ergeben sich hier also ganz analoge Bilder, wie man sie beim Übergang der Endausbreitungen des Atrioventrikularbündels in die Kammermuskulatur findet.

Zur weiteren Klärung der Verhältnisse habe ich Quer- wie Längsschnitte durch den Faden auf Glykogen gefärbt und konnte dabei konstatieren, daß trotz monatelangen Aufenthalts des Herzens in Formol sowohl in der inneren, als in der äußeren Hohlfaserschicht Glykogen noch nachzuweisen ist. Es liegt hier wie dort meist in feinsten dichtgedrängten Tröpfchen als schmaler Saum an der Peripherie der Faserhohlräume, und zwar ist an der äußeren Schicht beträchtlich mehr zu finden als in der inneren. In einzelnen Fasern der ersteren sind auch bisweilen etwas größere Tröpfchen mitten in den Hohlräumen zu sehen. Die Fasern der mittleren Schicht sind überall völlig glykogenfrei.

Macht es der Glykogennachweis zusammen mit der histologischen Struktur der „Hohlfasern" wahrscheinlich, daß wir es hier mit Teilen der Ausbreitung vom linken Schenkel zu tun haben, so bleibt doch noch unaufgeklärt, wie dieser sich derartig am Faden ausbreiten konnte, da ja die Fadendurchschnitte in unmittelbarer Nähe des Septums nichts von diesen Strukturverhältnissen zeigten. Andererseits liegt die Annahme nahe, daß die „Hohlfasern" nur stark modifizierte gewöhnliche Fasern vorstellen, da das Herz sicher stark pathologisch im Sinne der Verfettung verändert war und auch, wie oben beschrieben, die eigentliche Fadenmuskulatur mikroskopisch hochgradige Veränderungen (Kernverlust, Zerfall usw.) aufwies. Daß der Faden stärker erkrankt ist, als die übrigen Kammerabschnitte, wird bei seiner exponierten Lage und den dadurch bedingten stärkeren Schädigungen nicht weiter wundernehmen. Da ich nun aber trotz Untersuchung zahlreicher Herzen bei verschiedenen Graden der Verfettung niemals an den Ventrikelfasern auch nur annähernd ähnliche Befunde erheben konnte wie an den „Hohlfasern" des Fadens, da mir ferner der Glykogennachweis in solcher Ausdehnung stets nur an den subendokardialen Ausbreitungen des Atrioventrikularbündels gelang, glaube ich doch annehmen zu müssen, daß hier am Faden eine eigenartige Ausbreitungsweise des linken Schenkels vorliegt, die allmählich im Verlaufe des Fadens zu einer Verschmelzung der Überleitungselemente mit den aus der Ventrikelmuskulatur stammenden Fadenmuskelfasern

führt. Bei dieser Annahme ist allerdings unerklärt der Mangel von Überleitungsfasern in den Fadendurchschnitten in der Nähe des Septums; doch liegen hier, wie erwähnt, Schrägschnitte vor, so daß sich die Verhältnisse stark verschoben haben können, resp. die betreffenden Fasern im Schnitte nicht getroffen zu sein brauchen.

Für die Auffassung der eigenartigen Schichtung des Fadens, bedingt durch die Aneinanderlagerung verschiedenartiger Elemente, spricht nun auch das Verhalten des Stranges bei seiner Insertion an der Basis des vorderen Papillarmuskels. Durch den obenerwähnten Block *D* habe ich 350 Serienschnitte angelegt, von denen jeder zehnte aufgeklebt und nach van Gieson gefärbt wurde. Außerdem wurden Schnitte zum Glykogennachweis verwendet.

In dieser Serie tritt der Faden zuerst im Schnitte 145 auf, und zwar als kurzer, gegen die Basis des Papillarmuskels abgerundeter Schrägschnitt, der sich aus gleichartigen, dicht liegenden parallel verlaufenden Muskelfasern mit schmaler subendokardialer Bindegewebsschicht zusammensetzt. Von der Fadenarterie ist noch nichts zu sehen. An der Basis des Papillarmuskels wölbt sich in der Richtung gegen den Fadendurchschnitt hin eine Muskelmasse vor; mit dieser konvergierend kommt vom unteren Ende des Schnittes (von der Herzspitze her) ein Trabekel, der in diesem Schnitte in einiger Entfernung von der sich vorwölbenden Muskelmasse abgerundet endet. Schon im nächsten Schnitte der Serie (155) sind die beiden konvergierenden Teile miteinander verschmolzen, während der Fadendurchschnitt größer geworden ist und sich dem Verschmelzungspunkte genähert hat. Im darauffolgenden Schnitte ist bereits ein fibröser Zusammenhang zwischen Fadendurchschnitt und den trabekulären Vorwölbungen zu konstatieren, und in der Fig. 5, die dem Schnitte 175 entspricht, sieht man, wie die Muskelfasern des Fadens direkt nach unten zu in die des nach der Herzspitze zu verlaufenden Trabekels übergehen, zum Teil aber auch nach oben umbiegen und durch den vom Papillarmuskel her kommenden Trabekel zu dessen Basis sich hinwenden. An der oberen Kante des Fadens sieht man in einer Vorwölbung ein isoliertes Muskelbündel, das,

wie die weiteren Schnitte zeigen, in Zusammenhang mit der Fadenmuskulatur steht und dem schon makroskopisch erkennbaren dünnen Verbindungsfaden zwischen Fußpunkt des Stranges und einem zum Papillarmuskel ziehenden Trabekel entspricht. — Aus den übrigen Schnitten dieser Serie geht hervor, daß die Muskelfasern des Stranges in der Hauptsache in den schon bei der makroskopischen Beschreibung des Herzens erwähnten, nach abwärts verlaufenden Trabekel übergehen, wohin sich auch die Fadenarterie wendet; daß weiter aber außer den beiden genannten trabekulären Zügen zur Basis des Papillarmuskels noch weitere muskuläre Verbindungen zwischen Faden und Trabekeln der vorderen Herzwand vorhanden sind, auf die näher einzugehen sich erübrigt; und daß schließlich — und dieses ist die Hauptsache — sämtliche Schnitte durch den Faden in ihm eine Muskulatur erkennen lassen, die sich in nichts von der der Trabekel und des Papillarmuskels unterscheidet. Von irgendwelcher Schichtung und von den eigenartigen „Hohlfasern" ist hier nirgends eine Spur zu entdecken, während wohl auch hier einige Fasern des Fadens kernlos sind und Zerfallserscheinungen aufweisen. Wenn es sich also bei den eigentümlichen Strukturverhältnissen im mittleren Teile des Fadens um Produkte pathologischer Prozesse oder um Kunstprodukte handeln sollte, so ist nicht einzusehen, weshalb die Schnitte durch das untere Fadenende nicht ähnliche Bilder aufweisen. Dagegen findet aber dieser Umstand seine Erklärung, wenn wir annehmen, daß während des Verlaufes des Fadens durch den Ventrikelhohlraum die in ihn eingetretenen Fasern des linken Schenkels allmählich mit der eigentlichen Fadenmuskulatur verschmelzen, wofür ja Anhaltspunkte die Bilder an der Grenze der Hauptschicht und der „äußern Hohlfaserschicht" in den Fadenlängsschnitten liefern, so daß der Faden schließlich als einheitliches Gebilde an seiner Insertionsstelle anlangt. [Leider gingen die Teile des Fadens zwischen den Fußpunkten und dem mittleren eingebetteten Stück verloren; ich kann daher über die Art und Weise, wie die Fasern des linken Schenkels zu der eigenartigen Ausbreitung kamen

und wie ihr allmählicher Übergang in die Fadenmuskulatur vor sich ging, nichts aussagen].

Fassen wir die Ergebnisse der mikroskopischen Untersuchung zusammen, so liegt hier ein dicker muskulärer Strang vor, der vom Septum zum Fußpunkte des vorderen Papillarmuskels zieht und dessen Muskelfasern in direktem Zusammenhange mit der Septummuskulatur stehen. Teile der Ausbreitung des linken Schenkels treten subendokardial vom Septum her in den Faden ein, verbreiten sich in ihm in eigenartiger Weise teils subendokardial, teils zentral um die Fadenarterie herum und verschmelzen während des Verlaufs des Fadens durch den Ventrikel vollkommen mit der Fadenmuskulatur, so daß an der Insertionsstelle nichts mehr von den Überleitungsfasern nachzuweisen ist. Die Insertion erfolgt in der Weise, daß die Muskelfasern des Fadens nach verschiedenen Richtungen hin in die der Trabekel übergehen.

4. Herz No. L.

In diesem Falle wurde dem pathologischen Institut das Herz mit der Diagnose „Perikarditis" von auswärts zu Demonstrationszwecken zugeschickt. Es handelte sich, nach der Größe des Herzens zu schließen, um ein etwa 2—3jähriges Kind und um eine leichte fibrinöse Perikarditis. An der linken Fläche des Septum ventriculorum ging etwa $^3/_4$ cm unterhalb des untersten Punktes der rechten vorderen Aortentasche ein dünner Faden ab, der zum vorderen Papillarmuskel zog und an dessen Fußpunkte das Endokard in einer kurzen, schräg nach oben und vorn ziehenden Falte etwas abgehoben war. Ein weiterer, zur Basis des hinteren Papillarmuskels verlaufender, ebenfalls dünner Faden hatte seine Abgangstelle am Septum etwa 2 mm nach hinten und $1^1/_2$ mm unterhalb der des ersten.

Zur mikroskopischen Untersuchung wurde fast das ganze Septum mit der rechten vorderen und der hinteren Aortenklappe, einem Teil des vorderen Mitralsegels und dem hinteren Papillar-

muskel nach der Einbettung in Paraffin in 1000 Serienschnitte von 15 μ zerlegt. Von der Serie wurde, vom 1000. Schnitte beginnend, jeder 10. Schnitt aufgeklebt und nach van Gieson gefärbt. Da es mir in diesem Falle nur darauf ankommt, auf bestimmte Verhältnisse an der Fadenabgangstelle vom Septum, wie sie an der des vorderen Fadens besonders klar zutage treten, aufmerksam zu machen, beschränke ich mich auf die kurze Beschreibung der Serie von Schnitt 1000 bis 800, zumal im übrigen hier ganz analoge Bilder vorliegen, wie in dem nächsten Falle.

Im Schnitte 1000 ist am oberen Ende des Schnittes die rechte vordere Aortenklappe schräg getroffen; unterhalb ihres Ansatzrandes ist nichts vom Septum membranaceum nachzuweisen, vielmehr beginnt direkt die Septummuskulatur. Diese läßt oben an der linken Septumfläche eine ziemlich breite bindegewebige subendokardiale Schicht frei, die sich bis etwa 6 mm unterhalb des Ansatzrandes der Aortenklappe allmählich gleichmäßig verbreitert und dabei sich gegen den Ventrikelhohlraum vorbuckelt, um dann nach unten konvex umzubiegen und schnell eine geringe Breite anzunehmen. In dieser bindegewebigen Schicht sieht man etwa 2 mm unter dem Aortenklappenansatzrande ein schmales, zunächst längsgetroffenes Muskelbündel auftreten, das fast genau in der Mitte zwischen Oberfläche und Septummuskulatur nach abwärts zieht, sich mit zunehmender Breite der subendokardialen Schicht in eine Anzahl breiterer, dicht aneinander gereihter, kurz schräg getroffener Bündel auflöst und dann als wieder längsgetroffener, aus mehreren nebeneinander verlaufenden Bündeln bestehender Zug in die Vorbuckelung an der Septumoberfläche eintritt, um hier abgerundet zu endigen. An der Stelle der Vorbuckelung ist auch die Septummuskulatur als stumpfer Kegel etwas ausgezogen. Die subendokardialen Muskelfasern zeichnen sich schon bei schwacher Vergrößerung durch ihre hellere Färbung vor der Septummuskulatur aus; bei stärkerer Vergrößerung erkennt man weiter in ihnen, namentlich in den am meisten abwärts gelegenen, perinukleäre Vakuolenbildungen und ein Überwiegen des Sarkoplasmas gegenüber den Fibrillen; außerdem scheint jede einzelne Faser von

Bindegewebsfasern umsponnen zu sein. Durch diese histologische Struktur charakterisieren sich die Muskelfasern mit Sicherheit als zur Ausbreitung des linken Schenkels gehörig.

In den folgenden Schnitten der Serie reichen die subendokardialen Fasern weiter aufwärts nach dem Ansatzrande der Aortenklappe hin. Gleichzeitig buckelt sich die subendokardiale Schicht stärker vor, so daß man im Schnitte 960 etwa 7—8 mm unterhalb des Ansatzrandes einen leicht nach unten gebogenen nasenförmigen Fortsatz an der Septumoberfläche hervorragen sieht — die Abgangstelle des vorderen Fadens. Die subendokardialen Bündel reihen sich nicht mehr wie vorher kontinuierlich aneinander, vielmehr ist die unterste Portion isoliert in den Fortsatz vorgeschoben, während die Septummuskulatur an der Abgangsstelle stärker konisch ausgezogen erscheint und von ihr einige schmale Bündelchen sich absplittern, um ebenfalls in den Fußpunkt des Fadens, und zwar unterhalb der subendokardialen Bündel, einzutreten. — Im Schnitte 950 beginnt im obersten Teile des Schnittes die Septummuskulatur nach oben und unten auseinanderzuweichen, wobei sich derbes Bindegewebe zwischen sie schiebt. Es ist dies der vordere Beginn des Septum membranaceum, das in den nächsten Schnitten schnell an Größe zunimmt. Das obere dünn ausgezogene Ende der subendokardialen Bündel reicht im 920. Schnitte bis ins Septum membranaceum hinein und biegt dann des weiteren über den oberen Rand der Ventrikelseptummuskulatur nach rechts um, während gleichzeitig von der rechten oberen Fläche des Ventrikelseptums her ihm ein ebenfalls subendokardial verlaufendes Bündel entgegenzustreben scheint. Diese beiden Muskelbündel vereinigen sich schließlich im Schnitte 870 am unteren Rande des Septum membranaceum miteinander und bieten so das bekannte Bild des auf dem Ventrikelseptum reitenden Atrioventrikularbündels mit linkem und rechtem Schenkel dar.

Inzwischen haben sich die Verhältnisse an der Fadenabgangsstelle folgendermaßen gestaltet: während der Fußpunkt des Fadens einen immer längeren, leicht abwärts gekrümmten, fingerförmigen Fortsatz darstellt, haben sich die subendokardialen Bündel wieder

zusammengeschlossen, so daß man im Schnitte 910 den linken Schenkel des Atrioventrikularbündels vom Septum membranaceum an abwärts bis in die Spitze der Fadenabgangsstelle kontinuierlich verfolgen kann. In den folgenden Schnitten sondert sich der linke Schenkel dann wieder an dem Fußpunkte des Fadens in mehrere Bündel, von denen eins bis in die äußerste Spitze vorgeschoben erscheint (Fig. 1, Taf. VII; Schnitt 890). Unterhalb der in den Faden eintretenden Bündel des linken Schenkels sieht man nun aber noch weitere sehr dünne, parallel zur Fadenachse verlaufende Muskelfasern, die sich durch ihre abweichende Färbung von jenen abheben und als der Ventrikelmuskulatur zugehörig kennzeichnen. Es sind dieses die vorher erwähnten, „abgesplitterten" Muskelfasern von der Oberfläche der kegelförmigen Vorstülpung der Septummuskulatur; man kann sie in der Serie von der letzteren sukzessive bis weit in die Fadenabgangsstelle hinein verfolgen, wo sie stets getrennt und unterhalb von den Bündeln des linken Schenkels verlaufen. Sie sind nachzuweisen, bis sich im Schnitte 870 das äußerste Ende des die Fadenabgangsstelle darstellenden hakenförmigen Fortsatzes abzuschnüren beginnt. In diesem Ende findet sich aber eingebettet in derbes Bindegewebe nur das erwähnte weit vorgeschobene Bündel des linken Schenkels; die ausgezogenen Ventrikelfasern bleiben in dem restierenden Fußpunkte des Fadens zurück, der sich nach völliger Lostrennung des nunmehr als rundlicher Fadenquerschnitt vor dem Septum liegenden Endes des Fortsatzes im Schnitte 850 schnell abflacht, so daß bereits im 820. Schnitte nichts mehr von einer Vorwölbung am Septum wahrzunehmen ist. Es verläuft jetzt der linke Schenkel in der immer noch ziemlich breiten subendokardialen Schicht weit nach abwärts, völlig von der eine ziemlich glatte Oberfläche aufweisenden Septummuskulatur getrennt. In dem isolierten Fadendurchschnitt sieht man exzentrisch halbmondförmig in kernarmes Bindegewebe eingebettet ein kleines Muskelbündel, das nach der Struktur seiner Fasern mit Sicherheit aus dem linken Schenkel stammt (Fig. 2). —

Es kam mir in diesem Falle darauf an zu zeigen, daß in sogen. abnormen Sehnenfäden, deren eigentliche Mus-

Figur 2.

kulatur zweifellos, wie Tawara es aus ihrem Verlaufe angenommen hat, Ausbreitungen des linken Schenkels darstellen, unter Umständen auch Bündel der Ventrikelmuskulatur eintreten können, die allerdings nur eine Strecke weit in den Faden hinein zu verfolgen sind. Wahrscheinlich handelt es sich hierbei um ein rein mechanisches Hineinziehen oberflächlicher Fasern der Septummuskulatur; dafür spricht die beschriebene konische Vorwölbung dieser am Fußpunkte des Fadens.

5. Herz Nr. XXXIII.

Das Herz eines $5\,^1/_2$jährigen Mädchens, das in der medizinischen Klinik an schwerer Diphtherie des Rachens und des Kehlkopfs, sowie an ausgedehnten bronchopneumonischen Herden gestorben war, zeigte im linken Ventrikel einen abnormen Faden, der in der nebenstehenden Abbildung schematisch dargestellt ist. Der Faden entwickelte sich am Septum aus einer vertikalen Endokardfalte, die nach oben bis 8 mm unterhalb des Ansatzrandes der rechten vorderen Aortenklappe deutlich sichtbar war, dann sich aber an der Septumoberfläche verlor. Der eigentliche Fußpunkt des Fadens lag genau 14 mm unterhalb des vorderen Septum membranaceum-Randes. Von hier aus zog der etwa stricknadeldicke, durchscheinende Strang 18 mm weit schräg nach abwärts und hinten, um sich mit fächerartiger Ausbreitung in der Mitte der vorderen Fläche des hinteren Papillarmuskels zu inserieren.

Das zur mikroskopischen Untersuchung der Fadenabgangsstelle dienende Stück vom Septum ist in der nebenstehenden Figur durch eine punktierte Linie markiert worden. Nach der Einbettung in Paraffin wurde der Block von vorn nach hinten in 410 Serienschnitte von 15 μ Dicke zerlegt; von diesen wurden zunächst der 1., 51., 101. usw. bis zum 401. als Probeschnitte aufgeklebt und nach van Gieson gefärbt. Dann wurde jeder 10. Schnitt aufgeklebt und ebenso gefärbt, während der 5., 15., 25. usw. bis 405. Schnitt für andere Färbungen und den Glykogennachweis verwendet wurden.

In den ersten Schnitten der nach van Gieson gefärbten Serie findet sich im obersten Teile die längsgetroffene rechte vordere Aortenklappe; vom Septum membranaceum ist nichts nachzuweisen, vielmehr sieht man hinter und direkt unterhalb der Aortentasche Ventrikelseptummuskulatur, die an der linken Septumoberfläche eine ziemlich breite bindegewebige subendokardiale Schicht frei läßt. In dieser beginnt etwa 1 1/2 mm unterhalb des Ansatzrandes der Aortenklappe ein spitz nach oben ausgezogenes Muskelbündel, das sich kontinuierlich bis etwa zur Mitte des Schnittes abwärts verfolgen läßt. Während es im obersten Teil aus einem einzigen längsgetroffenen Zuge besteht, löst es sich nach unten zu in einzelne, durch dünne Bindegewebsfasern getrennte teils schräg, teils quer getroffene Portionen auf, die bei starker Vergrößerung außerordentlich schön die Charaktere der Ausbreitungen des Atrioventrikularbündels erkennen lassen. Während des ganzen Verlaufes in der subendokardialen Schicht ist diese Muskelmasse streng geschieden von der eigentlichen Septummuskulatur, die gegen die Bindegewebsschicht eine ziemlich geradlinige Oberfläche aufweist. Etwas unter dem endothelialen Überzuge der linken Septumfläche finden sich in der ganzen Länge des Schnittes dünne glatte Muskelfasern, meist längsgetroffen, in kernarmes Bindegewebe eingebettet, während die Elastika in den Schnitten nicht deutlich hervortritt. Die Septumoberfläche zeigt namentlich in den mittleren Teilen der Schnitte wellige Konturen, denen entsprechend auch die subendokardialen Muskelbündel leicht geschlängelt verlaufen.

Die Verhältnisse ändern sich in den folgenden Schnitten der Serie nur insofern, als die subendokardialen quergestreiften Muskelbündel, die schon hier mit Sicherheit als zum linken Schenkel des Atrioventrikularbündels zugehörig anzusprechen sind, allmählich weiter nach abwärts reichen, bis sie schließlich im 230. Schnitte das untere Schnittende erreicht haben. Außerdem verdickt sich das obere Ende des linken Schenkels mehr und mehr, so daß es erst knopfförmig, später kolbig und schließlich dreieckig erscheint. Im Schnitte 290 beginnt oben das

Septum membranaceum, an dessen unterem Rande, rechts und unten von der Ventrikelmuskulatur in einiger Entfernung umgeben, die obere Anschwellung des linken Schenkels, die sich des weiteren als quergetroffenes Atrioventrikularbündel erweist, zu liegen kommt. In den folgenden Schnitten sieht man den Abgang des rechten Schenkels, der sich alsbald in ein Interstitium der Ventrikelmuskulatur vorschiebt und dann nicht mehr mit Sicherheit nachweisbar ist.

Vom 320. Schnitte ab ist, entsprechend der makroskopisch sichtbaren Endokardfalte am Fußpunkte des Fadens, im unteren Teile der Schnitte die Septumoberfläche leicht vorgebuchtet. In diese sanfte Erhebung hinein erstrecken sich die hier in fast der ganzen Länge des Schnittes längsgetroffenen Fasern des linken Schenkels, während die Septummuskulatur keinerlei Tendenz zur Vorbuckelung zeigt. Die Vorwölbung der Oberfläche wird in den nächsten Schnitten stärker, sozusagen zirkumskripter; so finden wir im Schnitte 360, der der Fig. 1 (Tafel VII) zugrundegelegt ist, eine kurze, fast halbkreisförmige Vorbuckelung, in die einige zu einem kompakten Bündel vereinigte Fasern des linken Schenkels vorgeschoben erscheinen. Der linke Schenkel verläuft, wie die Figur zeigt, sowohl unter- als oberhalb der vorgebuckelten Fadenabgangstelle fast vollständig kontinuierlich in der subendokardialen Schicht; seine Fasern sind zumeist längsgetroffen und sind besonders im unteren Teile sehr sarkoplasmareich und fibrillenarm. Das Atrioventrikularbündel ist dagegen quergetroffen, steht aber nach wie vor im Zusammenhange mit dem linken Schenkel. An der Fadenabgangstelle tritt ein arterielles Gefäß aus der Septummuskulatur in die subendokardiale Schicht über. Die Septummuskulatur ist nicht, wie im vorigen Fall, in den Fußpunkt des Fadens ausgezogen.

In Fig. 2 ist der unterste Teil des Schnittes 390 dargestellt. Der Faden liegt hier als isolierter eiförmiger Durchschnitt dicht an der Septumoberfläche. Er besteht vorwiegend aus kernarmem Bindegewebe, enthält aber das vorgeschobene Bündel des linken Schenkels, das, wie andere Präparate zeigen, einen besonders starken Glykogenreichtum seiner sarkoplasmareichen, perinukleär

vakuolisierten Fasern aufweist. Am Septum verläuft oberflächlich der linke Schenkel nach abwärts, überall durch Bindegewebe von der eigentlichen Septummuskulatur getrennt. —

In diesem Falle ließ sich relativ einfach der Nachweis liefern, daß in den Faden nur Fasern des linken Schenkels eintreten, daß der Faden also als eine abnorme Ausbreitung des linken Schenkels im Sinne Tawaras aufzufassen ist. Um nun das Verhalten eines solchen Fadens und der in ihm enthaltenen Muskelfasern an dem anderen Fußpunkte zu studieren, habe ich den hinteren Papillarmuskel mit der benachbarten Partie der Kammerwand und dem Faden herausgeschnitten, in Paraffin eingebettet und horizontal — die Herzachse vertikal stehend gedacht — geschnitten. Diese Serie umfaßt 850 Schnitte, von denen zunächst jeder 50. (vom 1. Schnitt ab) als Probeschnitt verwendet wurde. Da in den Probeschnitten 1—251 nur ein allmählich wachsender längsovaler Durchschnitt durch den Papillarmuskel und in einiger Entfernung von diesem ein rundlicher Querschnitt durch den Faden zu sehen war, vom Schnitte 301 ab zwar außerdem die Herzwand getroffen wurde, aber erst im 501. Schnitte größere Dimensionen annahm, klebte ich erst von hier ab jeden 5. Schnitt auf und färbte nach van Gieson.

Die Schnitte dieser Serie besitzen ungefähr die Form eines breitschenkeligen rechten Winkels, dessen einer Schenkel vom fast rechteckigen Querschnitt des Papillarmuskels gebildet wird, während der Durchschnitt durch die benachbarte Herzwand den anderen Schenkel darstellt. Der Fadenquerschnitt liegt zunächst in einer Entfernung von ca. $1^1/_2$ mm von der dem Winkel zugekehrten Oberfläche des Papillarmuskels und zwar ungefähr am freien Ende des durch diesen gebildeten Schenkels. In den ersten Schnitten liegen Papillarmuskel und Herzwand am Scheitel zwar dicht zusammen, ein Faserübergang findet aber nicht zwischen beiden statt. Das erfolgt jedoch schon im Schnitte 540, und von da ab stehen beide Gebilde durch trabekuläre Bildungen wechselnder Dicke in Zusammenhang. Während der Papillarmuskel zunächst eine vollständig glatte Oberfläche und eine ganz dünne subendokardiale Bindegewebsschicht zeigt, an die sich zentral-

wärts direkt die kompakte Muskulatur anschließt, finden sich an dem Durchschnitt durch die Herzwand bereits von Anfang an trabekuläre Vorwölbungen der Oberfläche, die auf den verschiedenen Schnitten ein sehr wechselndes Bild zeigen, demnach also einen komplizierten Bau besitzen müssen. Unter diesen bald in breitem Zusammenhange mit der Wandmuskulatur stehenden, bald von ihr völlig losgelösten und weit vorgeschobenen muskelfasernhaltigen Oberflächenbildungen fällt vom Schnitte 505 an ein Komplex mehrerer subendokardial gelegener, rundlicher und ovaler Muskelbündel auf, die nirgends im Faseraustausch mit der Ventrikelmuskulatur stehen und sich vor dieser durch ihre hellere Färbung, den Sarkoplasmareichtum ihrer Fasern und Vakuolenbildungen um den Kern herum auszeichnen. Die einzelnen Bündel sind durch Bindegewebe voneinander getrennt; sie verändern im Laufe der Serie zwar ihre Gestalt und Verschiebungen zwischen ihren Fasern treten auf, doch bleibt ihre Lage zunächst ziemlich konstant an der dem Papillarmuskel zugekehrten Fläche des Herzwanddurchschnittes. — In dem Fadenquerschnitt sieht man quergetroffen ein relativ großes Muskelbündel, dessen Fasern durch Bindegewebe auseinandergedrängt sind und in exquisiter Weise den Typus der Ausbreitungen des linken Schenkels vertreten. Subendothelial ist eine dünne Elastika, wenn auch nur undeutlich, bei dieser Färbung zu erkennen.

Der Fadenquerschnitt nähert sich in den folgenden Schnitten allmählich der Oberfläche des Papillarmuskels. Im 570. Schnitte ist ein Zusammenhang zwischen beiden in der Weise hergestellt, daß das Bindegewebe des Fadens in die hier etwas verbreiterte subendokardiale Schicht des Papillarmuskels übergeht, wobei der Fadenquerschnitt knopfartig dem Papillarmuskel anhängt. Diese Verbindung wird in den nächsten Schnitten eine innigere; der Faden sitzt mit breiter Basis an der Oberfläche des Papillarmuskels (Schnitt 580, Fig. 3). Seine Muskelfasern nehmen zum Teil einen senkrecht zur Oberfläche gerichteten Verlauf an, so daß sie längs getroffen erscheinen, und treten in die subendokardiale Schicht des Papillarsmuskels ein. Zwischen der Fadenmuskulatur sieht man ein kleines arterielles Blutgefäß. Dieses

zieht in den folgenden Schnitten mit den Muskelfasern des Fadens in die subendokardiale Schicht hinein. Hier angelangt teilen sich die eingetretenen Muskelfasern: die einen ziehen nach rechts, die andern nach links, so daß die Fadenmuskulatur nunmehr, wie Fig. 4 zeigt, auf der Muskulatur des Papillarmuskels zu reiten scheint. — Allmählich flacht sich dann die Insertionsstelle des Fadens am Papillarmuskel mehr und mehr ab, doch bleibt die subendokardiale Schicht des letzteren viel breiter, als sie vor Ankunft des Fadens war. In ihr findet sich als teils quer-, teils längs- oder schräggetroffenes Bündel die Fadenmuskulatur, die nach wie vor sich durch ihren Sarkoplasmareichtum und die Dicke ihrer Fasern, sowie durch perinukleäre Vakuolenbildungen vor der Papillarmuskulatur auszeichnet und keine Verbindungen mit ihr eingeht.

Verfolgen wir in der Serie die in der Fig. 4 mit *a* bezeichneten subendokardialen Bündel weiter, so können wir konstatieren, daß sie in den folgenden Schnitten durch Zugang weiterer Fasern von der Fadeninsertionsstelle aus an Masse zunehmen und sich gleichzeitig in der subendokardialen Schicht weiter vom Fußpunkt des Fadens fortschieben, so daß sie im Schnitte 655 die mit × gekennzeichnete Stelle der Papillarmuskeloberfläche, von der aus sich ein bindegewebiges Septum in die Muskulatur vorschiebt, erreicht haben. An der anderen Seite von × ist inzwischen eine weitere Muskelmasse (*b*) im subendokardialen Bindegewebe aufgetreten, die anfänglich der Papillarmuskulatur sehr dicht anliegt, sich aber färberisch und durch ihre der Fadenmuskulatur entsprechenden Struktur von ihr abhebt. In der Fig. 5 sieht man ferner die Enden zweier zur Herzwand gehörigen Trabekel, die in ihrer subendokardialen Schicht die vom Beginn der Serie an zu beobachtenden, oben erwähnten Bündel (*c* und *d*) vom Typus der Ausbreitungen des linken Schenkels beherbergen. — In den folgenden Serienschnitten vereinigen sich die Bündel *a* und *b* zu einer längsgetroffenen subendokardialen Muskellage, die nicht mehr in Kontinuität mit den an der Insertionsstelle des Fadens verbliebenen, meist quer- oder kurz schräggetroffenen Muskelbündeln steht, und die an ihrem der Herzwand zu gelegenen Ende

in eigenartige Beziehungen zu der eigentlichen Muskulatur des Papillarmuskels tritt. Während nämlich im übrigen die subendokardialen Fasern optisch scharf zu trennen sind von den benachbarten Papillarmuskelfasern, scheint hier ein allmählicher Übergang zwischen beiden Faserarten vor sich zu gehen, wobei die subendokardialen Fasern ihre typische Struktur einbüßen. Doch sieht man eine Faser senkrecht gegen die Oberfläche in die Muskulatur des Papillarmuskels vordringen, ohne die Struktur ihrer Umgebung anzunehmen. Diese Faser kann man auf einer ganzen Reihe von Schnitten verfolgen, da sie in der Muskulatur angelangt alsbald umbiegt und im weiteren quergetroffen erscheint. Bei stärkster Vergrößerung nimmt man zwischen ihr und den benachbarten gewöhnlichen Muskelfasern ganz feine Bindegewebsfibrillen wahr, die anscheinend eine Isolierung darstellen. — In der Fig. 6 sehen wir ferner, daß das subendokardiale Bündel *d* sich von dem einen Trabekel abgelöst hat und nunmehr als rundlicher Fadendurchschnitt sich dem noch am Ende des anderen Trabekels sitzenden Bündel *c* nähert. —

Als nächste wesentliche Änderung der Verhältnisse in der Serie ist das Verschmelzen der Bündel *c* und *d* zu verzeichnen, was im Schnitte 715 erfolgt. Ferner senkt sich der in Fig. 4 mit × bezeichneten Stelle entsprechend die Oberfläche des Papillarmuskels zu einer allmählich immer tiefer werdenden Furche ein, die die Basis des Muskels in zwei ungleich dicke Portionen scheidet. Dabei löst sich die subendokardiale Muskulatur wieder völlig von der übrigen Muskelmasse los und wird rings von ziemlich kernarmem Bindegewebe mit einzelnen Blutgefäßen umgeben. Schließlich schnüren sich die vereinigten Muskelbündel *c* und *d* von ihrem Trabekel ab und werden zu einem Fadenquerschnitt, der sich schnell dem Papillarmuskel nähert. So finden wir in dem Schnitte 765, dem die Fig. 7 entspricht, folgendes Bild: im oberen Abschnitte liegt der aus zwei durch eine Inzisur getrennten Teilen bestehende Papillarmuskelquerschnitt; subendokardial in dessen unterer Portion findet sich das aus der Vereinigung von *a* und *b* hervorgegangene Muskelbündel, völlig getrennt von der Muskulatur des Papillarmuskels, mit meist längsgetroffenen proto-

plasmareichen Fasern. Dicht neben der Oberfläche dieser unteren Portion sieht man im Scheitel des durch Papillarmuskel und Herzwand dargestellten Winkels den die ebenfalls protoplasmareichen und vakuolisierten Bündel *c* und *d* enthaltenden Fadendurchschnitt, an den wiederum dicht von unten her der Trabekel der Herzwand herantritt, von welchem der Faden sich abgelöst hat. In der subendokardialen Schicht dieses Trabekels liegt als Rest der Bündel *c* und *d* noch ein dünnes schräg getroffenes Muskelbündelchen.

Bereits im folgenden Schnitte der Serie (Fig. 8) haben sich der Fadendurchschnitt mit der unteren Portion des Papillarmuskels, die Bündel *c* und *d* mit der Muskelmasse *a*, *b* vereinigt. Gleichzeitig zieht von dem Fußpunkte des Fadens am Papillarmuskel ein dünner längsgetroffener Strang zu einem zwischen Herzwand und Papillarmuskel von links her sich vorschiebenden Trabekel. In diesen Strang tritt ein Teil der vereinigten sarkoplasmareichen subendokardialen Bündel ein und verläuft in ihm direkt zur Muskulatur des neu aufgetretenen Trabekels, wobei die Muskelfasern schnell ihren histologischen Typus verlieren und von den trabekulären Fasern, in die sie übergehen, nicht mehr zu unterscheiden sind.

Von den übrigen Schnitten der Serie ist nur noch zu erwähnen, daß bis zuletzt subendokardiale Muskelbündel vom Typus der Endausbreitungen des Hisschen Bündels sowohl an der größeren, als an der kleineren Portion des Papillarmuskels nachweisbar sind. Die durch den Fußpunkt des kurzen von der Herzwand zum Papillarmuskel ziehenden Fadens bedingte Vorwölbung gleicht sich bald wieder aus; der Strang mit den Übergängen sarkoplasmareicher Fasern in solche gewöhnlicher Struktur bleibt noch lange sichtbar, so daß man sich ihn als bandartiges Gebilde vorstellen muß. —

Rekonstruieren wir uns nach den beschriebenen Serienschnitten das Verhalten der mit dem Faden vom Septum herkommenden Muskelbündel des linken Schenkels am Papillarmuskel und der benachbarten Herzgegend! Der Faden langt, wie oben erwähnt, etwa in der Mitte der vorderen Fläche am hinteren Papillarmuskel an. Seine Muskelelemente treten in die

subendokardiale Schicht des Papillarmuskels ein und verbreiten sich in dieser als subendokardiale sarkoplasmareiche, dicke vakuolisierte Fasern in der Weise, daß sie fächerartig ausschließlich nach unten an der vorderen und linken Fläche des Papillarmuskels ausstrahlen. Dabei sind die Fasern zumeist scharf von der übrigen Muskulatur zu trennen; nur an einer Stelle der hinteren Portion des an der Basis sich in zwei Stämme teilenden Papillarmuskels treten die subendokardialen Fasern in direkte Verbindung mit der gewöhnlichen Muskulatur, wobei sie ihre Charaktere verlieren und allmählich in die gemeinen Kammerfasern übergehen. — Ziemlich weit unten ziehen dann subendokardiale Bündel von der hinteren Portion in einem kurzen Faden, der außerdem nur noch kernarmes Bindegewebe enthält, zu der benachbarten Herzwand, wo sie sich subendokardial an trabekulären Vorwölbungen nach vorn und oben, soweit der Block reicht, ausbreiten und stets von der Kammermuskulatur durch Bindegewebe getrennt erscheinen. Von dem Fußpunkte des kurzen, zur Herzwand herüberleitenden Fadens spannt sich ein dünnes vertikal gestelltes Band zu einem andern Trabekel der Herzwand hinüber. In dieses treten einerseits Muskelfasern des Trabekels, andererseits Teile der subendokardialen Bündel. Beide stoßen etwa in der Mitte aufeinander und verschmelzen vollständig miteinander, wobei die sarkoplasmareichen Fasern allmählich zu gewöhnlichen Kammerfasern werden.

Es ist also gelungen nachzuweisen, daß in diesem Falle Bündel des linken Schenkels in den vom Septum zum hinteren Papillarmuskel ziehenden Faden eintreten, daß diese Bündel sich am Papillarmuskel und der benachbarten Herzwand in ziemlich komplizierter Weise subendokardial ausbreiten und an verschiedenen Stellen in direkten Zusammenhang mit den Kammerfasern treten. Demnach handelt es sich um einen Faden, der nichts anderes darstellt als „von der Wand losgelöste und frei durch den Ventrikelhohlraum hindurchziehende Bündel“ des Atrioventrikularsystems im Sinne Tawaras.

VI. Herz Nr. XLVI.

Der letzte der zu besprechenden Fälle betraf einen 34jährigen Mann, der auf der medizinischen Klinik zum Exitus kam. Bei der Sektion fand sich eine chronische ulzeröse Tuberkulose der Lungen und des Kehlkopfs, tuberkulöse Darmgeschwüre und ein typischer Sanduhrmagen. Das Herz gehörte zu denjenigen Fällen, in denen im linken Ventrikel der Verlauf des linken Atrioventrikularbündelschenkels ganz auffallend deutlich schon makroskopisch sichtbar ist, ohne daß eine nennenswerte braune Atrophie vorliegt. Ich habe den linken aufgeschnittenen Ventrikel stereoskopisch photographieren lassen und gebe einen Abzug des einen Negativs nebenstehend hier als Textfigur. Man sieht gerade vom vorderen Rande des Septum membranaceum aus an der Septumoberfläche einen ganz leicht prominenten weißlichen Streifen abwärts ziehen, der sich allmählich verbreitert und dann in divergierende Strahlen teilt; die letzteren lösen sich am untersten Teile des Septums in netzartig mit einander verbundene, dünne trabekuläre Stränge auf. Etwa 2 cm unter dem unteren Rande des Septum membranaceum entwickelt sich aus der hinteren Kante des abwärts strebenden Streifens ein ziemlich kräftiger schräg nach hinten unten verlaufender Trabekel, der sich vor dem hinteren Papillarmuskel mehrfach spaltet und mit einigen seiner Ausbreitungen in dessen Basis übergeht. Von der Oberfläche dieses sich allmählich vom Septum lösenden Trabekels zieht ein dünner abnormer Faden, der an seiner Abgangstelle das Endokard des Trabekels in einer Falte abhebt, schräg nach abwärts hinten über den hinteren Papillarmuskel hinweg, und gabelt sich in einen oberen und unteren Ast, die zwischen dem hinteren und vorderen Papillarmuskel, sich allmählich verdickend, in die Trabekel der Herzwand übergehen. Der untere Ast verliert sich in einen abwärts zur Herzspitze verlaufenden Trabekel, der dort angelangt wieder mit den am Septum herabkommenden trabekulären Erhebungen mehrfach anastomosiert. — Zwischen dem Trabekel, von welchem der abnorme Faden ausgeht, und der hinteren Kante des am Septum herabziehenden weißlichen Streifens findet

Figur 3.

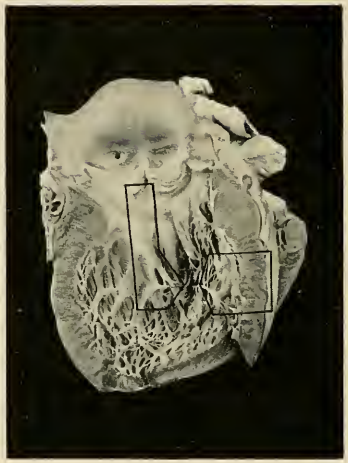

sich eine sog. „intertrabekuläre Vertiefung“ (Tawara), die weiter abwärts mehrfach von band- oder fadenförmigen kurzen Strängen überbrückt wird und sich allmählich abflacht. Vom vorderen Rande dieser Vertiefung geht etwas weiter nach abwärts, als der vorher erwähnte abnorme Faden, ein weiterer den Ventrikelhohlraum durchquerender Strang mit konisch sich verbreiterndem Fußpunkt ab. Dieser zieht in fast genau horizontaler Richtung zur Vorderwand des Ventrikels; in einer Entfernung von ca. 1 cm von der letzteren teilt er sich in einen längeren schräg aufwärts und einen kürzeren, schräg abwärts ziehenden Ast, von denen der erstere in einen vor dem vorderen Papillarmuskel fast vertikal verlaufenden Trabekel übergeht, während der letztere sich an einer der Wurzeln des vorderen Papillarmuskels inseriert. Die Verhältnisse komplizieren sich noch dadurch wesentlich, daß die Trabekel, in die die Fäden übergehen, vielfache Anastomosen mit anderen Trabekeln und den Papillarmuskeln aufweisen. Zur Vereinfachung habe ich bei der mikroskopischen Beschreibung und in den Tafelfiguren den vorderen Faden mit Nr. 1, den hinteren mit Nr. 2 bezeichnet, ferner den Trabekel, von dem Faden Nr. 2 abgeht, als *A* und den von *A* durch die intertrabekuläre Vertiefung getrennten vorspringenden Rand des Streifens als *B* aufgeführt. —

Für die mikroskopische Untersuchung wurde nun zunächst ein Stück aus dem Septum herausgeschnitten, das am oberen Ende die ganze vordere Hälfte des Septum membranaceum mit dem unteren und hinteren Abschnitte der rechten vorderen Aortentasche, ferner den erwähnten, am Septum herabziehenden Streifen enthielt und sich unten nach hinten verbreiterte, so daß der Trabekel *A* mit einem Teil des Fadens 2 in Zusammenhang mit *B* und der Hälfte des Fadens 1 eingebettet werden konnte. Dieser große Block wurde von hinten nach vorn parallel zu seiner vorderen Kante (vgl. Figur) in eine Serie von 1000 Schnitten zerlegt. Von diesen wurde bis zum Schnitte 850 jeder 10. Schnitt aufgeklebt und nach van Gieson gefärbt, während die übrigen zu anderen Färbungen dienten. Bei der Beschreibung der Serie

gehe ich von vorn nach hinten vor, beginne also mit den letzten Schnitten.

Diese zeigen im obersten Abschnitte das Septum membranaceum und in dessen unterstem Teile das quergetroffene Atrioventrikularbündel in der Form eines mit der Spitze nach oben gerichteten gleichschenkeligen Dreiecks. Das Bündel ist reich an interstitiellem Bindegewebe und stark klaffenden kleinen Blutgefäßen und setzt sich in das subendokardiale Bindegewebe der linken Septumfläche direkt fort als ziemlich schnell sich verjüngender linker Schenkel, der in mehreren parallel zueinander verlaufenden Fasern längsgetroffen etwa 5 mm weit vom Stamme aus nach abwärts kontinuierlich zu verfolgen ist. In einiger Entfernung vom unteren spitz ausgezogenen Ende des linken Schenkels beginnt in der subendokardialen Schicht ein anderes aus parallelfaserigen längsgetroffenen Elementen zusammengesetztes Muskelbündel, das ebenso wie der linke Schenkel sich durch Färbung, Bindegewebsreichtum und Sarkoplasmagehalt von der eigentlichen Septummuskulatur scharf abhebt und etwa 4 mm lang ist. Schon im Schnitte 820 verschmilzt das obere Ende dieses Bündels mit dem unteren des linken Schenkels, so daß dieser nunmehr in continuo vom Stamme des Übergangsbündels aus bis weit nach abwärts reicht. In der subendokardialen Schicht kann man in den mittleren und unteren Partien der Schnitte außer dem linken Schenkel noch deutlich direkt subendothelial die Elastica und dünne Züge glatter Muskelfasern unterscheiden. In den unteren Teilen der Schnitte finden sich subendokardial gelagert einzelne größere oder kleinere, meist schräg oder quer getroffene Bündel von sarkoplasmareichen, deutlich vakuolisierten Fasern, die nirgends mit der übrigen Muskulatur in Verbindung stehen.

Im Schnitte 810 reicht der linke Schenkel vom Stamme ab ununterbrochen genau 11 mm nach abwärts; dann folgen weiter unten subendokardiale isolierte größere Bündel, deren schräg getroffene Fasern sich hier noch nicht mit Sicherheit als zum linken Schenkel zugehörig erkennen lassen. Dagegen zeigen noch weiter unten einige Faserkomplexe, zu denen die oben er-

wähnten auch gehören, außerordentlich deutlich die histologischen Charaktere des linken Schenkels. — Vom Schnitte 800 ab beginnt der rechte Schenkel als erst kurzer nach rechts unten sich erstreckender Fortsatz des Stammes vom Atrioventrikularbündel sich abzuzweigen. Der linke Schenkel tritt, in den nächsten Schnitten nach abwärts vorrückend, in direkten Zusammenhang mit den vorher in ihrer Struktur als uncharakteristisch bezeichneten Bündel, deren Fasern mehr längsgetroffen erscheinen und dadurch die perinukleäre Vakuolisierung ihrer Fasern besser demonstrieren. Später treten auch die unteren subendokardialen Muskelbündel in Verbindung mit dem unteren Ende des stetig nach abwärts vorrückenden linken Schenkels, so daß im Schnitte 750 (Fig. 1 *a*, *b*, Taf. VII) dieser vom unteren Rande des Septum membranaceum aus fast 20 mm weit nach abwärts zu verfolgen ist. In der Figur fällt die Breite des linken Schenkels in seinem unteren Verlaufe auf; diese rührt, wie man beim weiteren Verfolgen der Serie mit Sicherheit feststellen kann, davon her, daß die Bündel infolge der frontalen Schnittrichtung bei den am mittleren Septum beobachteten trabekulären Erhebungen notwendigerweise schräggetroffen sein müssen. Es entspricht in der Figur also nur die Dicke des linken Schenkels am oberen Septum muskulare der wirklichen Ausdehnung seiner Bündel in frontaler Richtung. Daß die unteren so breit erscheinenden Bündel aber tatsächlich dem linken Schenkel angehören, dafür spricht ihre Struktur und und die stets völlige Trennung von der übrigen Septummuskulatur. — Die beiden untersten Bündelkomplexe, die in exquisiter Weise aus vakuolisierten Fasern sich zusammensetzen, habe ich in der Figur mit *A* und *B* bezeichnet, da sie sich in den weiteren Schnitten als zu den oben mit den gleichen Buchstaben belegten Trabekelbildungen am Septum gehörig erweisen. Unterhalb dieser Bündel sieht man eine Einziehung der Oberfläche am Septum, die zur Orientierung für die Untersuchung der folgenden Schnitte mit × markiert ist. Jenseits dieser Einziehung tritt die eigentliche Septummuskulatur mit einem als *C* bezeichneten Bündel bis dicht unter das Endothel.

In den nächsten Schnitten der Serie löst sich schnell der Zusammenhang zwischen dem oberen und unteren Teil des linken Schenkels. Vom Stamm aus läßt sich dieser noch eine Strecke weit kontinuierlich nach unten verfolgen; dann folgt abwärts eine längere Partie, in der nur einzelne kurze subendokardiale Bündel vorhanden sind, bis sich etwa 1 cm unterhalb des unteren Septummembranaceumrandes die Septumoberfläche vorbuckelt und von da ab die schräg getroffenen unteren Teile des linken Schenkels in continuo bis zu der mit × markierten Einziehung herabreichen. Dieses Verhalten des linken Schenkels wird sofort verständlich, wenn man zum Vergleich die makroskopische Abbildung des Septums betrachtet: wir sind in der Serie bis zu dem Punkte gelangt, an welchem sich der schräg nach hinten abwärts verlaufende Trabekel *A* am Septum vorzubuckeln beginnt. Daß das in der Tat der Fall ist, geht daraus hervor, daß wir in den nächstfolgenden Schnitten auch auf die intertrabekuläre Vertiefung zwischen *A* und *B* stoßen. Diese tritt zuerst im Schnitte 590 auf als spaltförmiger Raum zwischen der abgehobenen subendokardialen Schicht und der eigentlichen Septummuskulatur an derjenigen Stelle, wo die Septumoberfläche vorgebuckelt erscheint. Daß der Raum zunächst in den Schnitten nicht an der Septumoberfläche ausmündet, hat seinen Grund in der schon makroskopisch wahrnehmbaren Unterminierung der Ränder von *A* und *B*.

In der Fig. 2, der der Schnitt 570 zugrunde gelegt ist, sieht man, wie die Septumoberfläche sich entsprechend dem Trabekel *A* vorbuckelt. In der Vorwölbung findet sich subendokardial das zum linken Schenkel gehörige Bündel *A*; außerdem aber treten in sie Teile der eigentlichen Septummuskulatur ein, die mit *D* bezeichnet sind. Der untere Teil von *A* geht in einen „präseptalen Balken" über, der den intertrabekulären Raum überbrückt und der unten von dem untersten Bündel des linken Schenkels *B*, sowie von Septummuskulatur gebildet wird. Die Vertiefung an der Oberfläche unterhalb von *B* (×) hat sich stark abgeflacht; das subendotheliale Kammermuskelbündel *C* ist kleiner geworden und hat sich scheinbar von der übrigen Septummuskulatur losgelöst. Direkt unterhalb von ihm sind in der subendokardialen Schicht

neue isolierte Muskelfasern aufgetreten, die wieder in deutlicher Weise die Struktur der Fasern des linken Schenkels besitzen.

Wenn wir uns bei der weiteren Betrachtung der Serie auf die Veränderungen in den Schnitten in der Gegend der trabekulären Erhebungen *A* und *B* beschränken, konstatieren wir zunächst, daß der scheinbare „präseptale" Balken schmäler wird, während der intertrabekuläre Raum an Ausdehnung gewinnt, sich erweitert und vertieft. Die von unten her in den Balken eintretende Septummuskulatur zieht sich allmählich zurück, so daß in ihm im Schnitte 570 nur noch die Teile des linken Schenkels neben Bindegewebe nachweisbar sind. Ferner rücken die Bündel *A* und *B* nach oben und unten hin auseinander; infolgedessen wird eine Partie des Balkens vollständig bindegewebig. Hier findet dann in den nächsten Schnitten eine Kontinuitätsunterbrechung des Balkens statt, wodurch der jetzt weite und tief zwischen die Septummuskulatur hineinreichende intertrabekuläre Raum an der Septumoberfläche mündet (Schnitt 520). Gleichzeitig treten hinter dem Septummuskelbündel *C* herum die unterhalb von diesem befindlichen subendokardialen Bündel in direkten Zusammenhang mit den Fasern von *B*, so daß sich eine Kontinuität des linken Schenkels über *C* hinaus abwärts konstruieren läßt.

Die trabekulären Erhebungen, die oben und unten in den Schnitten die intertrabekuläre Vertiefung begrenzen, beginnen sich mehr und mehr von dem Septum abzulösen. In der Fig. 3 sieht man, wie in den oberen Trabekel neben der subendokardialen Muskelmasse *A* die Portion *D* der Septummuskulatur eingetreten ist, wie beide Bündel scharf von einander getrennt sind und wie *D* sich auch von seiner Basis loslöst. Ähnlich liegen die Verhältnisse an dem unteren Trabekel, auch hier schnüren sich die zum linken Schenkel gehörigen Faserbündel zusammen mit, aber völlig getrennt von Teilen der Septummuskulatur dadurch ab, daß weiter abwärts von der intertrabekulären Vertiefung ein neuer Spaltraum auftritt und allmählich weiter nach aufwärts rückt, um schließlich in den folgenden Schnitten mit jener zu verschmelzen.

Vergleichen wir diese Bilder mit der makroskopischen Formation des Septums, so müssen wir annehmen, daß in der Serie diejenige Stelle erreicht ist, wo der Trabekel *A* sich von der Septumoberfläche loslöst, um dicht über ihr nach abwärts zu verlaufen, während gleichzeitig der hintere Rand *B* des am Septum abwärts ziehenden Streifens tief unterminiert erscheint. In den mikroskopischen Präparaten ist die Loslösung des Trabekels vom Septum im Schnitte 350 beendet: von da ab sieht man ziemlich dicht vor dem Septum den rundlichen Durchschnitt des freien Trabekels, dessen dem Septum zugekehrte Hälfte gewöhnliche Ventrikelmuskulatur, dessen andere Hälfte Bündel des linken Schenkels enthält. Beide Muskelmassen sind völlig voneinander durch Bindegewebe isoliert und führen ihre eigenen Blutgefäße. Allmählich buckelt sich an der dem Septum abgekehrten Oberfläche des Trabekeldurchschnittes eine zirkumskripte Partie vor, in die ein losgelöstes kleines Bündel der Muskulatur des linken Schenkels eintritt. Wir haben nunmehr den Fußpunkt des vom Trabekel *A* abgehenden Fadens Nr. 2 vor uns (vgl. Fig. 6). Die Ablösung des Fadens vom Trabekel erfolgt, entsprechend den makroskopischen Verhältnissen, sehr allmählich: erst im Schnitte 220 finden wir einen isolierten, etwas schrägen Fadendurchschnitt, ein Bündel vakuolisierter, sarkoplasmareicher Fasern enthaltend, vor dem Trabekel, der inzwischen dünne brückenartige Verbindungen mit dem Septum und mit dem hinteren Rande des Streifens eingegangen ist (Fig. 7). Der Fadendurchschnitt ist bis zum ersten Schnitt der Serie zu verfolgen und zeigt stets das Muskelbündel umschlossen von kernarmen Bindegewebe. —

Ist somit der Nachweis geführt, daß in den Faden Nr. 2 nur Fasern, die vom linken Schenkel des Atrioventrikularbündels herstammen, eintreten, so zeigen die Schnitte 460—370, daß das gleiche beim Faden Nr. 1 der Fall ist. Nachdem sich in der Serie der erwähnte Spaltraum (vgl. Fig. 2) mit der intertrabekulären Vertiefung vereinigt hat, ragt der Rand des makroskopischen Streifens als ziemlich schmaler, von unten kommender Fortsatz weit vor. In diesem Fortsatze liegen an der Spitze die Bündel *B* des linken Schenkels, während die Basis

von ausgezogener Septummuskulatur, darunter das Bündel *C*, gebildet wird. In analoger Weise, wie bei dem oberen Trabekeldurchschnitt, wölbt sich die Oberfläche an zirkumskripter Stelle vor, und in die Vorbuckelung treten Teile von *B* ein (Fig. 4). Dann schnürt sich der Buckel vom Fortsatz ab, und man sieht den isolierten Fadendurchschnitt vor der hinteren Kante des Streifens liegen (Fig. 5). Der Fadendurchschnitt ist bis zum Schnitte 320 in der Serie vorhanden und enthält bis zuletzt nur Muskelfasern vom Typus des linken Schenkels. —

Entsprechend der komplizierten Oberflächenstruktur des Septums in diesem Falle, haben sich also auch die mikroskopischen Bilder nur schwer und umständlich enträtseln lassen. Dieser Fall dokumentiert aufs schärfste, wie notwendig das Anfertigen von Serienschnitten zur Beurteilung der Verhältnisse ist. Nur dadurch, daß wir sukzessive von vorn nach hinten und von oben nach unten vorgingen und dabei stets die Ausbreitungen des linken Schenkels uns bis zum Stamme des Atrioventrikularbündels rekonstruieren konnten, ist es gelungen, Klarheit zu schaffen und zu beweisen, daß hier abnorme Fadenbildungen vorhanden sind, die einen abnormen Verlauf von Teilen des linken Schenkels darstellen.

Ich habe nun ebenfalls auf Serienschnitten den Faden Nr. 1 bis zu seiner Insertion an der vorderen Herzwand weiter verfolgt. Zu diesem Zwecke wurde er mit den Trabekeln, in die er überging, dem vorderen Papillarmuskel und dem unteren Teil der Vorderwand des Herzens, soweit sie in dem durch die Sektionsschnitte bedingten Zipfel vorhanden war, eingebettet; der Block wurde vertikal von hinten nach vorn geschnitten, so daß der Faden größtenteils in der Längsrichtung getroffen werden mußte. Die Serie umfaßt 500 Schnitte, von denen jeder fünfte aufgeklebt und nach van Gieson gefärbt wurde.

Da die Bilder in den ersten Schnitten der Serie nur unter Zuhilfenahme späterer Schnitte zu verstehen sind, wähle ich als Ausgangspunkt für die Beschreibung den in der Fig. 8 zum Teil wiedergegebenen Schnitt 120, der derjenigen Stelle im makroskopischen Präparate entspricht, wo der Faden etwa 1 cm vor

der vorderen Herzwand sich in einen schräg aufwärts und einen schräg abwärts ziehenden Ast gabelt. In diesem Schnitte ist der letztere in der Längsrichtung getroffen, während die Abgangsstelle des ersteren nur durch einen zapfenartigen Fortsatz (*a*) an der Gabelung markiert ist. Der untere kürzere Ast geht in einen im Schnitt schräggetroffenen Trabekel über. In der Figur sieht man dementsprechend von links her kommend den Längsschnitt des Fadens, in dem die mit *b* bezeichnete Fadenmuskulatur außerordentlich schön die Charaktere der Ausbreitungen des linken Schenkels aufweist. Die längsgetroffenen Muskelfasern sind umgeben von kernarmem Bindegewebe, das sich auch in den dem oberen Fadenast entsprechenden, hier noch nicht muskelhaltigen Fortsatz *a* fortsetzt. Nach rechts hin geht der Faden direkt in eine kolbige Anschwellung über, in der wir den schräggetroffenen zu den Wurzeln des vorderen Papillarmuskels gehörigen Trabekel vor uns haben. Beim Übergange in die Anschwellung sondert sich die Fadenmuskulatur in mehrere isolierte Bündel (*c*, *e*, *f*, *g*, *h*), die andere Muskelkomplexe (*d*) vom Fasercharakter der gewöhnlichen Kammermuskulatur umfassen. Aus ebensolchen besteht auch die Hauptmuskelmasse der Anschwellung (*i*), die an dem durch den Schrägschnitt bedingten rechten Ende einzelne kleine Muskelbündel (*k*, *l*, *m*) in hakenförmige Fortsätze der Oberfläche entsendet. Von den mit der Herzwand im Schnitte in direktem Zusammenhange stehenden Trabekeln sind in der Figur nur zwei eingezeichnet, welche die mit *o* und *q* benannten Muskelmassen enthalten. Der obere von diesen Trabekeln ist gegen den Ventrikelhohlraum zu spitz in einen Fortsatz *r* mit kleinem Muskelbündel ausgezogen; unter und über ihm findet sich je ein schräggetroffener, ebenfalls muskelhaltiger Fadendurchschnitt (*n* und *p*). —

Wenn wir nun die einzelnen Muskelbündel, die in der Figur markiert sind, auf den vorhergehenden und nachfolgenden Serienschnitten verfolgen, so werden wir uns ihre Zusammenhänge und das Verhalten der an der Herzwand anlangenden Fadenmuskulatur konstruieren können. So treten im Schnitte 130 in *a* drei kleine Muskelbündel neu auf, die in den beiden nächsten Schnitten

einen Zusammenhang mit der Fadenmuskulatur *b* zeigen, also wie diese zu der Ausbreitung des linken Schenkels gehören. Im Schnitte 145 löst sich *a* mit den Muskelbündeln von dem Fadenlängsschnitte ab und ist von da an, allmählich aufwärts rückend, in der Serie als quer oder kurz schräg getroffener isolierter Fadendurchschnitt vorhanden. Dabei nähert er sich, langsam größer werdend, einem in den späteren Schnitten der Serie längs getroffenen Trabekel, mit dem er vom Schnitte 425 ab parallel verläuft, um schließlich mit ihm zu verschmelzen (Schnitt 465), ohne daß seine Muskulatur irgendwo mit der Tabekelmuskulatur Verbindungen eingeht. Vielmehr sind bis zum Schluß der Serie an der Verschmelzungsstelle noch subendokardiale Muskelbündel nachzuweisen, deren Fasern den Ausbreitungen des linken Schenkels entsprechen. —

Beim Zurückverfolgen der in die kolbige Anschwellung vorgeschobenen Bündel vom Typus der Fadenmuskulatur läßt sich im Schnitte 95 ein Zusammenhang der Komplexe *e*, *f*, *g* mit *b*, im Schnitte 110 ein solcher zwischen *e* und *b* und schließlich im Schnitte 75 eine Verbindung von *h* mit *b* nachweisen, so daß also, wie es nach ihrer Struktur zu vermuten war, alle diese Bündel Ausbreitungen der mit dem Faden in den Trabekel übergehenden Muskulatur des linken Schenkels darstellen. Andererseits kann man feststellen, daß das Bündel *d* in den ersten Schnitten mit der Trabekelmuskulatur *i* sich vereinigt, daß im Schnitte 125 *k* mit dieser in Verbindung steht, daß *l* im Schnitte 105 mit *i*, im Schnitte 130 mit *m* verschmilzt und der Fadendurchschnitt *n* im Schnitte 85 einen Zusammenhang mit *o*, im Schnitte 130 einen solchen mit *m* aufweist, so daß also die Trabekelmuskulatur *i* via *l*, *m* und *n* in die Trabekelmuskulatur *o* übergeht. Ein weiterer Zusammenhang beider Trabekel wird durch *r* in späteren Schnitten der Serie hergestellt.

Im Schnitte 140 tritt ein neuer Komplex kleiner Muskelbündel in einem isolierten etwas oberhalb des Überganges vom Faden in den Trabekel liegenden Durchschnitte auf, der in der Figur 9 mit *a* bezeichnet ist. Der Längsschnitt durch Faden und Trabekel ist auf Kosten des ersteren kürzer geworden. Von der

Fadenmuskulatur *b* haben sich am Übergange in den Trabekel einige Bündel *β* abgetrennt. Von weiteren Veränderungen gegenüber dem Bilde in der Figur 8 ist zu bemerken, daß der Fortsatz *r* sich von dem Trabekel *o* abgeschnürt hat und mit dem andern Trabekel, in den der Faden übergeht, als langer Fortsatz in Verbindung steht, und ferner daß der kurze Fadendurchschnitt *p* mit dem Trabekel *o* verschmolzen ist. — In den folgenden Schnitten schiebt sich die Spitze von *o*, in der diese Verschmelzung vor sich ging, gegen den Übergang von Faden in Trabekel vor und tritt mit ihm in Zusammenhang, so daß eine Brücke zwischen den beiden Trabekeln hergestellt ist. In diese schiebt sich nun die Trabekelmuskulatur *o*, *p* vor und erreicht im Schnitte 185 (Figur 10) die Oberfläche des andern Trabekels, der nunmehr kurz schräg getroffen ist und in seiner subendokardialen Schicht die Fadenmuskelbündel *b*, *h* und *β* beherbergt. Inzwischen ist außerdem der die Muskelbündel *α* enthaltende Durchschnitt mit dem Trabekel vereinigt und sitzt dessen Oberfläche als hakenförmiger Fortsatz auf, während seine Muskelbündel, die von Anfang an vakuolisiert und sarkoplasmareich waren, in die subendokardiale Schicht des Trabekels einzutreten beginnen. Der Fortsatz *r* hat sich wieder vom Trabekel abgelöst und zieht als isolierter Fadendurchschnitt abwärts entlang dem andern Trabekel.

Sehr interessant werden nun die Bilder in den nächstfolgenden Schnitten. Der durch *α* bedingte Buckel an der Oberfläche des Trabekeldurchschnittes gleicht sich dadurch mehr aus, daß die Muskelbündel weiter in die subendokardiale Schicht vorrücken. Hier findet dann ein Faseraustausch zwischen den Bündeln *α* und *β* statt, die ja, wie wir gesehen haben, beide den Typus der Fadenmuskulatur vertreten. Gleichzeitig rückt aber auch die Trabekelmuskulatur *o*, *p* in die subendokardiale Schicht vor und spaltet sich hier in zahlreiche kleine Bündel (Fig. 11), die in der Achsenrichtung der Brücke verlaufend einerseits mit den Fasern von *α*, andererseits mit denen von *β* verschmelzen. In der Fig. 11 kann man von den kleinen Muskelbündelchen zwischen *α*, *β* und *o* nicht mit Sicherheit sagen, zu welchem Fasertypus sie gehören; ihre Fasern sind schmäler als die von *α*

und β, färben sich aber nicht so dunkel, wie die von o. Man muß also schließen, daß sie Übergangsformen zwischen der Fadenmuskulatur und der in den Trabekeln vorhandenen Kammermuskulatur sind, daß hier ein Übergang von jener in diese Muskulatur stattfindet.

In den nächsten Schnitten werden scheinbar immer mehr Bündel von β in die Brücke zwischen den beiden Trabekeln hinüber gezogen, wobei die vereinigte Muskulatur sich aus der subendokardialen Schicht nach rechts hin zurückzieht, so daß schließlich im Schnitte 215 in dem linken Trabekeldurchschnitt nichts mehr von β nachzuweisen ist. Dann schnürt sich die Brücke im Zusammenhang mit α wieder von dem linken Trabekel ab und stellt vom Schnitte 225 ab einen stark vorspringenden Fortsatz des rechten Trabekels vor, an dessen knopfartig angeschwollenem linken Ende nicht übergegangene Bündel von α bis zum Schnitte 275 deutlich isoliert von der vereinigten Muskulatur β, o und p zu erkennen sind. Gleichzeitig schiebt sich die zur Fadenmuskulatur gehörige Muskelmasse h in der subendokardialen Schicht des linken Trabekels weiter nach unten und tritt in einen Faden über, der nach einem mit dem rechten in muskulärer Verbindung stehenden, weiter zur Herzspitze hin gelegenen Trabekel hin zieht; in dessen subendokardialer Schicht verbreitet sich dann h, ohne mit der Trabekelmuskulatur in Verbindung zu treten.

Von den weiteren, immer komplizierter sich gestaltenden Verschiebungen der Muskelmassen in der Serie sei erwähnt, daß vom Schnitte 295 ab eine breite Komunikation zwischen dem linken und dem rechten Trabekeldurchschnitte hergestellt ist, so daß die Muskulatur i in direktem Zusammenhange mit o steht; daß ferner der erwähnte lange Fortsatz von o, an dessen Ende die Reste von α liegen, wieder mit dem linken Trabekel in Konnex tritt, wobei die Bündel α in dessen subendokardialer Schicht sich lang ausstrecken und schließlich mit einigen Restbündeln von β verschmelzen. Zieht man weiter in Betracht, daß der obere Ast des abnormen Fadens in den späteren Schnitten der Serie, wie erwähnt, in einen Trabekel übergeht und daß seine Mus-

kelfasern sich in dessen subendokardialer Schicht ausbreiten, so kann man sich vorstellen, daß die schon an und für sich kompliziert gestalteten Schnitte durch die vordere Herzwand mit den zahlreichen ihr anliegenden Trabekeln infolge der an den verschiedensten Stellen vorhandenen subendokardialen Muskelbündel ein schwer verständliches Bild darbieten. Es gelingt aber durch systematisches Verfolgen der einzelnen Muskelportionen in den Serienschnitten zu zeigen, daß sämtliche subendokardial in den Trabekeln gelegenen, vakuolisierten und sarkoplasmareichen Muskelfasern in allerdings oft sehr kompliziertem Zusammenhange mit der im Faden an der vorderen Herzwand anlangenden Muskulatur des inken Schenkels stehen. —

Rekapitulieren wir die am Septum und an der vorderen Herzwand erhobenen mikroskopischen Befunde, so besitzen wir in diesem Falle ein Herz mit abnormem Verlaufe von Teilen des linken Schenkels. In die beiden vom Septum entspringenden Fäden treten Fasern des Atrioventrikularbündels ein, die mit den Fäden zu den Wurzeln der beiden Papillarmuskeln verlaufen und sich hier subendokardial an den Trabekeln weit und höchst kompliziert verbreiten. Bei der Untersuchung dieser Ausbreitungen gelang es, wie im vorigen Falle, einen Übergang von Fasern des linken Schenkels in die Trabekelmuskulatur aufzufinden. —

Bevor ich die Resultate der vorstehenden Untersuchungen zusammenfasse, möchte ich noch kurz Befunde an anderen, hier nicht ausführlich beschriebenen Herzen mit Fadenbildungen erwähnen. Wie einleitend hervorgehoben wurde, habe ich im ganzen 11 Herzen mit abnormen Fäden untersucht. Die fünf restierenden zeigten folgende Verhältnisse:

1. Herz Nr. X, ♂, 34 Jahre. Abnormer Faden, 2 mm unterhalb des unteren Randes des Septum membrana-

ceum abgehend und zur Mitte der rechten Fläche des hinteren Papillarmuskels ziehend. Mikroskopisch: Im Faden sichere Muskulatur des linken Schenkels, die sich am Papillarmuskel subendokardial ausbreitet.

2. Herz Nr. II, ♀, 2 Jahre. Dicht unterhalb des hinteren Randes des Septum membranaceum abgehender und zum oberen Abschnitt des hinteren Papillarmuskels ziehender Faden, der mikroskopisch zweifellos Ventrikelmuskulatur enthält.
3. Herz Nr. XI, ♂, 59 Jahre. Zwei Fäden, die in gleicher Höhe, 3 mm voneinander unter der hinteren Kante des Septum membranaceum abgehen und sich am hinteren Papillarmuskel etwas unterhalb der Spitze inserieren. Mikroskopisch: Beide Fäden sind nicht muskelhaltig.
4. Herz Nr. XXX, ♂, 36 Jahre. Abnormer Faden, der $1^1/_2$ cm unter dem unteren Rande des Septum membranaceum, ziemlich weit vorn abgeht und zur Basis des vorderen Papillarmuskels hinzieht. Mikroskopisch: In den Faden treten Bündel des linken Schenkels ein; außerdem ist die Ventrikelmuskulatur in die Abgangsstelle vorgezogen.
5. Herz Nr. XL, ♂, 3 Tage (40 cm lang). Abnormer Faden, der 6 mm unter dem Ansatzrande der rechten vorderen Aortenklappe abgeht und an der Basis des vorderen Papillarmuskels sich inseriert. Mikroskopisch: Ausschließliches Eintreten von Fasern des linken Schenkels in den Faden.

Die vorstehenden Untersuchungen haben ergeben, daß die sogen. abnormen Sehnenfäden des linken Ventrikels nicht einheitlich zu erklären sind, wie es Tawara auf Grund der makroskopischen Verlaufsrichtung der Fäden behauptet hat. Es sind vielmehr vier verschiedene Arten von Fäden nach ihrer Zusammensetzung zu unterscheiden, die sich in ihrem Verhalten zu den Ausbreitungen des linken Schenkels in zwei Gruppen zusammen-

fassen lassen. Damit scheinen mir alle Möglichkeiten der Fadenzusammensetzungen erschöpft zu sein. Die Gruppen und Arten sind folgende:

A. Fäden, die nichts mit den Ausbreitungen des Atrioventrikularbündels zu tun haben:
   1. Fäden, die überhaupt keine Muskulatur enthalten (wirkliche abnorme Sehnenfäden);
   2. Fäden, die Kammerfasern enthalten (trabekuläre Fäden).

B. Fäden, die abnorm verlaufende Fasern des linken Schenkels enthalten:
   3. Fäden, in die ausschließlich Atrioventrikularfasern eintreten;
   4. Fäden, die außerdem Kammerfasern enthalten.

Allen diesen Fadenkategorien gemeinsam ist die Struktur des bindegewebigen Anteils: dieser steht stets in direktem Zusammenhange mit der subendokardialen Schicht an den Fußpunkten der Fäden und besteht wie diese aus kernarmem Bindegewebe, oft von hyalinem Aussehen, das subendothelial eine breitere oder schmälere elastische Schicht und bisweilen dünne Bündel glatter Muskelfasern enthält.

Es fragt sich nun, ob man für die einzelnen Arten der Fäden eine Regel für die Lage der Fußpunkte aufstellen kann, so daß schon makroskopisch aus der Verlaufsrichtung eines Fadens auf seine Zugehörigkeit zu einer der obigen Kategorien geschlossen werden darf. Soweit mir mein Material in dieser Beziehung eine Verallgemeinerung gestattet, konstatiere ich, daß die Fäden der Gruppe A von einer Partie des Septums abzugehen pflegen, die zwischen dem oberen, noch ungeteilten Abschnitte des linken Schenkels und dem vorderen Mitralsegel liegt und die nach meinen Beobachtungen weder direkt von den Ausbreitungen des linken Schenkels, noch rückläufig von ihnen jemals erreicht wird. Findet man also im linken Ventrikel Fäden, die das Septum hoch oben vor dem vorderen Mitralsegel verlassen, so wird man schon bei makroskopischer Betrachtung mit ziemlicher Sicherheit sagen können, daß in sie vom Septum aus keine Fasern des linken

Schenkels eintreten. Dagegen wird man nicht entscheiden können, ob sie Ventrikelfasern enthalten oder überhaupt nicht muskelhaltig sind. Nach meinen Befunden liegt der andere Fußpunkt dieser Fäden stets am hinteren Papillarmuskel, und zwar an dessen oberer Hälfte, oder in seiner nächsten Umgebung. Die Möglichkeit, daß von hier aus Endausbreitungen des linken Muskels in die Fäden eintreten, wie es Tawara für die beiden Fäden seines zweiten, oben erwähnten Falles annimmt, ist nicht auszuschließen, aber jedenfalls nicht die Regel, da an diesen Stellen sichere Endausbreitungen nur selten vorkommen; ich verfüge nicht über einschlägige Beobachtungen.

Abnorme Fäden, die unterhalb des vorderen Abschnittes des Septum membranaceum oder der rechten vorderen Aortenklappe vom Septum abgehen, scheinen stets Teile des linken Schenkels in sich aufzunehmen, gleichgültig, ob sie zum vorderen oder hinteren Papillarmuskel oder zu Partien der Herzwand ziehen, die zwischen beiden oder in deren Umgebung liegen. Es ist aber auch bei einer derartigen Verlaufsrichtung nicht möglich, makroskopisch zu entscheiden, ob die Fäden nur Fasern des linken Schenkels oder neben solchen auch gewöhnliche Septumfasern enthalten. In dickeren Strängen sind wohl stets beide Faserarten anzutreffen; zuweilen finden sie sich aber auch in ganz dünnen Strangbildungen und, wenn nicht im ganzen Verlaufe, so doch in den Fußpunkten und von hier aus eine Strecke weit in den Faden hinein. Besonders hervorheben möchte ich, daß auch die kürzeren Fäden, die sich so häufig im Ausbreitungsgebiet des linken Schenkels am unteren Septum zwischen benachbarten Trabekeln brückenartig ausspannen, oft neben Fasern des linken Schenkels auch gewöhnliche Ventrikelfasern enthalten, wie das in den Serien des ersten Teils dieser Arbeit mehrfach beobachtet wurde.

Resümierend kann ich also sagen, daß sogen. abnorme Sehnenfäden bei makroskopischer Betrachtung ihrer Verlaufsrichtung mit ziemlicher Sicherheit einer der beiden Hauptgruppen zugeteilt werden können, daß aber erst eine mikroskopische Untersuchung zur Entscheidung führt, welcher der vier Kategorien sie zuzuzählen sind.

Daß sowohl bei den Fäden der ersten Gruppe als bei denen der zweiten die Ventrikelmuskulatur zuweilen, wie ich es beschrieben habe, vom Septum oder von dem Papillarmuskel aus in die Fäden eine Strecke weit hineintritt, um dann aufzuhören, scheint mir darauf hinzudeuten, daß die Fäden, die ja zweifellos in früher Fötalzeit entstandene Bildungen sind, während des Wachstums des Herzens einen Zug auf die Unterlage ihrer Insertionspunkte ausüben. Dafür sprechen auch die Endokardfalten und -abhebungen an den Fußpunkten der Fäden, die nach meinen Beobachtungen häufiger an erwachsenen Herzen vorkommen, als an solchen, die noch im Wachstum begriffen sind. Andererseits kann man sich aber auch vorstellen, daß in Fäden, die ursprünglich Ventrikelmuskelfasern enthielten, diese beim Wachstum des Herzens allmählich schwinden bis auf geringe Reste an den Fußpunkten der Fäden. Für diese Vorstellung möchte ich auf die Befunde an dem zweiten beschriebenen Herzen hinweisen, wo im mittleren Verlaufe der Fäden eine starke Reduktion der Fadenmuskulatur zu konstatieren war. Dagegen ist die Annahme eines Schwundes der Ventrikelmuskulatur in den Fäden durch entzündliche Prozesse namentlich für diejenigen Bildungen zurückzuweisen, in denen sich Ventrikelfasern nur an den Fußpunkten, Teile des linken Schenkels dagegen im ganzen Verlaufe vorfinden, da es bei einer solchen Annahme ganz unverständlich sein würde, daß die Kammerfasern schwinden und die Schenkelfasern bestehen bleiben.

Es soll deshalb aber keineswegs die Möglichkeit eines entzündlichen Schwundes der muskulären Fadenelemente in Abrede gestellt werden; nur für die von mir beobachteten Fälle, bei denen besonders darauf geachtet wurde, daß keine Residuen entzündlicher Prozesse am Endokard oder Myokard vorhanden waren, möchte ich diese Möglichkeit ausschließen. Gerade bei der Aorteninsuffizienz, zu der der von Tawara abgebildete Fall von Fadenbildungen gehört, halte ich es für sehr wahrscheinlich, daß die primär in den Fäden vorhandene Muskulatur durch andauernde Schädigungen und Zerrungen zugrunde gehen kann. Wir finden ja gar nicht so selten, wie auch im Tawaraschen Falle, die Fuß-

punkte der Fäden genau an derselben Stelle, wo das sogen. Insuffizienzzeichen bei der Aorteninsuffizienz zu liegen pflegt. Daß dieselbe Schädigung, die diese chronischen Endokardveränderungen erzeugt, unter Umständen auch die subendokardialen Muskelfasern in Mitleidenschaft zieht, zumal wenn letztere in so exponierter Lage sich befinden, wie das beim Fadenabgang vorn oben vom Septum der Fall ist, erscheint mir leicht verständlich. So würde es mich auch nicht wundern, wenn in dem Falle, den Tawara als Typus für seine einheitliche Fadenerklärung beschrieben hat, eine nachträgliche mikroskopische Untersuchung ergeben würde, daß die allem Anscheine nach hochgradig sklerotischen Fäden, die nach der Lage ihres Abganges vom Septum ursprünglich sicher Fasern des linken Schenkels enthielten, jetzt überhaupt keine Muskelfasern mehr aufweisen.

Zum Schlusse dieses Teiles meiner Untersuchungen möchte ich noch darauf hinweisen, daß die Fäden der zweiten Hauptgruppe sehr geeignete Untersuchungsobjekte darstellen für den Übergang der Fasern des Atrioventrikularbündels in die gewöhnlichen Kammerfasern, einerseits deshalb, weil schon im Verlaufe solcher Fäden derartige Übergänge zu beobachten sind, andererseits, weil man beim Suchen nach Übergängen gleich an der Insertionsstelle des Fadens am Papillarmuskel beginnen kann und dem mühevollen Verfolgen des linken Schenkels am Septum abwärts überhoben ist.

III. TEIL.

Das Verhalten des Atrioventrikularbündels im erkrankten Herzen.

Unsere Kenntnisse über die Pathologie des Atrioventrikularbündels beschränken sich fast ausschließlich auf eine Anzahl von Fällen, bei denen klinisch der Adams-Stokessche Symptomenkomplex oder Herzblock gefunden worden war und anatomisch der Stamm oder der oberste Abschnitt der beiden Schenkel des Bündels Veränderungen aufwies, die für die klinischen Symptome verantwortlich gemacht wurden. Bei näherem Studium der Art dieser Veränderungen ist zu konstatieren, daß das Bündel in der Regel nicht allein erkrankt angetroffen wurde, daß vielmehr eine größere oder kleinere Partie desjenigen Septumabschnittes, in dem das Bündel verläuft, pathologische Veränderungen aufwies. Es handelte sich also in den meisten Fällen nicht um eine spezielle und isolierte Erkrankung des Bündels, sondern um Prozesse, in die das Bündel infolge seiner Lage einbezogen worden war.

So fand sich in dem erst von Luce[1]), später von Fahr[2]) untersuchten Falle eine tumorartige Neubildung, vermutlich ein Gumma (Fahr), die vom Ventrikelseptum ausging und sich bis zu der Stelle heranschob, „an der das Atrioventrikularbündel aus dem Annulus fibrosus auszutreten pflegt". Die Fasern des Bündels waren „infolgedessen von hier an völlig von dem Tumor zerstört, der das Ventrikelseptum in ganzer Breite durchsetzt" hatte. — Analog müssen die Verhältnisse nach den vortrefflichen Abbildungen des Herzens in dem Falle von Robinson[3]) gelegen haben, bei dem eine mikroskopische Untersuchung nicht mehr möglich war. — Ein zweifelloses Gumma des Ventrikelseptums, das oben das Septum membranaceum durchwuchert und dabei das Atrioventrikularbündel an einer Stelle unterbrochen hatte, haben Ashton, Norris und Lavenson[4]) beschrieben. — In gleicher Weise war in dem Falle von Grünbaum (nach einer Notiz von Keith und Flack[10]) die Kontinuität des Bündels zer-

stört. — Keith und Miller[5]) fanden ausgedehnte gummöse Prozesse, in denen der Knoten des Bündels mit der ganzen benachbarten Vorhofsmuskulatur untergegangen war. — Um ein geheiltes Gumma des Atrioventrikularseptums soll es sich in dem Falle von Hanford[6]) gehandelt haben; doch fehlen Angaben über die histologische Untersuchung. — Ebenfalls auf Syphilis führten Vaquez und Esmien[7]) die fibrösen Veränderungen des Bündels in ihrem Falle zurück. — Als „wahrscheinlich syphilitische" bezeichnete Herxheimer[13]) die ausgedehnten Myokard- und Endokardschwielen, die sich in seinem Falle von Adams-Stokesschen Symptomenkomplex schon makroskopisch am oberen Teile des Ventrikelseptums beobachten ließen. — Schließlich lagen in dem ersten Falle von Heineke, Müller und v. Hösslin[12]) ausgedehnte syphilitische Veränderungen des Ventrikelseptums vor, während das Bündel gleichzeitig „hochgradig diffus infiltriert und von kleinen und kleinsten Lymphozytenherden durchsetzt" war.

In weiteren Fällen sind mehr oder weniger verbreitete Schwielenbildungen nicht spezifischer Natur beschrieben worden, in denen Teile des Bündels zugrunde gegangen waren. Zu dieser Kategorie von Fällen ist auch der von Jellick, Cooper und Ophüls[21]) publizierte zu rechnen, bei dem eine frische Thrombose der ernährenden Arterie zu einer anämischen Nekrose der Muskulatur des Septums in der Gegend des Atrioventrikularbündels und einem Untergange des letzteren geführt hatte. In dem einen Falle von Gibson[8]) war das Bündel in fibröse Massen eingelagert, während in einem anderen Falle desselben Autors[18]) das Bindegewebe des Bündels stark vermehrt und die Muskelfasern weit auseinandergedrängt vorgefunden wurden, wobei gleichzeitig zellige Infiltration und Verlust der Streifung der Fasern bestand. — Barr[9]) konstatierte, daß an derjenigen Stelle, wo das Bündel den Annulus fibrosus durchsetzt, dieses mehr als zur Hälfte bindegewebig umgewandelt war, und Keith und Flack[10])*) erwähnten kurz zwei Fälle, in denen

*) An dieser Stelle möchte ich auf die Untersuchungen von Keith und Flack über die normale Anatomie des Atrioventrikularbündels im menschlichen Herzen hinweisen, die in der Einleitung zum ersten Teil dieser Arbeit unberücksichtigt blieben,

das Bündel in weiter Ausdehnung durch Bindegewebe ersetzt war. — In einem Falle von Fahr (l. c.) fand sich da, wo das Bündel sich in die beiden Schenkel zu teilen pflegt, eine Schwiele, die den Anfangsteil des linken Schenkels ersetzt hatte, während der rechte Schenkel zunächst noch unverändert blieb, um „an der Stelle, an welcher er sich anschickt, mit der Ventrikelmuskulatur zu verschmelzen", gleichfalls schwielige Veränderungen zu zeigen. — Schmoll[11]) beschrieb ausgebreitete schwielige Narben, die den obersten Abschnitt des Ventrikelseptums betrafen und sich sowohl in dem Hisschen Bündel als auch direkt unterhalb desselben vorfanden; die Narbenbildung hatte in der ganzen Ausdehnung des Bündels dessen Muskelfasern zur Atrophie gebracht und das Bündel vollständig von dem Kammermuskel abgetrennt. — In dem zweiten Falle von Heineke, Müller und v. Hösslin (l. c.) wurde betont, daß an der Stelle des Hisschen Bündels „ein narbiges Gewebe mit eingestreuten Verkalkungen und Blutaustritten, aber nicht einmal Reste des Atrioventrikularbündels zu finden waren".

Wieder andere Fälle zeigten atheromatöse Veränderungen und Kalkablagerungen in der Gegend, wo das Bündel zu verlaufen pflegt. So fand sich in dem Falle von Stengel[14]) ein atheromatöser Herd an der Basis des vorderen Mitralsegels gegen die Aortenecke hin, der sich auf das Atrioventrikularbündel aus-

---

da mir die betreffende Publikation leider entgangen war. Die Resultate der Autoren, die hauptsächlich makroskopische Präparate hergestellt zu haben scheinen, decken sich im wesentlichen mit denen Tawaras; die Einwände, die ich auf Grund meiner mikroskopischen Untersuchungen über den Verlauf des Bündels und seiner Schenkel gegen Tawaras Beschreibung und Abbildung gemacht habe, gelten daher auch für die Schilderungen von Keith und Flack. Speziell erwähnen will ich, daß ich noch nie eine „subaortic" Muskulatur gefunden habe, die Teile des Stammes oder des linken Schenkels von der Septumoberfläche abdrängte; ferner, daß der Eintritt eines beträchtlich großen Astes der rechten Koronararterie in das Bündel keineswegs ein konstantes Vorkommnis ist; und schließlich, daß mehrere der von den Autoren aufgestellten Unterscheidungsmerkmale zwischen Purkinjeschen und Myokardfasern nicht zutreffen: die Ausbreitungen der Bündelschenkel sind nicht schmaler, sondern normaliter wesentlich breiter als die Myokardfasern, ihre Kerne nicht zahlreicher, sondern spärlicher als die jener; auch ist die Bindegewebsscheide der Purkinjeschen Fasern oft außerordentlich dünn. Keith und Flack rechnen das Atrioventrikularbündel zur „blassen", das Myokard zur „roten" Muskulatur.

dehnte da, wo dieses vom Vorhof zum Ventrikel hinzieht. — Hay und Moore[15]) beschrieben die Umwandlung des „central fibrous body“ in eine atheromatöse Masse; an der Stelle, wo das Bündel diesen durchsetzt, war neben einer fleckweisen akut entzündlichen Infiltration eine teilweise Obliteration des Bündels zu sehen. — Löwenstein[16]) fand am unteren Rande des Septum membranaceum einen doppelt linsengroßen Kalkknoten; über die Beziehungen zwischen diesem und dem Atrioventrikularbündel liegen noch keine mikroskopischen Untersuchungen vor.

Schließlich sind noch einige Fälle beschrieben worden, in denen die Herzen eine mehr oder weniger starke Adipositas zeigten und das interstitielle Gewebe des Bündels Ansammlungen von Fettzellen aufwies, wodurch die eigentlichen Bündelfasern in ihrer Ernährung beeinträchtigt wurden. Hierher gehört der eine Fall von Aschoff[17]), der wohl mit dem von Tawara[22]) erwähnten identisch ist; in dem Herzen konnte „bei allgemeiner Lipomatose des Herzens nur eine sehr starke Auseinanderdrängung der Muskelfasern des Verbindungsbündels durch abnorm entwickeltes Fettgewebe kurz vor seinem Eintritt in das Septum fibrosum und in dem noch geschlossen verlaufenden Abschnitte in der Ventrikelscheidewand“ festgestellt werden. Ferner gehört hierher der Fall von Butler[19]), bei dem das Bündel mit Fett infiltriert war und eine fettige Degeneration zeigte, so daß eine Reduktion seines Kalibers auf $^1/_5$ der normalen Stärke eingetreten war, sowie der dritte Fall von Gibson[23]), bei dem das Bündel von Fettgewebe durchwachsen war. Und schließlich hat Fahr[20]) neuerdings einen analogen Fall publiziert mit hochgradiger Durchwachsung des Herzens mit Fett, das „die Muskulatur des Bündels vielfach ersetzt und verdrängt“ hatte; eine mächtige Fetteinlagerung fand sich am Anfangsteil des rechten Schenkels, und in den oberen Abschnitten des linken Schenkels war gleichfalls in breiter Ausdehnung Fettgewebe an die Stelle der Bündelmuskulatur getreten.

Erwähnt seien endlich noch der andere Fall von Aschoff (l. c.) mit schwerer Sklerose der kleinen Arterien, die den Knoten und das Hauptbündel des Leitungssystems durchziehen, und der Fall von Gerhardt[24]), bei dem ebenfalls neben beträchtlicher

zelliger Infiltration sklerotische Veränderungen an den Bündelgefäßen sich vorfanden; in beiden Fällen waren die Fasern des Bündels intakt. —

In weitaus den meisten der eben kurz zitierten Publikationen ist von den Autoren das Hauptgewicht auf die Beschreibung des klinischen Befundes gelegt und der anatomische Zustand des Bündels nur kurz zur Erklärung der Symptome herangezogen worden; oder die Fälle sind überhaupt nur in wenigen Worten nebenbei erwähnt worden. Dabei ist naturgemäß die pathologisch-anatomische Seite der Fälle zu kurz gekommen, so daß wir nur selten uns ein deutliches Bild von den vorliegenden Veränderungen, namentlich von dem Verhalten der Fasern, des „Parenchyms" des Bündels machen können. Es findet sich ja allerdings, wie erwähnt, bei einzelnen Autoren (Schmoll, Butler) der Hinweis auf eine „Atrophie" der Bündelfasern, doch sind meines Erachtens derartige Angaben selbst dann sehr skeptisch zu betrachten, wenn zum Vergleiche die Verhältnisse an untersuchten normalen Herzen herangezogen worden sind. Wie wir gesehen haben, ist das Kaliber des Atrioventrikularbündels schon normaler Weise ein recht wechselndes und im vorgeschrittenen Alter relativ geringer als bei jugendlichen Individuen. Da es sich bei den Fällen von Adams-Stokesschem Symptomenkomplex aber in der Regel um ältere Leute handelt, muß zum Vergleiche des Zustandes des Atrioventrikularbündels, sofern man auf eine Atrophie der Fasern Gewicht legt, unter allen Umständen das Herz eines ungefähr gleichaltrigen Individuums von gleichem Ernährungszustande untersucht werden. Eine sichere Beurteilung wird wohl auch dann nur bei großer Erfahrung, die durch Untersuchung zahlreicher verschiedenartiger Herzen erlangt ist, möglich sein. Das Gleiche gilt auch von den Angaben über die Vermehrung des Bindegewebes innerhalb des Bündels (Vaquez und Esmien, Gibson, Schmoll), das ja konstant im zunehmenden Alter eine Verstärkung und Verdichtung erfährt, und skeptisch muß man auch der „Durchwachsung mit Fettgewebe" gegenüberstehen, wenn diese nicht, wie in den Fällen von Aschoff-Tawara und Fahr exorbitante Grade annimmt. — Mit meinen bisherigen Erfahrungen, soweit sie sich auf eigene Untersuchungen

und auf die Literatur über das Atrioventrikularbündel stützen, ist die Angabe von Heineke, Müller und v. Hösslin bei ihrem zweiten Falle nicht in Einklang zu bringen: daß das Bündel vom Knoten bis zur Teilungsstelle restlos verschwinden kann, ohne daß „Narben oder andere pathologische Veränderungen in der Ventrikelmuskulatur" sich finden, ist mir noch nicht vorgekommen und auch kaum vorstellbar.

Über das Verhalten der Endausbreitungen bei völliger Kontinuitätstrennung im Hauptbündel findet sich nur eine Angabe bei Keith und Miller, die in ihrem Falle die Purkinjeschen Fäden unverändert, vor allen Dingen nicht degeneriert fanden. Dieser Hinweis leitet uns zu den bisher außerordentlich spärlichen Mitteilungen über pathologische Veränderungen an den Endausbreitungen des Atrioventrikularbündels hinüber. Aschoff (l. c.) war der erste, der die Frage aufwarf, ob entzündliche Veränderungen in den geteilten, rechten und linken, Schenkeln oder in den kleineren Verzweigungen nicht ebenfalls partielle Störungen der Herzaktion produzieren können und ob nicht bei ausgedehnter Zerstörung zahlreicher Äste auch völliges Versagen des Herzens eintreten kann. Er wies darauf hin, daß die Fasern des Leitungssystems an der Hypertrophie des Herzens nicht partizipieren, daß sie daher vielleicht zu klein sind für die vergrößerte Myokardmasse und daß auf dieses Mißverhältnis möglicherweise die Schwäche des hypertrophischen Herzens zurückzuführen ist. Aschoff betonte weiter, daß die sogen. rheumatischen Knötchen die Tendenz haben, sich subendokardial zu entwickeln und infolgedessen die Muskelfasern des Leitungssystems zerstören können; in gleicher Weise könnten endokarditische Prozesse unter Umständen zu partiellen Leitungsunterbrechungen führen. — Das Fehlen einer Faservergrößerung im Leitungssystem bei Hypertrophie des Myokards erwähnt auch Tawara[26]); nach ihm „kann umgekehrt bei starker Atrophie des gewöhnlichen Herzmuskels eine erhebliche Differenz (sc. zwischen Kammer- und Verbindungsfasern) zugunsten der Verbindungsfasern zustande kommen". Beide Befunde fanden durch Keith und Flack (l. c.) eine Bestätigung. Tawara erwähnt ferner, daß „die starke Pigmentierung, welche

in den Kerngegenden der gewöhnlichen menschlichen Herzmuskelfasern so häufig zu finden ist", in den Verbindungsfasern nur in bescheidenem Umfange auftritt, und zählt schließlich verschiedenartige Schädigungen auf, die das Bündel selbst oder seine Ausläufer treffen können, ohne aber über eigene diesbezügliche Untersuchungen zu berichten.

In neuester Zeit hat Saigo[25]) das Verhalten der Purkinjeschen Fasern bei verschiedenen Erkrankungen des Myokards zum Gegenstande seiner Untersuchungen gemacht. In seinem Vortrage bestätigte er zunächst die Angabe Aschoffs von dem subendokardialen Vorkommen der sog. rheumatischen Knötchen, die hier unter den Purkinjeschen Fasern weit stärkere Störungen verursachen als im Myokard. Die Fasern waren nach Saigo in einem Falle „infolge Auseinanderweichens der Fibrillen verbreitert und stark vakuolisiert" und zeigten keine Querstreifung; in einem anderen Falle waren „infolge reichlichen Vorhandenseins der Knötchen im subendokardialen Bindegewebe auch beträchtliche Bündel von Purkinjeschen Fasern zerstört worden"; außerdem konnte eine starke Vakuolenbildung mit körnigem Zerfall der Fibrillen konstatiert werden. Saigo erwähnte ferner Verschmälerung, körnige Degeneration und Vakuolisierung der Verbindungsfasern durch Bindegewebsvermehrung, Fettgewebswucherung und Infiltration mit großen epitheloiden Zellen, weiter Verschmälerung der Purkinjeschen Fasern durch Bindegewebsvermehrung, Blutung, hyaline Thromben und Fettgewebswucherung. Bei andern Erkrankungen zeigten sich nach Saigo an den Fasern „gewisse Unterschiede in der Intensität derselben dem Myokard gegenüber"; so war die Beteiligung der Fasern an der braunen Atrophie gering oder fehlte völlig. In drei Fällen fand Saigo „Störungen des linken Hauptschenkels durch Schwielen, Nekrosen oder körnige Degeneration". Die stärksten Veränderungen fanden sich bei gewissen chronischen Ernährungsstörungen, wie Leukämie, perniziöse Anämie und Diabetes, doch scheinen bei diesen nach den Mitteilungen Saigos keine großen Differenzen zwischen Myokard- und Verbindungsfasern gefunden zu sein. Zusammenfassend bemerkte Saigo, daß „die Veränderungen regressiver Art, die

das Myokard betreffen, wie Vakuolisierung, Zunahme des interstitiellen Fettgewebes, fettige Degeneration, körniger Zerfall, Nekrosen, Schwielenbildung bald mehr, bald weniger das Purkinjesche Fasersystem ergreifen".

In der Diskussion zu dem Vortrage von Saigo haben bereits Fahr und ich Zweifel darüber ausgesprochen, ob es sich bei der Vakuolenbildung, auf die Saigo großes Gewicht zu legen scheint, tatsächlich um etwas Pathologisches handelt; Bilder, wie sie Saigo demonstrierte, habe ich oft an Herzen ohne nennenswerte pathologische Veränderungen gesehen. Auf einige weitere Punkte der Saigoschen Ausführungen werde ich unten noch zurückkommen.

An die offenbar auch von Saigo gefundenen, aber anders gedeuteten, individuellen Unterschiede in der Faserstruktur des Atrioventrikularsystems knüpfen meine eigenen Untersuchungen an pathologisch veränderten Herzen, wie ich am Schlusse des ersten Teiles dieser Arbeit hervorhob, unmittelbar an. Das Material, das meinen Untersuchungen zugrunde liegt, konnte ich mir dank dem liebenswürdigen Entgegenkommen meines hochverehrten Chefs, Herrn Geheimrat Bostroem, aus dem Sektionsmateriale und den dem Institute zu Demonstrations- und Untersuchungszwecken übersandten Präparaten des verflossenen Jahres auswählen; außerdem stellte mir Herr Geheimrat Bostroem verschiedene wertvolle Sammlungspräparate zur Verfügung. Ein Herz, das makroskopische Veränderungen in der Gegend des Bündelstammes aufwies, wurde mir von Herrn Dr. Franz Volhard, Oberarzt am städt. Krankenhause zu Dortmund, übersandt; die Herzen zweier Fälle von Adams-Stokesschen Symptomenkomplex stellte mir Herr Dr. Max Bönniger, Direktor der inneren Abteilung des Gemeindekrankenhauses Pankow, gütigst zur Verfügung; beiden Herren sei auch an dieser Stelle mein herzlichster Dank ausgesprochen. Es sei mir ferner gestattet, hier auch Herrn Professor Hering in Prag meinen Dank abzustatten, der mir zwei Hundeherzen mit experimenteller Leitungsunterbrechung auf meine Bitte hin zusandte.

Bei der Auswahl meines Materials ging ich natürlich von dem Gesichtspunkte aus, möglichst verschiedene Erkrankungen des Endo- und Myokards zur Untersuchung zu bekommen, dabei aber doch von jeder Erkrankung womöglich mehrere Exemplare zu erhalten, um dadurch die Schlußfolgerungen besser stützen zu können. Ich habe infolgedessen im ganzen über 70 mehr oder weniger stark pathologisch veränderte Herzen genau auf den Verlauf des Atrioventrikularbündels einerseits, auf Veränderungen an den Fasern und deren Verhältnis zu Veränderungen des Myokards andererseits hin studiert. Selbstverständlich konnte ich bei diesem Materiale nicht die ganzen Herzen in Serienschnitte zerlegen; ich habe mich vielmehr darauf beschränkt den Knoten und Stamm des Bündels bis zur Teilungsstelle in Serien zu schneiden, und bin bei der Untersuchung des übrigen Herzens in direkter Anlehnung an meine Befunde bei normalen Herzen in der Weise systematisch vorgegangen, daß ich stets Querscheiben aus solchen Partien des Septums und der Herzwandungen herausschnitt, wo ich reichliche subendokardiale Fasern des Atrioventrikularsystems vermuten durfte oder wo schon makroskopisch Veränderungen zu sehen waren. So habe ich in der Regel eine Scheibe aus der oberen Hälfte des Septums, die den Stamm des linken und des rechten Schenkels enthielt, je eine Scheibe aus der Mitte und aus dem unteren Teile des Septums, in denen nur Ausbreitungen des linken Schenkels vorhanden waren, eine Scheibe aus dem „Hilfsschenkel" des rechten vorderen Papillarmuskels und schließlich Scheiben aus den untern Hälften der beiden linken Papillarmuskeln mit den entsprechenden umgebenden Wandpartien untersucht. Es stellte sich im Laufe der Untersuchungen bald heraus, daß die Anfertigung von Fettfärbungen unbedingt notwendig ist zum Studium der Veränderungen an den Bündelfasern; ich habe infolgedessen meist die Scheiben nach Fixierung der ganzen Herzen in Formol mit dem Gefriermikrotom geschnitten. In einigen Fällen habe ich auch den Stamm des Bündels in gleicher Weise behandelt, um auch an dessen Fasern Fettfärbungen vornehmen zu können. Abweichungen

von diesem Untersuchungsschema werden bei den betreffenden Fällen erwähnt werden.

Da ich so in bei weitem den meisten Fällen meines Materials relativ große Abschnitte des Septums und der Herzwandungen genau mikroskopisch durchmustert habe, können meine Untersuchungen auch als Beitrag zu der „Myokarditisfrage“ gelten; es liegt aber nicht in dem Rahmen dieser Arbeit, die Frage nach den entzündlichen oder parenchymatösen Veränderungen des Myokards bei Hypertrophie verschiedenen Ursprungs etc. wieder an der Hand der ausgedehnten Literatur aufzurollen; ich muß mich daher auf kurze Literaturhinweise an den betreffenden Stellen beschränken und meine Fälle der Kasuistik zu der Frage anzureihen begnügen.

Bei der folgenden Beschreibung der einzelnen Befunde habe ich mein Material nach dem üblichen Schema der Lehrbücher in kongenitale Herzfehler, Erkrankungen des Endokards und Erkrankungen des Myokards eingeteilt und zwar bin ich dabei dem makroskopischen Obduktionsbefunde gefolgt. Selbstverständlich finden sich unter den Endokarderkrankungen auch Fälle mit mehr oder weniger großen Myokardveränderungen und umgekehrt. Trotzdem erschien mir diese Einteilung aus Gründen der Übersichtlichkeit zweckmäßig. —

A. Kongenitale Herzfehler.

Über das Verhalten des Atrioventrikularbündels in mißgebildeten Herzen finden sich in der Literatur, soweit sie mir bekannt ist, nur kurze Notizen in der bereits mehrfach erwähnten Arbeit von Keith und Flack. Den Autoren gelang es in 7 von 9 „malformed hearts“ das Bündel mit Messer und Schere zu präparieren. Aus einer Bemerkung am Schlusse ihrer Publikation darf man annehmen, daß es sich dabei wohl um Septumdefekte gehandelt hat.

Septumdefekte.

Diese Form des angeborenen Herzfehlers ist wegen des normalen Verlaufs des Atrioventrikularbündels im Septum membranaceum von besonderem Interesse. Von vorn herein erscheint es

wahrscheinlich, daß bei Defekten, die den „hinteren Teil des vorderen Septums“ (Rokitansky) betreffen, das Bündel hinter dem Defekt den Rest des membranösen Septums durchsetzt und am unteren Rande des Defekts nach vorn verläuft. Diese Vermutung haben meine Untersuchungen bestätigt.

1. **Herz No. V.** ♂ totgeboren. Im Septum direkt unterhalb der hinteren Aortentasche ein halblinsengroßer, ovaler, glattgeränderter Defekt.

Zur mikroskopischen Untersuchung wurde ein den Defekt enthaltender Abschnitt des Septums in Zusammenhang mit dem Anfangsteil der Aorta und dem Ansatzteil des vorderen Mitralsegels herausgeschnitten, in Paraffin eingebettet und in 650 Frontalschnitte, von hinten anfangend, zerlegt.

In der Serie beginnt erst im 201. Schnitte der hinterste Teil des Vorhofabschnittes des Bündels deutlich hervorzutreten. Im Schnitte 255, von dem ab jeder fünfte aufgeklebt und gefärbt wurde, sieht man das Bündel als längliche Masse der nach abwärts zum medialen Trikuspidalsegel ziehenden Vorhofsmuskulatur gegen den Annulus fibrosus zu angelagert und mit ihr in innigem Zusammenhange. Die Verhältnisse liegen hier genau so wie im normal entwickelten Herzen des Neugeborenen; das Bündel zeigt dieselben Struktureigenheiten wie bei diesem. Im Schnitte 320 beginnt die scheinbare Ablösung des Bündels von der Vorhofmuskulatur und der Durchtritt durch den Annulus fibrosus. Bereits im Schnitte 335 ist der Durchtritt beendet; das Bündel liegt nunmehr quer getroffen dicht unter der Ansatzstelle des medialen Trikuspidalsegels. Im Schnitte 355 ist der hintere Rand des Septum membranaceum erreicht; von hier rückt der dreieckige Bündelquerschnitt ganz allmählich nach links über das obere Ende der Ventrikelseptummuskulatur hinweg, bis es im Schnitte 410 die linke Seite erreicht hat und nunmehr den linken Schenkel in die subendokardiale Schicht auszusenden beginnt. Erst im 485. Schnitte fängt der Septumdefekt an, nachdem in den vorhergehenden Präparaten das Septum membranaceum seinen größten Vertikaldurchmesser erlangt hat; das membranöse Septum hatte demnach in diesem Falle einen Sagittaldurchmesser von fast

2 mm. Das Atrioventrikularbündel liegt vom Schnitte 485 ab subendokardial an der Stelle des Septum musculare ventriculorum, die die untere Begrenzung des Septumdefektes bildet, und reitet, nachdem die Ventrikelmuskulatur rechts von ihm sich nach unten zurückgezogen hat und die Abgabe des rechten Schenkels erfolgt ist, mit kurzem rechten und längerem linken Schenkel auf dem oberen Ende der Kammerscheidewandmuskulatur, wie das die Figur 1, Tafel VIII (Schnitt 510) zeigt. Das mikroskopische Bild ändert sich in den folgenden Schnitten nur insofern, als die beiden Schenkel, der linke subendokardial, der rechte unter allmählichem Einsenken in ein Interstitium der Ventrikelmuskulatur, weiter nach abwärts rücken, bis sie sich im Schnitte 540 oben voneinander trennen. Der Septumdefekt ist bis zum vorderen Ende der Serie vorhanden.

Von den späteren Schnitten der Serie ist nur noch zu erwähnen, daß sich zwischen den Fasern des subendokardial weit nach abwärts reichenden linken Schenkels an verschiedenen Stellen Blutaustritte nachweisen lassen. Diese Blutungen, die den oft schon makroskopisch sichtbaren subendokardialen Ekchymosen an der linken Septumfläche entsprechen, drängen die Fasern des linken Schenkels weit auseinander, ohne in diesem Falle eine Strukturveränderung der Fasern herbeigeführt zu haben. Auf die Bedeutung der Blutungen komme ich weiter unten noch zurück.

2. Herz No. XXXI. Das Präparat, aus der Sammlung des Institutes, stammte von einem ebenfalls totgeborenen Kinde und zeigte genau wie der erste Fall einen Septumdefekt unterhalb der hinteren Aortentasche.

Die mikroskopische Untersuchung wurde in der gleichen Weise wie im vorigen Falle vorgenommen und hatte dasselbe Ergebnis. Die Serie besteht aus 500 Schnitten. Bereits vom 50. Schnitte ab ist der Knoten des Bündels deutlich nachzuweisen; im 85. Schnitte beginnt der Durchtritt durch den Annulus fibrosus. Nach demselben hält sich das Bündel als langgestreckter Faserzug lange rechts, dem obersten Abschnitt der Ventrikelseptummuskulatur angeschmiegt, während zwischen ihm und der rechten

Septumfläche lockere Fasern der Vorhofseptummuskulatur abwärts in das mediale Trikuspidalsegel einstrahlen. Das Septum membranaceum beginnt erst im Schnitte 245; hier liegt das Bündel in dreieckiger Gestalt direkt in der Mitte über dem Septum musculare und sendet nach rechts den kurz, aber dick getroffenen rechten, nach links den bis ans untere Schnittende zu verfolgenden linken Schenkel aus. Im Schnitte 430 ist der vordere Rand des Septum membranaceum erreicht, das demnach in diesem Falle sich in sagittaler Richtung um über $^3/_4$ mm weiter ausdehnt als im ersten. Bei dem hinteren Beginn des Defekts findet sich das Bündel als schmale halbmondförmige Masse in der subendokardialen Schicht des den abgerundeten unteren Defektrand bildenden Septum musculare ventriculorum. In den letzten Schnitten der Serie haben sich die beiden Schenkel oben voneinander getrennt und ihre oberen Enden sind nach abwärts verschoben.

Auch in diesem Falle gelangt also das Atrioventrikularbündel von der Vorhofmuskulatur hinter dem Septumdefekt zum oberen Rande der muskulären Kammerscheidewand.

3. Herz No. LXVII. Dieser Fall betraf ein $1^1/_2$ jähriges Mädchen, das auswärts unter der klinischen Diagnose: Morbus coeruleus. Pulmonalstenose?, gestorben war und obduziert wurde. Das dem Institute übersandte Herz zeigte vollkommene Atresie des Pulmonalostiums und Ursprung der Aorta aus beiden Ventrikeln bei Bestehen eines relativ großen Defektes im hinteren Teile des vorderen Septums. Der Fall wird in der Dissertation von Sudhoff ausführlich publiziert werden.

Da von diesem Herzen die ganze Gegend des verschlossenen Pulmonalostiums mikroskopisch untersucht werden sollte, wurde zum Nachweise des Verlaufes des Atrioventrikularbündels möglichst schonend ein längliches Stück aus dem Herzen herausgeschnitten, das einen Teil des Septum musculare ventriculorum, das ganze am hinteren Rande des Defektes vorhandene Septum membranaceum, die Aortenecke des vorderen Mitralsegels, je

einen Teil der hinteren und rechten Aortenklappe und den hinteren unteren Abschnitt des Vorhofseptums mit dessen Übergang in das mediale Trikuspidalsegel umfaßte. Dieses Stück wurde wiederum nach Einbettung in Paraffin in frontaler Richtung von hinten beginnend in Serienschnitte (400) zerlegt.

Im 110. Schnitte der Serie ist das Atrioventrikularbündel zuerst deutlich nachweisbar und zwar als einige gegen den Annulus fibrosus etwas vorgeschobene Muskelportionen, die im Zusammenhange mit den nach abwärts zum medialen Trikuspidalsegel hinziehenden Fasern des Vorhofseptums stehen. Die einzelnen Portionen schließen sich in den folgenden Schnitten mehr und mehr zusammen, und das Bündel rückt quergetroffen in den Annulus fibrosus hinein in ganz der gleichen Weise, wie wir es in Frontalserien normaler Herzen kennen gelernt haben. Im Schnitte 210 liegt es auf der rechten Seite, aber völlig isoliert von den Vorhofsfasern, rings von Bindegewebe umgeben, über dem oberen Ende der Ventrikelseptummuskulatur. Auf der rechten Seite bleibt das Bündel auch zunächst noch im Septum membranaceum, das im Schnitte 220 beginnt und sich schnell in vertikaler Richtung vergrößert. Erst vom Schnitte 280 ab zieht der ungefähr eiförmige Bündeldurchschnitt über die Ventrikelseptummuskulatur hinweg nach links hinüber, bis er im Schnitte 330 dem obersten Teile der muskulären Kammerscheidewand links dicht angelagert erscheint. Im Schnitte 340 ist der vordere Rand des Septum membranaceum erreicht: der Defekt beginnt. Während dieser sich schnell vergrößert, bleibt das Bündel, seine Durchschnittsform mehrfach ändernd, in der subendokardialen Schicht des den unteren Defektrand begrenzenden oberen Endes des Septum musculare (Fig. 2, Taf. VIII). Im Schnitte 360 ragt das Bündel nach oben über die Septummuskulatur hinaus und sein oberes Ende biegt nach rechts hin um, so daß der Durchschnitt eine Hakenform besitzt. Der nach rechts umgebogene Teil verlängert sich in den nächsten Schnitten, bis schließlich der linke und der rechte Abschnitt ungefähr gleich lang sind und das Bündel auf dem oberen Ende des muskulären Kammerseptums subendokardial unter dem Defekt „reitet“ (Schnitt 390).

Aus der Serie geht hervor, daß der Verlauf des Atrioventrikularbündels in diesem Falle völlig dem in den beiden ersten entspricht. An den Fasern des linken Schenkels, die unten links subendokardial in den Schnitten nachzuweisen sind, erkennt man keinerlei Veränderungen.

Fötale Endokarditis.

4. Herz No. LXXXIX. Das Herz stammt von dem Falle, den ich auf der 11. Tagung der Deutschen Pathologischen Gesellschaft zu Dresden als angeborene Stenose des Aortenostiums ohne Septumdefekt und ohne Veränderungen am übrigen Klappenapparate demonstriert und als Beispiel einer echten fötalen Endokarditis bezeichnet habe[27]).

Das Herz war nach der Fixierung in einer den gewöhnlichen Sektionsschnitten ungefähr entsprechenden Weise aufgeschnitten worden. Zum Studium des Atrioventrikularbündels entfernte ich den „Zipfel" des kleinen linken Ventrikels mit dem linken Herzohr, sowie die Seitenwände des großen rechten Ventrikels und beider Vorhöfe mit dem größten Teil der Pulmonalarterie, so daß das zur mikroskopischen Untersuchung dienende Präparat das ganze Herzseptum, den Anfangsteil der aufgeschnittenen Aorta mit dem stenosierten Ostium, die Hinterwand und einen Teil der Vorderwand des linken Ventrikels enthielt. Der Block wurde in Paraffin eingebettet und senkrecht zur Längsachse des Septums in Serien geschnitten; auf diese Weise mußte die Aorta ungefähr quer getroffen werden (cf. die Abbildung 1 in meinem Dresdener Vortrage). — Da mir privatim von autoritativer Seite Zweifel über die Erklärung dieses Falles als Folge einer fötalen Endokarditis ausgesprochen wurden, gebe ich die Beschreibung der mikroskopischen Befunde etwas ausführlicher wieder.

Von der Serie, die aus 1400 Schnitten besteht, wurde zunächst vom ersten ab jeder 50. Schnitt zur Probe aufgeklebt und gefärbt. Dann wurde vom 550. ab bis zum 950. jeder 5., von da ab bis zum 1400. jeder 10. Schnitt aufgeklebt und nach van Gieson gefärbt. Weitere 20 Schnitte aus verschiedenen Gegenden der Serie wurden auf elastische Fasern mit gleichzeitiger

Eisenreaktion und weitere 10 Schnitte mit Hämalaun oder Hämatoxylin-Eosin tingiert.

In den ersten Probeschnitten ist nur das Vorhofseptum mit dem Foramen ovale und den angrenzenden Teilen der Vorder- und Hinterwand der Vorhöfe getroffen. Im Schnitte 351 ist das untere Ende des Foramen ovale erreicht und tritt zuerst die quergetroffene Wand des Anfangsteils der Aorta auf. An der letzteren ist hier ebenso wie in den folgenden Schnitten keine Veränderung zu sehen; in der Adventitia finden sich einige Nervenbündel; reichlichere und größere mit eingestreuten Ganglienzellen verlaufen in der Hinterwand des rechten Vorhofs, nahe dem hinteren Septumrande. Der Schnitt 501 zeigt an der Innenfläche des Aortenquerschnittes an zwei Stellen, die durch eine Partie normaler Wandbreite von einander getrennt sind, sanfte Vorbuckelungen der Wandung, während gleichzeitig die letztere hier auch nach außen leicht ausgebuchtet erscheint. An diesen beiden Stellen sind die Muskelfasern der Aortenwand durch ziemlich derbes Bindegewebe auseinander gedrängt. Wie die folgenden Schnitte beweisen, entspricht die eine zirkumskript verdickte Partie der Wandung dem oberen Ende des „leistenartigen Vorsprungs", der nach dem makroskopischen Befunde die miteinander verschmolzenen Ränder der hinteren und rechten vorderen Aortenklappe darstellt, und die andere dem obersten Teile der Klappenkommissur zwischen hinterer und linker Aortenklappe. Damit sind wir also in der Serie in denjenigen Teil der Aorta vorgedrungen, der sich normaliter aus den drei Sinus Valsalvae zusammensetzt; diese bilden hier aber einen gemeinsamen Raum, der nach unten zu durch die diaphragmaartige Stenose abgeschlossen wird.

Vom Schnitte 590 ab findet sich nun zwischen den beiden Vorsprüngen nahe dem hinteren derselben eine weitere flache Vorwölbung der Innenfläche, der eine zirkumskripte Wandverdickung wiederum entspricht. Diese erweist sich aber in den folgenden Schnitten als durchaus anderer Natur wie die beiden ersten. Zwar wird sie zuerst ebenfalls durch eine Vermehrung des Bindegewebes und eine Auseinanderdrängung der Mediafasern bedingt, doch ist das Bindegewebe von vornherein nicht derb und

kernarm, wie bei den beiden anderen Vorsprüngen, vielmehr locker und reichlich vaskularisiert; außerdem beschränkt sich die Bindegewebsentwicklung auf die oberflächlichen Schichten der Media und die Intima. Schon vom Schnitte 605 ab zeigt es sich mit zweiffelloser Sicherheit, daß hier eine herdförmige Erkrankung der Aortenwand vorliegt; das geht einmal daraus hervor, daß nunmehr die Mediafasern nicht mehr durch zwischen den einzelnen Elementen liegendes Bindegewebe auseinandergedrängt werden, sondern eine schnell größer werdende Bindegewebsmasse die oberflächliche Schicht gegen die Intima hindrängt, während sie selbst frei von Muskelfasern ist, und ferner, daß innerhalb des bindegewebigen Herdes, der also zwischen der oberflächlichen Schicht und der Hauptmasse der Media gelagert ist, amorphe Krümel und Schollen in Gruppen zusammenliegend, auftreten, die sich mit Hämalaun intensiv dunkelblau färben, also sicher als Kalkeinlagerungen zu zu deuten sind. Der Herd ist bis zum Schnitte 685 in ungefähr gleichbleibender Größe vorhanden; dann nimmt die Vorwölbung an der Innenfläche ab, der Kalk schwindet. und im Schnitte 700 ist nichts mehr von der Erkrankung nachzuweisen. In der Figur 3 auf Tafel VIII, die dem Schnitte 685 entspricht und zur allgemeinen Orientierung über die Lage des Herdes dienen soll, ist der letztere mit × markiert. Die Figur 5 auf Tafel X zeigt die erkrankte Wandpartie der Aorta bei stärkerer Vergrößerung; man sieht, wie an beiden Seiten der gegen das Lumen vorgewölbten Stelle die Schichten der Media auseinanderweichen, um zwischen sich den bindegewebigen Herd mit den Kalkeinlagerungen zu fassen. Dabei ziehen aber die oberflächlichen Fasern der Media nicht über den ganzen Herd hinweg; sie fehlen vielmehr auf der Höhe der Vorwölbung, wo der Herd direkt bis in die leicht bindegewebig verdickte Intima hineinreicht. Die äußeren Mediaschichten sind von ziemlich derbem Bindegewebe durchwachsen, die Adventitia zeigt keine Veränderungen. — Bei noch stärkerer Vergrößerung sieht man, daß der ganze Herd, der im Zentrum aus viel derberem Bindegewebe besteht als an der Peripherie, von reichlichen Blutkapillaren durchzogen wird, die z. T. ganz auffallend reichliche Leukozyten aufweisen und die von der Adventitia aus in den

Herd eintreten; daß ferner zwischen den Kalkkonkrementen Rundzellen in wechselnder Anzahl, vereinzelt auch Riesenzellen vom Typus der Fremdkörperriesenzellen und stellenweise Gruppen freier roter Blutkörperchen liegen, und daß schließlich der Herd, wie entsprechend gefärbte Präparate zeigen, außerordentlich zahlreiche feine elastische Fasern besitzt, die teils ein dichtes Gewirr bilden, teils aus der Peripherie radiär dem Zentrum zustreben.

Die Kalkmassen geben ziemlich intensive Eisenreaktion; sie rücken in den letzten Schnitten, in denen sie noch vorhanden sind, allmählich vom Zentrum des Herdes an die hier stärker vorgebuckelte Oberfläche, um dann zu verschwinden. Vom Schnitte 685 ab wiederholen sich die Bilder beim ersten Auftreten des Herdes in umgekehrter Reihenfolge.

Während des Auftretens und Wiederverschwindens des Herdes in der Serie haben sich die Verhältnisse an der übrigen Aorta insofern geändert, als nunmehr die einander zugekehrten freien Ränder der hinteren und der linken vorderen Aortenklappe im Schnitte teilweise getroffen sind und außerdem das Ostium der rechten Koronararterie erreicht ist. Die Klappenteile, die zum Rande der schlitzförmig stenosierten Öffnung des Diaphragma gehören, sind im ganzen stark verdickt und bestehen aus einem Grundstock derben kernarmen Bindegewebes, der von lockereren und ziemlich kernreichen fibrösen Massen umschlossen wird; von einer Schichtung, wie ich sie bei der normalen Klappe beschrieben habe [28]), ist keine Spur vorhanden; die Klappenelastika findet sich nur in der Nachbarschaft der Kommissur, im übrigen fehlen überhaupt elastische Elemente. — Die Kommunikation zwischen Aorta und dem Durchschnitt durch die rechte Koronarterie, ist im Schnitte 700 zuerst hergestellt. Vom Schnitte 670 ab ist das vordere, vom Schnitte 695 ab auch das hintere Mitralsegel und das vordere Trikuspidalsegel getroffen.

Das erste Auftreten des Atrioventrikularbündels findet sich im Schnitte 735 der Serie. Es liegt hier, schon bei schwacher Vergrößerung durch seine blassere Färbung und seinen größeren Kerngehalt kenntlich, als länglichovale Masse noch innerhalb der Kontur der Vorhofseptummuskulatur, rechts, hinten

und vorn mit dieser zusammenhängend, links vom Annulus fibrosus begrenzt. In den folgenden Schnitten zeigt sich der Verlauf des Bündels bis zur Teilungstelle in genau der gleichen Weise, wie in Querschnittsserien durch normale Herzen. So sehen wir in der Figur 4 (Tafel VIII), wie das Bündel nach vorn und links zungenartig gegen den annulus fibrosus vorgeschoben ist, und in Figur 5 (Schnitt 780), wie es, noch immer im Zusammenhange mit der Vorhofseptummuskulatur, in das Septum membranaceum von hinten her eindringt. Im Schnitte 790 ist der vordere Teil des Bündels vom hinteren abgetrennt, und im Schnitte 795 werden beide durch die von hinten vorrückende Muskulatur des Ventrikelseptums voneinander geschieden. Im Schnitte 835 (Figur 6) ist die Teilungsstelle und mit ihr der unterste Abschnitt des Septum membranaceum erreicht.

Während so die Serie einen durchaus normalen Verlauf des Atrioventrikularbündelstammes zeigt, sind im übrigen Herzen schwere Veränderungen zu Tage getreten. War schon in den Schnitten durch die Vorhöfe das Endokard des linken Atriums namentlich am Septum entschieden fibrös verdickt, so ist in den Schnitten, die den Stamm des Atrioventrikularbündels getroffen haben, das Lumen des linken Ventrikels überall von einer dicken Lage derben fibrösen Gewebes begrenzt und das normaliter dünne Septum membranaceum in eine dicke fibröse Membran verwandelt. Die letztere zeigt nur äußerst feine wirr verlaufende elastische Fasern, die fibröse Auskleidung des Ventrikels, die namentlich auch an der Hinterwand deutlich hervortritt, setzt sich dagegen aus reichlichen relativ groben, parallel zur Oberfläche verlaufenden elastischen Elementen innerhalb des ziemlich kernreichen kollagenen Bindegewebes zusammen, und zwischen den längsgetroffenen elastischen Fasern sind hier auch reichliche Querschnitte zu finden. Vom Schnitte 825 ab treten nun etwas hinter dem hier noch ungeteilten Bündel an der Grenze zwischen der fibrösen Schicht und der Ventrikelseptummuskulatur erst kleine amorphe Einlagerungen auf, die sich durch Hämalaun- und Eisenreaktion als kalkhaltig erweisen, sich in sagittaler Richtung hintereinander reihen und weiter hinten auch zwischen der Hauptmasse des

Septummyokards und einigen gegen das Endokard vorgeschobenen Myokardbündelchen in einem verbreiterten Interstitium liegen. In den nächsten Schnitten nehmen die Kalkeinlagerungen schnell an Größe und Masse zu, doch beschränken sie sich vorläufig auf die in der Figur 6 mit × bezeichneten Stelle des Ventrikelseptums.

Es ergibt sich nun zunächst die Frage, ob die bindegewebig verdickte Schicht an der Innenfläche des linken Ventrikels, die auch makroskopisch deutlich zu sehen war (l. c. S. 226), zum Endokard oder zur subendokardialen Schicht zu rechnen ist oder ob sich an ihrem Aufbau auch die oberflächlichen Lagen des Myokards nach Zugrundegehen der Muskelfasern beteiligt haben. Darüber gibt uns das Verhalten des linken Schenkels des Atrioventrikularbündels meines Erachtens einen vollkommen sicheren Aufschluß. Nachdem im Schnitte 845 das Septum membranaceum dadurch aus der Serie verschwunden ist, daß die Muskulatur des vorderen Septumabschnittes sich mit der des hinteren vereinigt hat, bleibt der linke Schenkel zunächst an derjenigen Stelle, die seinem Platze bei der Teilung des Bündels im Schnitte 835 (Fig 6) entspricht; sein kurzovaler Querschnitt liegt dabei in einer muldenartigen Delle der Ventrikelseptummuskulatur, umgeben von Bindegewebe und getrennt von der Septumoberfläche durch die breite fibröse Schicht. Der Querschnitt zeigt einen durchaus der Norm entsprechenden Bau: die einzelnen zu Bündelchen vereinigten Fasern werden getrennt durch lockeres Bindegewebe mit Blut- und Lymphkapillaren. Unter ganz allmählicher Streckung des Querschnittes in sagittaler Richtung zu einer länglichen Spindelform rückt der Schenkel etwas nach vorn, wobei sich die Delle der Ventrikelseptummuskulatur langsam abflacht, bis er schließlich im Schnitte 950 (Figur 7) dem muskulären Ventrikelseptum links vorgelagert erscheint. In der Figur 7 sieht man hinter dem hinteren Ende des Schenkeldurchschnittes wiederum die kleinen Kalkherde (×) aufgereiht, die in jedem Schnitte der Serie bis dahin in wechselnder Größe und Menge vorhanden sind; außer diesen treten im Verlaufe der Serie hin und wieder auch an anderen Stellen analoge Herde auf, wie das aus den Figuren 8, 9 und 10 ersichtlich ist. — Im Schnitte 950 ist das untere Ende des Aorten-

ostiums fast erreicht; die jeweils in den Schnitten getroffenen Teile der diaphragmaartigen Membran zeigen stets dieselbe histologische Struktur, wie die oben beschriebenen freien Ränder der linken und hinteren Aortenklappe; stellenweise sind sie deutlich vaskularisiert.

Beim weiteren Verfolgen der Serie finden wir, daß der linke Schenkel sich genau so verhält, wie im normalen Herzen: nachdem der langgestreckte Querschnitt sich in einzelne Fasergrüppchen gesondert hat, macht sich allmählich eine fächerartige Ausbreitung bemerkbar, indem zuerst die vorderen Grüppchen weiter nach vorn abrücken, später auch die hinteren weiter nach hinten gelangen; auf einzelnen Schnitten kann man eine deutliche Teilung in drei divergierende Äste, einen vorderen, einen mittleren und einen hinteren wahrnehmen, doch findet wiederholt ein Faseraustausch zwischen den Ästen statt, so daß sich auf anderen Schnitten die Einteilung verwischt. So sehen wir in der Figur 8 (Schnitt 1170) den vorderen Ast am vorderen Rande des Septums deutlich isoliert, während der mittlere und der hintere eine zusammenhängende Fasergruppe bilden. In diesem Schnitte sind wieder an verschiedenen Stellen Kalkherde zu sehen; die fibröse Innenschicht hat an Mächtigkeit noch zugenommen und kleidet auch die plumpen Trabekelbildungen an der Hinterwand des linken Ventrikels aus. Kalkherde treten in dieser Höhe des Herzens auch zwischen den Fasern des linken Schenkels und der Ventrikelseptummuskulatur auf in dem hier derben Bindegewebe; diese Herde haben oft deutlich streifiges Aussehen, wie erstarrte inkrustierte Fasern. — In den folgenden Schnitten (Figur 9, Schnitt 1220) greift der vordere Ast des linken Schenkels unter starker Streckung auf die Vorderwand des linken Ventrikels über und ist hier, in gleicher Weise wie am Septum dessen Muskulatur, der Wandmuskulatur, vorgelagert, die die in meinem Vortrage erwähnte eigenartige Struktur besitzt (l. c. S. 227). Der mittlere Ast bildet ein kleines Bündelchen, während der hintere sich Faserzügen, die vom hintern Abschnitt des Septums vorgeschoben sind, nähert. — In den letzten 150 Schnitten der Serie wird das Lumen des linken Ventrikels immer enger, entsprechend der An-

näherung an seine Spitze; gleichzeitig wird die fibröse Innenschicht und der linke Schenkel schräg getroffen, so daß beide breiter erscheinen. Der mittlere Ast des Schenkels streckt sich und gewinnt schließlich auch eine Lage an der Vorderwand, der hintere Ast geht auf die Hinterwand über (Figur 10, Schnitt 1280), die oben wie im normalen Herzen völlig frei von Ausbreitungen des linken Schenkels geblieben ist. Schließlich sondern sich wieder die Äste in einzelne Fasergruppen, die isoliert voneinander sich ausbreiten, so daß schließlich die ganze Innenfläche des linken Ventrikels sozusagen mit Endausbreitungen des Schenkels versorgt ist. — In der ganzen Serie entspricht auch der Verlauf des rechten Schenkels durchaus der Norm. —

Aus dem Verhalten des linken Schenkels läßt sich entnehmen, daß die breite fibröse Schicht, die den linken Ventrikel überall auskleidet, jedenfalls ihren Ursprung von Elementen der Wandung genommen haben muß, die endokardialwärts von dem Stamm und den Ausbreitungen des linken Schenkels normalerweise gelagert sind. Denn hätte sich die ganze subendokardiale Schicht an dem Prozesse beteiligt, so müßten wir die Fasern des Schenkels mitten in der fribösen Schicht antreffen, und wäre diese gar vom Myokard ausgegangen, so würden die Schenkelfasern durch sie gegen das Lumen abgedrängt worden sein. Es fragt sich aber, ob die Schicht rein endokardialen Ursprungs ist oder ob sich die äußeren Lagen der subendokardialen Schicht ebenfalls verdickt haben. Ich habe in dieser Arbeit stets als Grenze zwischen Endokard und subendokardialer Schicht die Elastica aufgefaßt, diese aber noch zum Endokard gerechnet. Bei dieser Einteilung findet sich in der innersten Lage der subendokardialen Schicht glatte Muskulatur, die am Septum oben meist die größte Ausdehnung besitzt. Durchmustert man nun die fibröse Innenschicht des vorliegenden Herzens in verschieden gefärbten Präparaten, so läßt sich feststellen, daß an vielen Stellen, namentlich am Septum, in der Schicht ohne weiteres sich zwei ziemlich gleich breite Lagen unterscheiden lassen: eine innere rein bindegewebige mit reichlichen elastischen Fasern und eine äußere, in der zwischen Bindegewebe überall glatte Muskelfasern nach-

zuweisen sind; beide Lagen gehen meist allmählich in einander über, sind aber außer durch das Überwiegen der elastischen Fasern in der einen, der glatten Muskelfasern in der andern noch dadurch auseinander zu halten, daß das Bindegewebe der inneren Lage außerordentlich kernarm ist, vielfach weite Spalträume mit homogen geronnenem Inhalt aufweist und kernlose kompakte Flecken enthält, während es in der äußeren kernreicher ist und stellenweise von weiten, prall gefüllten Kapillaren durchzogen wird. Aus diesen Verhältnissen darf man wohl schließen, daß die den Ventrikel auskleidende fibröse Schicht aus dem Gewebe des Endokards und dem der inneren Lage der subendokardialen Schicht hervorgegangen ist. Die äußeren Lagen der subendokardialen Schicht, die die Fasern des linken Schenkels beherbergen, haben sich nicht an der Wucherung beteiligt, doch ist ihr Bindegewebe im ganzen kompakter, als im normalen Herzen des Neugeborenen und weist am Septum reichliche, an der Vorder- und Hinterwand viel spärlichere verkalkte Herdchen auf, die sich vereinzelt auch in verbreiterten Interstitien des Septummyokards vorfinden. Stellenweise sehen, wie erwähnt, diese Herde wie verkalkte Fasern aus, meist bestehen sie aber aus rundlichen oder ovalen Schollen und kleinsten Krümelchen, genau so wie die Kalkablagerungen in der Aorta.

Sucht man in der Pathologie des erwachsenen Herzens nach Veränderungen, die mit den hier beschriebenen zu vergleichen sind, so findet man solche unter den Herzen mit chronisch sklerosierenden Prozessen, die entweder als Folge akuter Entzündungen oder als Effekt andauernder mechanischer Läsionen aufzufassen sind, stets aber zu den produktiven Entzündungen gezählt werden. Zwar sind die Veränderungen im erwachsenen Herzen wohl nie von derartiger Ausdehnung, in der Regel vielmehr zirkumskript und weniger hochgradig, im einzelnen entsprechen sie aber, worauf ich unten bei der Besprechung solcher noch wiederholt hinweisen werde, durchaus den Befunden an dem beschriebenen Herzen. Ich stehe daher nicht an, für die Genese der hochgradigen Veränderungen in diesem Falle eine fötale Endokarditis verantwortlich zu machen. Welcher

Art diese gewesen ist, läßt sich nicht mehr entscheiden; mechanische Momente sind auszuschließen; am wahrscheinlichsten erscheint mir trotz des negativen Spirochätenbefundes Syphilis als ätiologisches Moment. —

In diesem Falle ist der Verlauf des Atrioventrikularbündels und seiner Äste ebenso wie in den übrigen von mir beschriebenen Fällen von kongenitalem Herzfehler demnach als durchaus normal zu bezeichnen. Von Interesse würde es sein, schwerere Entwicklungsanomalien des Herzens, namentlich Störungen in der Bildung des Vorhofseptums, auf den Verlauf des Bündels mikroskopisch zu untersuchen; solche standen mir bisher nicht zur Verfügung.

B. Erkrankungen des Endokards, der subendokardialen Schicht und des Klappenapparates.

Subendokardiale Blutungen.

Bei der Beschreibung des ersten Falles von Septumdefekt erwähnte ich schon, daß sich zwischen den Fasern des linken Schenkels am Septum Blutaustritte nachweisen ließen und daß diese den gar nicht selten vorkommenden subendokardialen Ekchymosen zuzurechnen wären. Derartige Blutungen fanden sich auch in dem im ersten Teile dieser Arbeit als Herz eines Neugeborenen von 50 cm Länge beschriebenen Falle (S. 69), so daß ich dort nur den Verlauf des Bündels, der nicht von der Norm abwich, verwerten konnte und auf die hier zu skizzierende pathologischen Veränderungen hinwies.

5. Herz No. XLIII. Männliches neugeborenes Kind, das eine Stunde atmete. Makroskopisch am Herzen nichts Besonderes.

Bei der Beschreibung des Auftretens des Bündels in der Serie erwähnte ich, daß sich im Schnitte 460 von dem Stamme aus ein schmaler Fortsatz nach vorn in die subendokardiale Schicht der linken Septumfläche vorschiebt. Dieser Fortsatz, der sich als linker Schenkel erweist, liegt vom Schnitte 480 ab, vom Vorhofsabschnitt durch die zwischentretende Ventrikelseptummuskulatur getrennt, in einer erst flachen, dann etwas tieferen Einsenkung

der letzteren als länglich spindelförmiger Durchschnitt, umgeben von lockerem Bindegewebe. Bereits im Schnitte 470 treten zwischen ihm und der linken Oberfläche der Kammerseptummuskulatur frei in dem lockeren Bindegewebe liegende rote Blutkörperchen auf, die in den folgenden Schnitten schnell an Masse zunehmen, so daß der Schenkeldurchschnitt im Schnitte 490 in ganzer Breite von dem Septummyokard gegen das Endokard zu abgedrängt erscheint. Zwischen den äußerst dicht liegenden roten sind vereinzelte weiße Blutkörperchen nachzuweisen; die Fasern der lockeren Bindegewebsscheide des Schenkels werden fast überall von dem Blutextravasat vollkommen verdeckt. Im Schnitte 530 erstreckt sich die Blutung auch zwischen die Faserbündelchen und isolierten Fasern des linken Schenkels, so daß diese auseinandergedrängt und rings von roten Blutkörperchen umgeben werden. Der Schenkeldurchschnitt wird in den folgenden Schnitten der Serie in sagittaler Richtung immer länger, während sich gleichzeitig die Delle der Septummuskulatur abflacht. Im Schnitte 570 ist die Blutung noch in der ganzen Ausdehnung des Schenkeldurchschnittes vorhanden; von da ab zieht sich das Extravasat allmählich nach hinten zurück, so daß es sich im 630. Schnitte auf den hinteren Abschnitt des Schenkeldurchschnittes beschränkt, der im übrigen normale Verhältnisse zeigt. Das untere Ende der Blutung ist im Schnitte 690 erreicht.

Während nun an der ganzen linken Septumfläche nur diese Blutung, die in das lockere Gewebe des obersten Abschnittes vom linken Schenkel erfolgt ist und sich in vertikaler Richtung etwas über 3 mm, in sagittaler Richtung nicht über den Schenkelquerschnitt ausdehnt, nachzuweisen ist, finden sich am rechten Schenkel während seines intermuskulären Verlaufes in der Serie ganz analoge Verhältnisse. Im Schnitte 930 sieht man in dem Interstitium der Septummuskulatur, in welchem der kleine, bisher noch ungeteilte Durchschnitt des rechten Schenkels liegt, freie rote Blutkörperchen auftreten, die in den folgenden Schnitten den Schenkel mantelartig einhüllen und auch zwischen seine Fasern treten, diese auseinanderdrängend. Das Blutextravasat ist

bis zum Schnitte 1070 nachzuweisen, erstreckt sich also sozusagen röhrenförmig auf 2 mm des Verlaufes des rechten Schenkels.

Wir haben es demnach in diesem Falle mit Blutungen zu tun, die die noch ungeteilten Abschnitte beider Schenkel des Atrioventrikularbündels betroffen und zu einer Auseinanderdrängung ihrer Fasern geführt haben. Ich habe nun nach irgendwelchen Strukturveränderungen an den Fasern der Schenkel in Höhe der Blutungen gesucht, konnte aber nur konstatieren, daß die Fibrillen der rings von Blutkörperchen umgebenen Fasern zusammengeschnurrt waren, ohne sonstige Erscheinungen zu zeigen; die Kerne der Fasern ließen sich gut färben. Es war auch von vornherein nicht anzunehmen, daß sich anatomische Läsionen an den Fasern vorfinden würden, da ja aller Wahrscheinlichkeit nach die Blutungen im postuterinen Leben erfolgt waren, dieses aber nur eine Stunde gewährt hatte. Daß aber derartige Blutungen funktionelle Läsionen im Sinne einer Leitungsstörung hervorzurufen imstande sind, glaube ich — die physiologische Bedeutung des Atrioventrikularbündels vorausgesetzt — mit Analogieschluß aus den Verhältnissen in anderen Leitungsbahnen annehmen zu dürfen.

Nach dem Befunde in diesem Falle habe ich bei den Sektionen meine Aufmerksamkeit auf das Vorkommen schon makroskopisch nachweisbarer subendokardialer Ekchymosen gerichtet und einige Fälle gefunden und geschnitten. Es stellte sich dabei heraus, daß die Ekchymosen entschieden die Ausbreitungen der Schenkel bevorzugen, so daß man sie geradezu als eine spezielle Erkrankung des Atrioventrikularsystems bezeichnen könnte. Das hängt zweifellos mit dem Reichtum an Blutkapillaren einerseits, mit der lockeren Beschaffenheit des Gewebes um die Schenkelausbreitungen im Gegensatz zu dem sonst straffen subendokardialen Gewebe andererseits zusammen. — Ich lasse hier die Beschreibung zweier weiterer Fälle folgen und werde später bei anderen Erkrankungen auf derartige Befunde verweisen.

6. **Herz No. XCVII.** 52jähriger Restaurateur, der mit der klinischen Diagnose: chronische interstitielle Nephritis, Herzhypertrophie, rechtsseitiger Hydrothorax zur Ob-

duktion kam. Leichendiagnose: Chronische Nephritis. Hochgradige exzentrische Hypertrophie des ganzen Herzens. Sklerose der Koronararterien. Aufsteigende Aortenklappensklerose. Kleine subendokardiale Blutungen am unteren Rande des Septum membranaceum. Rechtsseitiger Hydrothorax mit Kompression der Lunge. Ascites. Stauungsorgane.

Zur mikroskopischen Untersuchung wurde die untere Hälfte des Septum membranaceum mit dem darunterliegenden Abschnitte der muskulären Scheidewand herausgeschnitten, das Stück in Paraffin eingebettet und horizontal von oben beginnend in 400 Serienschnitte zerlegt, von denen jeder 10. aufgeklebt und mit Hämatoxylin-Eosin gefärbt wurde. — Die ersten Schnitte der Serie haben nur das Septum membranaceum getroffen; erst im 120. Schnitte treten mitten in diesem einige parallel verlaufende Längsschnitte von Muskelfasern in lockererem Bindegewebe auf, die, wie die weiteren Schnitte zeigen, zum Stamme des Atrioventrikularbündels gehören. Rechts von diesem Faserzuge sieht man im Schnitte 140 kleine Gruppen bandförmiger und krümeliger Einlagerungen von Kalk, die dem oberen Ende des muskulären Ventrikelseptums entsprechen; denn bereits im nächsten Schnitte sind dessen Fasern genau an derselben Stelle getroffen. Letztere bilden einen ungefähr spindelförmigen Komplex, an dem der breiter und länger gewordene Stamm des Bündels links vorüberzieht. Im Schnitte 160 reicht das Bündel vom hinteren Schnittende bis nach vorn an eine Stelle, wo in den folgenden Schnitten Schnitten das Septum membranaceum noch erhalten bleibt, während vor und hinter ihr bereits Septummuskulatur getroffen ist; hier zweigt sich der rechte Schenkel des Bündels ab, der im Schnitte 220 vom Stamme abgetrennt erscheint und rechts vorn eine subendokardiale Lage gewinnt, worauf die hinteren und vorderen Teile des muskulären Septums sich miteinander vereinigen. Bevor noch dieses erfolgt ist, hat im hinteren Teile des Bündelstammes ein Blutextravasat begonnen (Schnitt 180), das sich zwischen seine Fasern einschiebt und dadurch die Interstitien zwischen diesen verbreitert. Der Stamm des Bündels wird in der ganzen

Serie durchzogen von weiten kapillaren Blutgefäßen, die prall mit eosingefärbten roten Blutkörperchen angefüllt sind. Da, wo die letzteren frei im lockeren Gewebe zwischen den Fasern liegen, erscheinen sie größtenteils als ungefärbte Schatten und zeigen auch Gestaltsveränderungen, so daß man daraus wohl schließen darf, daß die Blutung in das Bündel hier nicht unmittelbar vor dem Tode eingetreten ist. Darauf deuten auch Veränderungen hin, die an einzelnen Muskelfasern in der direkten Umgebung des Extravasates zu bemerken sind: während das Sarkoplasma der Bündelfasern im allgemeinen völlig homogen und blaß erscheint, hat es in diesen Fasern eine mehr körnige Beschaffenheit und ist stellenweise zu scholligen Massen zusammengeronnen, wobei die Fibrillen nur noch äußerst undeutlich zu unterscheiden sind. Das Blutextravasat, das bis zum Schnitte 220 nachweisbar ist, nimmt aber nicht die ganze Breite des längsgetroffenen Bündelstammes ein, sondern beschränkt sich auf einige Interstitien der linken Hälfte.

Bis zum Schnitte 250 ist der linke Schenkel als sehr dünner längsgetroffener Strang in der direkten Fortsetzung des Stammes nach vorn subendokardial zu finden; vom Schnitte 260 ab verbreitert sich sein Durchschnitt, und zwischen ihm und der Septummuskulatur sieht man wieder in dem hier derben sklerotischen Bindegewebe einige kleine verschieden geformte Kalkeinlagerungen. In ihm beginnt im Schnitte 290 eine weitere Blutung, und zwar betrifft sie von vornherein die ganze Breite des hier noch längsgetroffenen Schenkels auf eine Strecke, die erst einem, später anderthalb Gesichtsfeldern bei Vergrößerung Zeiss, Apochrom. 16,0 Compens. Ocul. IV* entspricht. Die Blutung läßt sich bis zum Ende der Serie verfolgen; in den ersten Schnitten beschränkt sie sich auf das lockere Bindegewebe zwischen den Fasern des linken Schenkels, die sie erheblich auseinander treibt, später ist auch das Gewebe, das den Schenkel vom Septummyokard trennt, von roten Blutkörperchen durchsetzt. In der Figur 5 auf Tafel IX ist eine derartige Partie aus der Blutung dargestellt; man sieht die einzelnen Fasern und Fasergruppen des linken Schenkels weit auseinandergedrängt und gleichzeitig vom Myokard abgedrängt

durch zahlreiche rote Blutkörperchen, die auch hier z. T. das Eosin nicht mehr angenommen haben. An den rings vom Extravasat umhüllten Schenkelfasern sind wiederum Erscheinungen zu erkennen, die auf eine Schädigung hinweisen*). Die sonst überall deutliche Querstreifung ist geschwunden, die Längsstreifung nur angedeutet und das Sarkoplasma körnig und schollig zusammengeflossen, während die Kerne ihre Gestalt und Färbbarkeit behalten haben. Vor und hinter der durchbluteten Stelle zeigen die Fasern ein durchaus normales Verhalten.

7. Herz No. CX. ♀, 13 Tage alt. Klin. Diagnose: Bronchitis, Pneumonie. Leichendiagnose: Mageninhalt in Trachea und Bronchen. Ekchymosen in beiden Lungenpleuren, im Epikard und im linken Ventrikel subendokardial dicht unterhalb des Septum membranaceum.

In diesem Falle habe ich das oberste Stück des Ventrikelseptums horizontal mit dem Gefriermikrotom geschnitten. In den mit Hämatoxylin-Eosin gefärbten Schnitten zeigt es sich, daß die überhaupt nur kleinen Blutungen nur den hinteren Teil des linken Schenkels am oberen Septum musculare bald nach der Teilung des Bündels betroffen haben. Seine Fasern sind auch hier rings von gut mit Eosin färbbaren roten Blutkörperchen umgeben, weisen aber keinerlei anatomische Veränderungen auf, vielmehr besitzen die Querschnitte der Fasern im Extravasate sogar auffallend deutliche Fibrillendurchschnitte. — Dieser Fall ist deshalb bemerkenswert, weil er wiederum die Prädilektion subendokardialer Blutungen innerhalb der Bindegewebsscheide der Bündelausbreitungen dokumentiert. —

Subendokardiale leukämische Infiltrate.

Anschließend an die subendokardialen Blutungen möchte ich Veränderungen erwähnen, die bei der Leukämie und verwandten Zuständen in der subendokardialen Schicht vorkommen und auf die Saigo (l. c.) bereits die Aufmerksamkeit gelenkt hat. Saigo fand in einem Falle von Leukämie „ein großes Muskelbündel von Purkinjeschen Fasern durch Leukombildung zerstört". Ich habe zwei einschlägige Fälle beobachtet, über die ich hier ganz kurz berichten will.

*) In der Figur nicht eingezeichnet.

8. Herz No. CVII. ♂, 15 Jahre. Klin. Diagnose: Akute lymphatische Leukämie. Bei der Sektion fanden sich sehr ausgedehnte leukämische Infiltrate, namentlich in der Thymusdrüse und in beiden Nieren.

Vom Herzen schnitt ich nur das Septum membranaceum mit dem darunter liegenden obersten Abschnitte des muskulären Ventrikelseptums heraus, da ich hier eine subendokardiale Blutung makroskopisch gefunden zu haben glaubte. Das Stück wurde eingebettet und horizontal in 1200 Serienschnitte, von denen zunächst jeder 100., später vom 400. bis 800. jeder 20. Schnitt aufgeklebt und gefärbt wurde. Von einer subendokardialen Blutung konnte ich in den Schnitten nichts entdecken; dagegen fanden sich aber sowohl im hinteren Abschnitte des Bündelstammes, als auch im obersten Abschnitte des linken Schenkels herdförmige Ansammlungen von Rundzellen, während ich in dem Septummyokard analoge Veränderungen nicht antraf. Im Stamme gruppieren sich die ziemlich großen einkernigen Rundzellen dicht um kleine arterielle Blutgefäße in einem Interstitium und infiltrieren, weiter auseinanderliegend, das umgebende lockere Bindegewebe zwischen den Bündelfasern, an denen keinerlei Veränderungen nachzuweisen sind. Vom 440. bis 520. Schnitte findet sich ein ganz gleiches Infiltrat im vorderen Teile des hier quergetroffenen linken Schenkels, das sich auch auf das Bindegewebe zwischen Schenkel und Septummyokard forterstreckt. Auch bei diesem Infiltrate zeigen die betreffenden Fasern ein ganz normales Verhalten.

9. Herz No. XCII. ♂, 10 Jahre alt. Klin. Diagnose: Pseudoleukämie. Leichendiagnose: Allgemeine hochgradige Anämie. Lymphoide Umwandlung des Knochenmarks. Schwellung des gesamten lymphatischen Apparates, der Milz und der Leber. Multiple Blutungen in der Haut usw. Mikroskopisch fanden sich in Leber und Nieren ausgedehnte Infiltrate von einkernigen Rundzellen.

Aus dem Herzen schnitt ich nach der Fixierung in Müller-Formol mehrere Scheiben heraus, fertigte von diesen Gefrierschnitte an und untersuchte bei verschiedenen Färbungen. In

den Schnitten waren weder in den Interstitien des Myokards, noch in der subendokardialen Schicht irgendwelche Infiltrate zu sehen. Die Ausbreitungen des Atrioventrikularbündels verhielten sich wie im normalen Herzen. —

Degenerative Zustände (Atherom und Verkalkung) des Annulus fibrosus und des Septum membranaceum.

Bei der Beschreibung des Herzens No. XCVII habe ich bereits kleine Kalkeinlagerungen erwähnt, die sich am oberen Ende des muskulären Ventrikelseptums und in dem Bindegewebe zwischen Septummyokard und linkem Schenkel vorfanden. Das Bindegewebe, in dem diese Verkalkungen auftraten, war kernarm, breitfaserig und sklerotisch. Auf derartige Veränderungen trifft man in dem Septum membranaceum und in seiner Umgebung in Herzen älterer Individuen außerordentlich häufig. Die Sklerose des membranösen Septums scheint ebenso wie die der Ansatzränder der Aortenklappen, der Mitral- und der Trikuspidalsegel geradezu zu den physiologischen Altersveränderungen gerechnet werden zu müssen. Daß diese Veränderungen, sobald sie größere Intensität und Ausdehnung erlangen, das physiologische Maß sozusagen überschreiten, den durch sie hindurchziehenden Stamm des Atrioventrikularbündels gefährden können, liegt auf der Hand, und wie oben erwähnt, sind ja mehrere Fälle von Adams-Stokesschem Symptomenkomplex beschrieben worden, bei denen sich Atherom und Verkalkung des Annulus fibrosus oder des Septum membranaceum anatomisch nachweisen ließen. Auf die Gefährdung des Bündels durch solche und verwandte, von den benachbarten Klappenansatzstellen fortgeleitete Prozesse haben auch Tawara und Keith und Flack hingewiesen. Angesichts der großen Häufigkeit sklerotischer und zur herdweisen Verkalkung führender atheromatöser Prozesse an den Rändern des Septum membranaceum scheinen mir aber durch solche bedingte Läsionen des Bündels relativ selten zu sein, und zwar läßt sich das daraus erklären, daß, selbst wenn das ganze Septum membranaceum verdickt und sklerosiert ist, das Bindegewebe, das den Stamm des Bündels umgibt, oft seine lockere Beschaffenheit noch beibehalten hat, so daß die Bündelfasern bei Auftreten eines größeren Herdes im Septum diesem sozusagen auszuweichen vermögen. Doch ist dieses Verhalten der bindegewebigen Bündel-

scheide keineswegs die Regel: man findet zuweilen in ganzer Ausdehnung oder an zirkumskripter Stelle auch das Bindegewebe zwischen den Bündelfasern sklerosiert, und dann ist selbstverständlich die Gefährdung der Fasern beträchtlich erhöht.

Als Beispiel einer zirkumskripten Sklerose des Bindegewebes zwischen den einzelnen Portionen des Vorhofabschnittes führe ich einen bereits im zweiten Teile dieser Arbeit aufgeführten Fall an:

10. Herz No. XVI. ♂, 80 Jahre alt. Klin. Diagnose: Dementia senilis. Herzschwäche. Leichendiagnose: Bronchopneumonien im rechten Unterlappen. Lungenemphysem. Narbennieren. Pachy- und Leptomeningitis chronica fibrosa. Ödem der weichen Hirnhäute etc.

Im Schnitte 660 der Serie, der den Knoten frontal im Zusammenhange mit der Vorhofseptummuskulatur getroffen hat, sind einzelne Portionen des Bündels durch derbes kernarmes Bindegewebe, das mit dem des Annulus fibrosus links oben zusammenhängt, auseinandergedrängt. Der innerhalb des Bündels liegende bindegewebige Herd sendet strahlenförmig Ausläufer zwischen die ihn umgebenden Portionen des Knotens aus und zeigt in seinem Zentrum eine kurzovale Kalkeinlagerung, die bis zum Schnitte 745 zu verfolgen ist, sich also etwa 1,3 mm in sagittaler Richtung ausdehnt bei einem größten vertikalen Durchmesser von 0,18 mm (Okularmikrometermessung). In der Figur 4 auf Tafel X (Schnitt 695) ist der sklerotische Herd mit der Kalkeinlagerung dargestellt; man sieht den Zusammenhang mit dem Annulus fibrosus, in dem zwei größere Bluträume getroffen sind, und das Ausstrahlen des sklerotischen Bindegewebes zwischen die Bündel des Knotens. An den Fasern des Atrioventrikularbündels ist in diesem Falle nichts Abnormes zu bemerken.

Daß aber auch bei starker Sklerose und Verkalkung der Aortenklappen und des vorderen Mitralsegels mit Übergreifen des Prozesses auf das Septum membranaceum das Atrioventrikularbündel nicht in Mitleidenschaft gezogen zu werden braucht, dafür diene der folgende Fall als Beweis.

11. Herz No. LXXXV. ♀, 78 Jahre alt. Klin. Diagnose: Mitralinsuffizienz. Leichendiagnose: Sklerose der Aorten-

und Mitralklappen. Starke Konorarterienssklerose. Atheromatose der Aorta. Cystitis cystica etc.

Aus dem Sektionsprotokoll sei hervorgehoben: Aortentaschen vom Ansatzrande an aufsteigend sklerotisch, unten starr, oben beweglich; im Sinus Valsalvae der linken vorderen Tasche verkalkte höckerige Massen. Mitralsegel ebenfalls sklerotisch verdickt; am Ansatzrande des vorderen Segels kalkige Einlagerungen. — Zur mikroskopischen Untersuchung wurde das Septum membranaceum mit seiner Umgebung herausgeschnitten und nach Fixierung und Entkalkung mit dem Gefriermikrotom in horizontale Schnitte zerlegt. Die Schnitte, die das längsgetroffene Bündel vom Knoten bis zur Teilungsstelle und den Anfangsteil des linken Schenkels enthalten, zeigen eine diffuse Sklerose und Verdickung des Septum membranaceum und im Ansatzteil des vorderen Mitralsegels rosettenartig geformte Kalkeinlagerungen, die auf den benachbarten Abschnitt des Septums übergreifen. Das Bindegewebe zwischen den Portionen des Knotens und um den Anfangsteil des linken Schenkels herum weist ziemlich reichliche große Fettzellen auf; im hinteren und mittleren Verlaufe des Stammes ist das Stroma des Bündels ziemlich derbfaserig, an der Teilungsstelle dagegen wird das sklerotische Septum membranaceum gleichsam unterbrochen von einer breiten Masse, lockeren fast schleimgewebsartigen Bindegewebes, in das die Bündelfasern in geschlängeltem Verlaufe eingebettet erscheinen. Die Fasern selbst zeigen nirgends eine Abweichung von der Norm. —

Im Gegensatze zu diesen beiden Fällen kommen aber auch, wie gesagt, bei den sklerotischen und atheromatösen Prozessen schwere Veränderungen an den Fasern des Atrioventrikularbündels zur Beobachtung. Ich verfüge über vier derartige Fälle, von denen zwei intra vitam den Adams-Stokesschen Symptomenkomplex darboten.

12. Herz No. LVI. ♀, 77 Jahre alt. Klin. Diagnose: Tuberkulose der Hand. Leichendiagnose: Tuberkulose des l. Handgelenks, des l. Lungenunterlappens und der l. Pleura. Braune Atrophie des Herzens. Aortenklappensklerose. Sklerose der Aorta und ihrer Äste. Sklerose der Hirn-

arterien. Großer Erweichungsherd im rechten Stirnlappen etc.

Das Septum membranaceum mit seiner Umgebung wurde in der üblichen Weise herausgeschnitten, eingebettet und in 400 horizontale Serienschnitte zerlegt, von denen jeder 10. aufgeklebt und nach van Gieson gefärbt wurde. — In den ersten 200 Schnitten der Serie ist vorn die rechte vordere Aortentasche noch getroffen; das Septum membranaceum ist gleichmäßig verdickt und zeigt breite kernarme sklerotische Bindegewebsfasern. Vom Schnitte 200 ab schließt sich der Sinus Valsalvae der Aortentasche und an der dieser entsprechenden Stelle des Schnittes tritt ein schnell sich vergrößernder Kalkherd auf, der demnach dem sklerotischen Ansatzrande der Klappe angehört. Der Herd liegt links von der vorn getroffenen Ventrikelseptummuskulatur, zwischen ihr und dem Endokard der linken Septumfläche, die er höckerig vorbuckelt. Im 260. Schnitte findet sich mitten im Septum membranaceum ein längsgetroffener schmaler Zug parallel verlaufender Muskelfasern, der hinten und vorn spitz ausgezogen endigt. Schon im folgenden Schnitte hat der Zug an Länge und Breite zugenommen und den vordersten Abschnitt des Septum membranaceum erreicht, während rechts von ihm weitere, in verschiedener Richtung getroffene Muskelfaserbündel aufgetreten sind. Letztere gehören dem obersten Teile des muskulären Ventrikelseptums an, während der längsgetroffene Faserzug den Stamm des Atrioventrikularbündels darstellt. Seine Fasern sind äußerst dicht durch das umgebende sklerotische Gewebe zusammengedrängt und erscheinen auffallend schmal; im mittleren Teile wird das Bündel außerdem selbst von breiten derben Bindegewebsfasern durchzogen; nur im vordersten Abschnitte lockert sich das Bindegewebe zwischen den Fasern des Bündels und in seiner unmittelbaren Umgebung in geringem Maße. Hier erfolgt im Schnitte 290 die gabelige Teilung des Bündels in einen breiten zungenartigen rechten und einen ganz schmalen und kurzen spitz ausgezogenen linken Schenkel. In demselben Schnitte wird der mittlere Teil des Bündelstammes nach links von dem inzwischen größer gewordenen Komplex des

Septummyokards abgedrängt durch einen zwischen beiden Muskelmassen auftretenden Kalkherd, der in den folgenden Schnitten rasch größere Dimensionen annimmt. Im 300. Schnitte hat sich der den rechten Schenkel bildende zungenartige Fortsatz vom vorderen Ende des Stammes abgetrennt und nach rechts vorn in ein Interstitium des Septummyokards hineinbegeben; gleichzeitig hat sich der Durchschnitt durch den Stamm gleichsam nach hinten hinter den im Schnitte 290 aufgetretenen Kalkherd zurückgezogen und liegt nunmehr dort als kurzer, schmaler, leicht gewundener Zug von 7—8 dicht nebeneinander verlaufenden dünnen Fasern, umgeben von derbem sklerotischen Bindegewebe. An der Stelle, wo vorher das Bündel nach vorn hin sich erstreckt hatte, deutet noch ein etwas lockererer Bindegewebszug seine Bahn an. Ebenso wie in der Mitte des Schnittes links von dem bis dicht unter das Endokard reichenden Kalkherde nichts mehr von Fasern des Bündelstammes nachzuweisen ist, ebenso ist auch der linke Schenkel aus diesen und den folgenden Schnitten verschwunden, während der rechte Schenkel in normaler Weise seinen Weg zwischen den Myokardmassen des Septums nimmt. In den nächsten Schnitten der Serie beginnt der Durchschnitt durch den Stamm des Bündels allmählich in sagittaler Richtung sich zu verlängern, ohne zunächst an Breite zuzunehmen; er erreicht im Schnitte 350 das hintere Ende des Schnittes, und ganz vereinzelte dünne Fasern von ihm schlängeln sich dicht subendokardial verlaufend um den hinteren Kalkherd herum und gelangen wiederum nach vorn in die der Teilungsstelle entsprechende Gegend des Schnittes. Hier sind inzwischen weitere Kalkherde innerhalb des derb sklerotischen subendokardialen Bindegewebes aufgetreten, die die Septumoberfläche leicht vorbuckeln. Vom Schnitte 370 ab wird der Bündeldurchschnitt hinten etwas breiter, doch bleiben seine Fasern nach wie vor auffallend schmal; die nach vorn ziehenden Fasern werden reichlicher und gelangen, vielfach sich links an den subendokardialen Kalkherden vorbei schlängelnd, als linker Schenkel bis fast zum vorderen Schnittende. Im Schnitte 400 ist der Stamm des Bündels hinten im Schnitte nicht mehr getroffen.

Die zunächst schwer zu übersehenden mikroskopischen Verhältnisse in diesem Falle lassen sich nur so erklären, daß der im Schnitte 290 der Serie auftretende Kalkherd zuerst den links von ihm verlaufenden Stamm des Atrioventrikularbündels gegen die Septumoberfläche zu plattgedrückt hat und dann eine Spaltung des Stammes in einen oberhalb des Herdes hinwegziehenden und sich hauptsächlich in den rechten Schenkel fortsetzenden Ast und einen unterhalb des Herdes verlaufenden, in den linken Schenkel übergehenden Ast bewirkt hat. Daß bei diesem Prozesse Fasern des Bündels zugrunde gegangen sind, erscheint mir mit Wahrscheinlichkeit aus dem geringen Kaliber des Bündels und den Zügen schwieligen Bindegewebes, die den Stamm durchsetzen, hervorzugehen; doch ist diese Frage, wie oben erwähnt, nur schwer bei älteren Individuen zu entscheiden. — Von diesem Falle habe ich eine Scheibe aus dem mittleren Teile der linken Septumoberfläche untersucht und hier ganz auffallend charakteristische Purkinjesche Fasern gefunden.

13. Herz No. LXXXVIII. Diesen Fall verdanke ich Herrn Dr. Volhard in Dortmund; er betraf einen 72jährigen Mann, der an einer Perforationsperitonitis bei Darmkarzinom gestorben war. Makroskopisch war an dem Herzen ein höckerig sich vorbuckelnder Kalkherd in der Aortenecke des vorderen Mitralsegels zu sehen, der sich auf das untere hintere Ende des Septum membranaceum forterstreckte. Die Aortenklappen und das vordere Mitralsegel zeigten typische Sklerose der Ansatzränder. — Intra vitam bestanden keine Zeichen von Herzblock.

Da der das Septum membranaceum mit seiner Umgebung enthaltende Block trotz sorgfältiger Vorbehandlung sich nur schlecht schneiden ließ, wurde er in 20 μ dicke Serienschnitte zerlegt; von diesen klebte ich vom 200. bis zum 360. jeden fünften Schnitt auf und färbte nach van Gieson. — Im 200. Schnitte ist hinten der Ansatzteil des vorderen Mitralsegels und das hintere untere Ende der Vorhofseptummuskulatur getroffen; an diese schließt sich nach vorn zu das stark diffus verdickte und sklerotische Septum membranaceum an, von dem nach rechts hin das mediale

Trikuspidalsegel abgeht; vorn findet sich ein Querschnitt durch die rechte vordere Aortentasche mit dem untersten Teile der Aortenwand, rechts von welcher das oberste Ventrikelseptummyokard nach hinten bis zum Septum membranaceum sich ertsreckt. Die getroffenen Klappenteile zeigen diffuse Sklerose, doch ohne herdartige Einlagerungen. Die Verhältnisse bleiben dieselben, bis im Schnitte 245 ungefähr in der Mitte des Septum membranceum, links dicht subendokardial ein schmaler längsgetroffener Muskelfaserzug auftritt, dessen außerordentlich dünne Fasern in ein ziemlich lockeres, aber von gröberen Fibrillen durchzogenes Bindegewebe eingelagert erscheinen. Dieses lockere Bindegewebe setzt sich scharf nach rechts hin ab von den breiten sklerotischen kernarmen fibrösen Massen des Septum membranaceum. In den folgenden Schnitten verbreitert sich der Muskelfaserzug, der dem Stamme des Artrioventrikularbündels entspricht, etwas in der Mitte, und sein spitzausgezogenes vorderes Ende schiebt sich weiter nach vorn vor, während gleichzeitig der untere Ansatzrand der Aortenklappe erreicht wird. Im Schnitte 270 beginnt innerhalb des sklerotischen Bindegewebes im Septum membranaceum ein Kalkherd, der rechts und etwas vor der verbreiterten mittleren Partie des Atrioventrikularbündelstammes liegt und in den nächsten Schnitten schnell größere Dimensionen annimmt, so daß er den links von ihm befindlichen Teil des Septums mit dem dünnen vorderen Teil des Bündels gegen das Lumen des linken Ventrikels vorbuckelt. In denselben Schnitten schickt die Vorhofseptummuskulatur einen Fortsatz in das Septum membranaceum nach vorn und links aus, der sich im Schnitte 285 mit dem Stamme des Atrioventrikularbündels vereinigt. Dieses ist nunmehr vom Knoten innerhalb der Vorhofsmuskulatur bis weit nach vorn zu verfolgen und zeigt im Schnitte 295 folgende Gestalt: aus dem hinten mit der Vorhofseptummuskulatur in breitem Zusammenhange stehenden Knoten entwickelt sich ein kurzer und schmaler Faserzug, der dicht umgeben vom sklerotischen Bindegewebe des Septum membranaceum dieses in schräger Richtung von rechts hinten nach links vorn durchsetzt und in den breiteren mittleren Teil des Bündels übergeht; der letztere zeigt nach vorn hin eine

Gabelung in einen ganz schmalen direkt subendokardial bis zum vorderen Ende des Septum membranaceum verlaufenden und einen kurzen und breiten, nach rechts vorn gerichteten Fortsatz. Die Gabel umgreift von hinten den großen Kalkherd, der den linken dünnen Fortsatz gegen die linke Septumfläche anzupressen scheint. Ganz vorn verbreitert sich der dünne Fortsatz und bildet nach hinten zu eine zweite Gabel, die ihrerseits das vordere Ende des Kalkherdes umgreift, ohne daß die rechte Zinke dieser Gabel mit der rechten der hinteren Gabel sich vereinigt. Schon im nächsten Schnitte (300) ist der muskuläre Zusammenhang zwischen der verbreiterten mittleren Partie des Stammes und deren linkem dünnen Fortsatz am hinteren Ende des Kalkherdes unterbrochen, und nur ein bindegewebiger Strang, in den von hinten und vorn Muskelfasern eine Strecke weit hinein ziehen, bildet die Verbindung zwischen dem hinteren und vorderen Teil des Atrioventrikularbündelstammes. In den folgenden Schnitten streckt sich der rechte Fortsatz der vorderen Gabelung rechts an den Kalkherd weit nach hinten hin aus, ohne aber bis zum hinteren Abschnitt des Bündelstammes zu gelangen, vielmehr schieben sich hier weitere Kalkmassen dazwischen, während sich gleichzeitig der ganze hinter dem Herde gelegene Teil des Bündels weiter nach hinten zurückzieht, kleiner wird und allmählich verschwindet. Ebenso verschwindet aus den Schnitten langsam der nach links vom Herde verdrängte dünne Fortsatz in seinem hinteren Abschnitte, so daß der Kalkherd hinten nunmehr direkt bis an das vorgebuckelte Endokard heranreicht. Am verbreiterten vordersten Abschnitte des Bündelstammes findet die Teilung in den linken und rechten Schenkel statt, die im Schnitte 340 beendet ist. Von da ab sieht man nur noch in dem vorderen Teile der Schnitte die schräg getroffenen beiden Schenkel; hinten ist nichts mehr vom Bündel nachzuweisen, während der Kalkherd in unveränderter Größe bestehen bleibt. —

Rekonstruiert man sich aus der mikroskopischen Serie den Verlauf des Atrioventrikularbündels und sucht man sich das Zustandekommen der komplizierten Verhältnisse zu erklären, so muß man annehmen, daß ein von dem obersten Teile des musku-

lären Ventrikelseptums unterhalb der Mitte des membranösen Septums ausgehender Kalkherd zunächst den Stamm des Bündels etwa in der Mitte seines Verlaufes nach oben gedrängt hat, dann aber bei weiterer Vergrößerung das Bündel von unten her durchbrochen hat, wobei der Bündelstamm in einen linken und einen rechten Strang gespalten wurde, die sich vor und hinter dem Kalkherde zu dem einheitlichen Stamme vereinigten. Mit dem weiteren Wachstum des Herdes wurde der linke Strang mehr und mehr platt gegen das vorgebuckelte Endokard der linken Septumfläche angedrückt, der rechte dagegen so stark durch die auch nach rechts hin sich immer weiter ausdehnenden Kalkmassen gezerrt und gedehnt, daß allmählich in seinem mittleren Teile die Muskelfasern völlig zugrunde gingen. Daraus resultieren die eigentümlichen Bilder von den beiden Gabelungen des Bündelstammes vor und hinter dem Herde. Schließlich wurde aller Wahrscheinlichkeit nach ein Teil der Fasern des linken Stranges an zirkumskripter Stelle (Schnitt 300 und ff.) zerstört, so daß der Vorhofabschnitt des Atrioventrikularbündels mit dem vorderen Teile des Stammes nur durch relativ spärliche, über den Kalkherd und links an ihm vorbei verlaufende Bündelfasern in Zusammenhange stand.

Das Verhalten der beiden Schenkel und der Endausbreitungen des Bündels habe ich in diesem Falle an Gefriermikrotomschnitten von Scheiben aus den verschiedensten Gegenden des Herzens studiert. In diesen Schnitten zeigt das Myokard ganz vereinzelte kleine anämische Nekrosen, etwas zahlreichere, ebenfalls kleine Schwielenbildungen und überall eine geringe gleichmäßige kleintropfige Verfettung seiner Fasern. Die beiden Schenkel und ihre Ausbreitungen sind dagegen hochgradig verfettet, so daß sich die Überleitungsfasern in Scharlachpräparaten überall schon bei Lupenvergrößerung außerordentlich scharf vom Myokard abheben. Auf diesen Befund komme ich unten noch ausführlich zurück.

Gegenüber den schweren Veränderungen am Stamme des Atrioventrikularbündels in diesem Falle, der klinisch keine Zeichen von Herzblock zeigte, erscheinen die Störungen in dem folgenden

Falle geringfügiger, und doch wurde bei diesem der Adams-Stokessche Symptomenkomplex diagnostiziert.

14. Herz No. XIV. ♂, 76 Jahre alt. Klin. Diagnose: Adams-Stokesscher Symptomenkomplex *). Leichendiagnose: Obliteratio pericardii. Geringe Sklerose der Koronararterien. Sklerose der Aortenklappen. Sklerose der Aorta descendens. Chronische Pachymeningitis cerebralis etc.

Aus dem Sektionsprotokolle sei folgendes erwähnt: Herz von entsprechender Größe. Aortenklappen am Ansatzrande mit gelblich opaken Verdickungen, in ihnen höckerig gegen die Sinus Valsalvae vorragende Kalkablagerungen; sonst zart, nicht verkürzt. Mitralsegel zart, glatt, ohne Auf- und Einlagerungen. — Zur mikroskopischen Untersuchung wurde der untere Teil des Vorhofseptums und der obere Abschnitt der Kammerscheidewand im Zusammenhange herausgeschnitten. Von dem in Paraffin eingebetteten Stücke fertigte ich, oben beginnend, eine Serie von 1000 Horizontalschnitten an. Da der zur Probe gefärbte 50., 100., 150. etc. bis 500. Schnitt noch nicht die für das Atrioventrikularbündel wichtige Gegend des Septums erreicht hatte, klebte ich erst vom 505. Schnitte jeden 5. Schnitt auf und färbte diese Serie nach van Gieson. — Im Schnitte 505 ist die Situation folgende: Hinten links ist die Ansatzstelle des vorderen Mitralsegels getroffen, die in den weit bis nach vorn reichenden Annulus fibrosus übergeht; dieser wird rechts hinten von der Vorhofseptummuskulatur begrenzt, in deren Interstitien sehr reichliche Gruppen großer Fettzellen sich finden und die schmale Züge von Fasern rechts vom Annulus fibrosus nach vorn zur Ansatzstelle des vorderen Trikuspidalsegels hin entsendet. Der vordere Teil des Schnittes wird eingenommen von Ventrikelseptummuskulatur, die etwas vor der Trikuspidalsegelansatzstelle spitz ausgezogen endigt. Schon im folgenden Schnitte läßt sich innerhalb der

*) Die Diagnose wurde bei dem aus dem Jahre 1904 stammenden Falle von dem verstorbenen Direktor der oberhessischen Siechenanstalt, Herrn Dr. B. Markwald gestellt. Pulskurven wurden nicht aufgenommen. Eine Krankengeschichte ist leider nicht vorhanden.

Vorhofseptummuskulatur eine links an den Annulus fibrosus angrenzende Muskelmasse unterscheiden, die sich vor dem umgebenden adipösen Myokard durch ihre kompakte Beschaffenheit auszeichnet und mit jenem nur durch schmale Faserzüge in Zusammenhange zu stehen scheint. In den nächsten Schnitten wird die Muskelmasse, die dem Knoten des Atrioventrikularbündels entspricht, größer und buckelt sich etwas gegen den Annulus fibrosus vor, in den im Schnitte 535 ein kurzer zungenartiger Fortsatz schräg nach links und vorn vorgesandt wird. Während dieser sich bis zum Schnitte 580 ganz allmählich nach vorn hin verlängert, rücken die an der rechten Seite des Annulus fibrosus nach vorn zum Trikuspidalsegel ziehenden Vorhofsfasern langsam nach hinten, so daß nunmehr vorn hinter der Ventrikelseptummuskulatur das Septum membranaceum getroffen ist, von dem alsbald das mediale Trikuspidalsegel abzugehen beginnt. In den nächsten Schnitten tritt der den Fortsatz des Knotens bildende Stamm des Atrioventrikularbündels von hinten her in das in diesem Falle in sagittaler Richtung auffallend kurze Septum membranaceum ein und durchzieht es in gestrecktem Verlaufe, etwas rechts von der Mitte des Septums liegend. Das letztere ist nicht verdickt und zeigt durchaus normale Struktur; nur sieht man in der Serie hin und wieder vor dem spitzen vorderen Ende des Bündelstammes ganz kleine streifige Kalkherde, die ebenso schnell wie sie auftreten wieder verschwinden. Der Stamm des Bündels hat von hinten bis vorn ungefähr die gleiche Breite; seine Fasern sind zumeist längsgetroffen und verlaufen leicht geschlängelt in lockerem, ziemlich blutgefäß- und kernreichem Bindegewebe. Im Schnitte 645 treten links von dem hinteren Teile des Bündelstammes in dem hier jetzt kernarmen und sklerotischen Septum membranaceum kleine streifige und rundliche Kalkherde und zwischen diesen einzelne verschieden getroffene Muskelbündelchen auf: das obere Ende des muskulären Ventrikelseptums ist im hinteren Teile des Schnittes erreicht. Diese neu aufgetretene Muskulatur gewinnt in den folgenden Schnitten der Serie schnell an Masse, so daß sie bereits im Schnitte 665 vom hinteren Schnittende nach vorn bis zur Ansatzstelle des medialen

Trikuspidalsegels reicht; dabei ist sie aber stets durch eine ziemlich breite Lage kernarmen sklerotischen Bindegewebes rechts begrenzt, die sie hinten von der allmählich geringer werdenden Vorhofsmuskulatur, vorn von dem noch immer mit dieser in Verbindung stehenden Stamme des Atrioventrikularbündels trennt. Zwischen den Fasern und Faserbündelchen der Ventrikelseptummuskulatur, sowie in dem erwähnten Bindegewebe, das sie rechts begrenzt, sieht man vom Schnitte 655 an zahlreiche, meist kleine, z. T. aber auch etwas größere Kalkherde, die in den Schnitten fortwährend ihre Durchschnittsform wechseln, also recht unregelmäßig gestaltet sein müssen. Im Schnitte 675 beginnt vorn direkt vor dem Ende der Ventrikelseptummuskulatur ein größerer Herd in der Mitte des jetzt hier auch sklerotischen Septum membranaceum, der den rechts an ihm vorbeiziehenden Stamm des Atrioventrikularbündels nach rechts verdrängt und beide Septumflächen etwas vorbuckelt. Während dieser Herd unter fortwährender Veränderung seiner Form in den nächsten Schnitten immer größer wird, scheint er den Stamm des Bündels an der am weitesten nach rechts vorgebuckelten Stelle stark zu zerren: es bilden hier nur einige dünne Fasern den Zusammenhang zwischen dem hinteren Teile des Stammes, der mit der Vorhofsmuskulatur in Verbindung steht, und dem vorderen Abschnitte, der vor dem Herde an Breite zugenommen hat und links um den Herd herum einen Fortsatz nach hinten aussendet. Dieser Fortsatz, der an der linken Septumfläche subendokardial gelagert ist und bis zum Schnitte 870 sich allmählich wieder zurückzieht, wird gebildet von denjenigen Fasern des Stammes, die, wie im ersten Teile dieser Arbeit beschrieben, häufig als nach links und hinten vorgeschobene Muskelportion den linken Schenkel bilden helfen (cf. Fig. 2 u. 3 von Fall III auf Tafel I). — Im Schnitte 725 ist die Verbindung zwischen dem vor dem Herde gelegenen Abschnitte des Bündelstammes und dem hinteren, mit der Vorhofsmuskulatur zusammenhängenden Teile aufgehoben; der letztere schwindet in den nächsten Schnitten vollständig, während noch einige vom vorderen Abschnitte aus rechts um den Herd herum verlaufende Fasern des Stammes getroffen bleiben, wie das die

dem 745. Schnitte entsprechende Figur 6 auf Tafel X zeigt Diese sind auch noch nachzuweisen, nachdem der Kalkherd im Schnitte 780 aufgehört und im Schnitte 800 die Teilung des vorderen Bündelabschnittes in den linken und rechten Schenkel begonnen hat; sie verschwinden erst im Schnitte 840 nach erfolgter Teilung. Das Verhalten der beiden Schenkel in den weiteren Schnitten der Serie weicht in keiner Weise von der Norm ab; ihre Fasern zeigen die typische Struktur der Elemente des Atrioventrikularbündels.

In diesem Falle handelt es sich also um sklerotische Prozesse, die nur den unteren Teil des Septum membranaceum und das zwischen den obersten Ventrikelseptumfasern liegende Bindegewebe ergriffen und zu kleinen verstreuten Kalkablagerungen und einem größeren Kalkherde geführt haben. Der letztere hat eine Ausdehnung von etwas über $1\frac{1}{2}$ mm in vertikaler Richtung bei einer größten frontalen Breite von etwa 1 mm und liegt dicht hinter dem untersten Punkte des Septum membranaceum, an dem die Teilung des Atrioventrikularbündels zu erfolgen pflegt. Der Stamm des Bündels verläuft zum allergrößten Teile vollkommen intakt über den Kalkherd hinweg in dem hier unveränderten Septum membranaceum; nur eine Anzahl seiner am weitesten unten verlaufenden Fasern ist sozusagen von dem Herde ergriffen und nach rechts gegen die rechte Septumfläche angedrängt worden; eine Kontinuitätsunterbrechung scheint aber auch hier nicht eingetreten zu sein.

Angesichts dieses relativ geringfügigen Befundes muß man sich, falls man nicht zu funktionellen Störungen ohne anatomischen Ausdruck bei der Erklärung des Symptomenkomplexes seine Zuflucht nehmen will, die Frage vorlegen, ob in diesem Falle nicht an anderen Apparaten des Organismus anatomische Veränderungen vorlagen, die den Adams-Stokesschen Symptomenkomplex zu erklären geeignet sind. Leider wurde bei der Sektion dieses Falles vom Nervensystem nichts aufgehoben, so daß die aufgeworfene Frage in suspenso bleiben muß. Andererseits scheint dieser Fall zu wenig ausreichend klinisch beobachtet zu

sein, als daß man mit Sicherheit das Vorhandensein einer Dissoziation annehmen dürfte.

Vollständig einwandsfrei liegen die klinischen und anatomischen Verhältnisse in dem folgenden Falle.

15. Herz No. CXIII. Dieser Fall wurde mir von Herrn Dr. Bönniger in Pankow gütigst zur Verfügung gestellt. Das Herz stammt von einem 66jährigen Manne, der am 23. Juli dieses Jahres zur Obduktion kam. Klinisch war „ausgesprochene Bradykardie und völlige Dissoziation" bei Adams-Stokesschem Symptomenkomplex festgestellt worden.

Das in allen Teilen gleichmäßig hypertrophische Herz zeigte eine starke Sklerose der Aortenklappen und der Mitralsegel, besonders des großen vorderen Segels, eine geringere Sklerose auch der Trikuspidalsegel. An den Aortenklappen buckelten sich vom Ansatzrande aus höckerige verkalkte Exkreszenzen teils in die Sinus Valsalvae, teils gegen das Ventrikellumen vor; vom Ansatzrande aus nahm die verdickte und starre Beschaffenheit der Klappen nach oben hin allmählich ab, so daß die obere Hälfte der Klappen beweglich und die freien Ränder kaum verdickt erschienen. Ähnliche kalkige Höcker, wie in dem Grunde der Aortentaschen, fanden sich rosenkranzartig aufgereiht am Ansatzrande des allgemein verdickten vorderen Mitralsegels und erstreckten sich von hier aus über die Aortenecke des Segels auf den unteren Rand des Septum membranaceum, das diffus verdickt, gelblich und kaum durchscheinend war. Die einzelnen Höcker besaßen die Größe einer halben Linse etwa. — Das Septum membranaceum wurde nach Fixierung des Herzens in Formol in der gewöhnlichen Weise mit den benachbarten Teilen herausgeschnitten, das Stück in schwefliger Säure entkalkt, gehärtet und weiter beschnitten. Den in Paraffin eingebetteten Block zerlegte ich von oben beginnend in 325 Horizontalschnitte von 15 μ, von denen jeder Schnitt aufgehoben und zunächst jeder 5. nach van Gieson gefärbt wurde.

In den ersten 60 Schnitten der Serie ist noch der untere Abschnitt der hinteren Aortentasche getroffen. Der hintere Teil

der Schnitte wird eingenommen von der Vorhofseptummuskulatur, deren Bündel und Fasern durch reichliche Anhäufungen von Fettzellen von einander getrennt werden und die nach vorn zu an die breite bindegewebige Aortenwurzel heranreicht. Nach links hin sendet das Vorhofmyokard eine Anzahl Faserbündel in die Ansatzstelle des vorderen Mitralsegels, dessen Bindegewebe in breitem Zusammenhange mit der Aortenwurzel steht; rechts ziehen lockere Vorhofsfasern an der Aortenwurzel vorbei zum medialen Trikuspidalsegel, das weiter vorn ebenso wie das Mitralsegel aus den rechts von der Aortentasche gelegenen Bindegewebsmassen, der Aortenwurzel, sich entwickelt. Vorn geht die letztere in den obersten Teil des Septum membranaceum über, das an seinem vorderen Rande von der bereits in den ersten Schnitten getroffenen, unterhalb der rechten vorderen Aortentasche gelegenen Ventrikelseptummuskulatur begrenzt wird. Links von dieser buckeln große höckerige subendokardiale Kalkherde, die den makroskopisch beobachteten Prominenzen am Ansatzrande der rechten vorderen Aortenklappe entsprechen, das Endokard gegen den linken Ventrikel vor. Zahlreiche, ganz kleine, meist streifige Kalkeinlagerungen finden sich gegen das Septum membranaceum hin am hinteren Ende der Ventrikelseptummuskulatur. Ein weiterer größerer Kalkherd liegt fast genau in der Mitte zwischen den Ansatzstellen des vorderen Mitral- und medialen Trikuspidalsegels rechts von der hinteren Aortentasche innerhalb der sklerotischen Bindegewebsmassen der Aortenwurzel; dieser Herd hat in den ersten Schnitten der Serie eine kurzovale Gestalt mit einem größeren frontalen Durchmesser von etwas über 1 mm Länge und ist, wie die weitere Serie zeigt, dem Atrioventrikularbündel verhängnisvoll geworden. — Nachdem die hintere Aortentasche in der Serie aus den Schnitten verschwunden ist, verändert sich das Bild zunächst nur insofern, als die Ansatzstelle des medialen Trikuspidalsegels mit der in sie einstrahlenden Vorhofsmuskulatur sich langsam nach hinten zurückzieht, bis sie im Schnitte 80 gerade rechts von dem erwähnten Kalkherde sich findet; dadurch wird das Septum membranaceum in sagittaler Richtung immer länger und reicht schließlich bis an den Kalk-

herd heran. Während nun das Septum membranaceum vorn nur wenig verdickt erscheint, geht es nach hinten in breite sklerotische Bindegewebsmassen über, die den Kalkherd einschließen und in unvermindertem Kaliber nach hinten links in die Ansatzstelle des vorderen Mitralsegels hineinziehen. Innerhalb dieser Massen treten im Schnitte 80 zuerst direkt rechts hinter dem Kalkherde einzelne Blutgefäße und Muskelbündelchen, deren Fasern von derbem Bindegewebe umschlossen werden, auf. Diese Muskulatur, die dem oberen Ende des Septum musculare ventriculorum entspricht, nimmt in den nächsten Schnitten schnell an Umfang zu und schiebt sich von hinten zwischen die Ansatzstelle des Trikuspidalsegels und den Kalkherd, den sie demnach rechts hinten und rechts umgibt, während er vorn, links und links hinten von den sklerotischen Bindegewebsmassen begrenzt wird; zwischen den Muskelfasern sind stets breite Bindegewebsfasern und kleine Blutgefäße gelagert. Im Schnitte 115 treten in der Umgebung des Kalkherdes und zwar hinter und rechts von ihm innerhalb der Ventrikelseptummuskulatur weitere kleinere Kalkherde auf, die sich in den folgenden Schnitten unter gleichzeitigem Wachstum des ursprünglichen Herdes schnell vergrößern, so daß vom Schnitte 145 ab ein Konglomerat größerer und kleinerer Kalkherde vorliegt, das die ganze Breite des Septums durchsetzt und rechts wie links das Endokard erheblich höckerartig vorbuckelt. Die Kalkmassen werden durchzogen und gleichsam eingeteilt von derb sklerotischen Bindegewebszügen, innerhalb welcher rechterseits hin und wieder einzelne Faserabschnitte der Septummuskulatur zu finden sind; an einigen Stellen werden die scholligen Kalkmassen unterbrochen von herdweise auftretendem lockeren kern- und gefäßreichen Bindegewebe mit zahlreichen Rundzellen. Vom Schnitte 170 ab tritt wieder zwischen dem Kalkkonglomerat und der Ansatzstelle des medialen Trikuspidalsegels, die sich noch weiter nach hinten verschoben hat, reichlichere Ventrikelseptummuskulatur auf; der Herd wird dadurch von der rechten Septumfläche abgedrängt, buckelt sich aber umsomehr nach links hin vor.

Bis zum Schnitte 230 verändert sich die Lage der einzelnen Teile zu einander nur unwesentlich; in diesem Schnitte sieht man zuerst hinter dem großen Kalkherde links von der Ventrikelseptummuskulatur in dem sklerotischen Bindegewebe längsgetroffene schmale Muskelfasern auftreten, die fächerartig divergierend von hinten her bis an die Kalkmassen heranreichen. Der hintere Abschnitt dieses Faserzuges zeigt scharfe Faserkonturen und gut färbbare Kerne; das Bindegewebe zwischen den Fasern ist reichlich entwickelt und kernarm. Nach vorn hin blassen aber die Fasern mehr und mehr ab, ihre Kerne sind schattenhaft, und einzelne zwischen die Kalkmassen vorgeschobene Fasern scheinen selbst sich mit Kalk imprägniert zu haben. Im Schnitte 235 wiederholt sich fast genau das Bild vorn vor dem Herde; es tritt hier ein nach vorn hin spitz ausgezogenes schmales Muskelbündel auf, das links von der Ventrikelseptummuskulatur im sklerotischen Bindegewebe gelegen, sich gegen den Herd aufzusplittern scheint; auch hier läßt sich der Unterschied in dem Verhalten der an den Herd herantretenden und der weiter von ihm entfernten Faserabschnitte beobachten; auch dieses Muskelbündel macht den Eindruck, als gingen seine Fasern allmählich in den Kalkmassen auf. In demselben Schnitte hat sich der hintere Muskelzug nach hinten bis zu der Vorhofseptummuskulatur ausgedehnt; im Schnitte 250 ist ein breiter Zusammenhang zwischen beiden hergestellt. Es erweist sich also das von hinten her an den großen Kalkherd herantretende und sich in ihm spurlos verlierende Muskelbündel als der hintere Teil des Stammes vom Atrioventrikularbündel. Aus späteren Schnitten der Serie geht weiter mit zweifelloser Sicherheit hervor, daß das vor dem Herde gelegene Bündel, dessen Fasern ebenfalls in dem Herde verschwinden, den vorderen Teil des Stammes bildet. In der Figur 13 auf Tafel VIII (Schnitt 260) sind die Verhältnisse bei ganz schwacher Vergrößerung dargestellt; man sieht hinten die Vorhofseptummuskulatur, von der nach vorn und etwas nach links der Stamm des Atrioventrikularbündels abgeht. Dieser wird vollständig unterbrochen durch einen großen Kalkherd (×), der vor der Ansatzstelle des vorderen Mitralsegels und der des medialen

Trikuspidalsegels links vom oberen Abschnitte der Ventrikelseptummuskulatur liegt und die Septumoberfläche stark nach links vorwölbt. Direkt vor dem Herde findet man den vorderen Abschnitt des in seiner Kontinuität unterbrochenen Atrioventrikularbündelstammes, der hier bis an den hinteren Rand des Septum membranaceum heranreicht. Das letztere wird vorn begrenzt von einem anderen Abschnitt des muskulären Ventrikelseptums, dem links subendokardial weitere Kalkmassen (>< ><) angelagert sind.

In den folgenden Schnitten schiebt sich der vordere Teil des Bündelstammes mit seinem vorderen Ende allmählich in das Septum membranaceum hinein, an dessen tiefstem Punkte im Schnitte 315 die Teilung in den linken und rechten Schenkel erfolgt. Währenddessen hat sich der hintere Teil des Stammes vom Herde nach hinten sozusagen zurückgezogen, und zwischen Vorhofsmuskulatur, in der bis zum Schluß der Serie der Knoten noch zu erkennen ist, und Herd ist von rechts her die Ventrikelseptummuskulatur getreten.

Aus den mikroskopischen Bildern dieser Serie geht mit Sicherheit hervor, daß in diesem Falle eine totale Kontinuitätsunterbrechung des Atrioventrikularbündelstammes durch einen Kalkherd vorliegt, der von dem sklerosierten Bindegewebe der Aortenwurzel etwas vor der Aortenecke des vorderen Mitralsegels ausgehend nach unten in das muskuläre Ventrikelseptum vorgedrungen ist und dabei das Atrioventrikularbündel an zirkumskripter Stelle völlig zerstört hat, so daß die Fragmentenden desselben bis über 4 mm auseinander liegen. Der Zerstörung scheint eine starke Sklerose des Bindegewebes, das das Bündel und seine Fasern umgibt, vorausgegangen zu sein, da das Bündel nicht dem Andringen des Herdes ausgewichen ist, was daraus hervorgeht, daß es möglich war, Vorhofsabschnitt, hinteren und vorderen Teil des Stammes in einer Schnittebene zu treffen.

Die Bilder würden sich nun aber auch durch die Annahme eines primären Zugrundegehens des Bündels an zirkumskripter Stelle nach Verschluß des versorgenden Gefäßastes und sekundärer Verkalkung der Schwiele erklären lassen. Hiergegen spricht zunächst der sowohl makroskopisch wie mikroskopisch negative

Befund an den Konorararterien, und ferner das Vorhandensein multipler Kalkherde an typischen Stellen in der Nachbarschaft des Septum membranaceum. Ich glaube mich daher berechtigt, in diesem Falle die sklerotischen zur Verkalkung führenden Prozesse am Bindegewebsapparate des oberen Ventrikelseptums für die Kontinuitätsunterbrechung des Atrioventrikularbündels verantwortlich zu machen und den Fall an dieser Stelle der Arbeit zu beschreiben.

Ich habe bei diesem Herzen in der einleitend erwähnten Weise das Verhalten der beiden Schenkel am Septum und das ihrer Endausbreitungen studiert. In den Präparaten kann man konstatieren, daß im hypertrophischen Myokard an den verschiedensten Stellen vereinzelte kleine Schwielen vorhanden sind, daß aber auch hier irgendwelche Veränderungen an den Konorararterienästen fehlen, daß ferner die Myokardfasern eine ganz gleichmäßige, sehr geringe Verfettung aufweisen, dagegen sowohl die Fasern der ungeteilten Schenkel, als die Endausbreitungen ganz unregelmäßig, stellenweise recht hochgradig verfettet sind, im übrigen aber, was ihren Verlauf anlangt, keine Abweichungen zeigen. Das subendokardiale Fettgewebe um die sehr charakteristischen Purkinjeschen Fasern herum ist reichlich entwickelt, namentlich der rechte Schenkel im unteren subendokardialen Verlaufe geradezu eingebettet in Fettgewebe. An der Hypertrophie des Myokards haben die Überleitungsfasern nicht teilgenommen. —

Endokarditis

Wenden wir uns nunmehr zu den hauptsächlich an den Klappen anzutreffenden entzündlichen Prozessen, so liegt es auf der Hand und ist bereits von Tawara (l. c.) ausgesprochen worden, daß infolge ihrer nahen nachbarlichen Beziehungen zu den Aortenklappen, dem vorderen Mitral- und dem medialen Trikuspidalsegel der Vorhofsabschnitt und der Stamm des Atrioventrikularbündels von entzündlichen Veränderungen, die sich an diesen Klappen abspielen, in Mitleidenschaft gezogen werden können. Doch muß die Endokarditis an den Klappen schon eine weite Ausdehnung erlangt haben, bis ein direktes Übergreifen auf das Bündel in Frage kommt. Es ist von vornherein unwahrscheinlich, daß bei akuten verrukösen Prozessen an den Schließungsrändern

der benachbarten Klappen Veränderungen im Atrioventrikularbündel angetroffen werden, wenn nicht etwa gleichzeitig herdförmige Myokarditis besteht, was ja nicht selten der Fall ist.

a) Einfache akute Endokarditis

In meinem Material sind zwei Fälle von akuter Endokarditis mitralis ohne irgendwelche makroskopisch nachweisbaren akuten herdförmigen Myokardveränderungen.

16. Herz No. XCVIII. ♀, 34 Jahre alt. Klin. Diagnose: Puerperalsepsis nach Abort. Leichendiagnose: Status puerperalis. Septische Plazentarreste im Uterus. Exzentrische Hypertrophie des Herzens. Koronarsklerose. Ausgedehnte Myokardschwielen. Endocarditis verrucosa mitralis. Infarkt an der Basis des r. Unterlappens. Infarkt der Milz. Chronische Nephritis mit frischem Nachschube.

In diesem Falle wurden sowohl die Gegend des Atrioventrikularbündelstammes als auch die Scheiben aus dem Septum und den Wandungen der Ventrikel mit dem Gefriermikrotom geschnitten. — In den Horizontalschnitten durch den unteren Rand des Septum membranaceum und den oberen Abschnitt des muskulären Ventrikelseptums erweist sich Knoten, Stamm und Anfangsteil der Schenkel des Bündels als vollkommen intakt; weder an dem Parenchym, noch am Stroma sind irgendwelche Veränderungen zu konstatieren. In den Präparaten aus der Mitte des Ventrikelseptums findet sich eine größere Schwiele mitten im Myokard gelegen; letzteres ist außerdem durchsetzt von zahlreichen kleineren Schwielen, deren Umgebung häufig diffus von Rundzellen infiltriert ist. Die subendokardial gelegenen quer- und schräggetroffenen Bündelchen des linken Schenkels zeigen bis auf eine zirkumskripte Stelle keinerlei Veränderungen; an der betreffenden Stelle liegt in der subendokardialen Schicht zwischen den Schenkelfasern und dem Myokard ein länglichovaler Zellherd, dessen Elemente sich einerseits in die benachbarten Interstitien des Myokards, andererseits zwischen die einzelnen Fasern des Schenkelbündelchens vorschieben. Die Zellen sind relativ groß und erinnern an Plasmazellen, doch ist die Form ihrer Kerne

eine wechselnde; neben rundlichen chromatinreichen finden sich ovale und grobgelappte Kerne mit mehr bläschenartigem Charakter. Die Zellen drängen sich im Zentrum ziemlich dicht zusammen zu einem knötchenartigen Gebilde, während sie an der Peripherie viel weiter auseinanderliegen. Das diesem Herde anliegende und zum Teil von ihm infiltrierte Bündelchen vom linken Schenkel zeigt in seinen Fasern körnige und schollige Verklumpungen des Sarkoplasmas; die Fibrillen sind kaum zu erkennen. — Das Myokard ist auch in den Schnitten aus anderen Abschnitten der Herzwandung und des Septums von schwieligen Herden durchsetzt, die in der Gegend der Herzspitze die größte Ausdehnung erreicht haben; außerdem ist es überall ganz gleichmäßig wenig verfettet. Hin und wieder sieht man in ihm perivaskuläre und interfaszikuläre Rundzellenanhäufungen. Die Fasern der Endausbreitungen sind nur wenig charakteristisch, daher schwer vom Myokard zu unterscheiden, zumal sie nicht an der Hypertrophie des letzteren teilgenommen haben und daher sich nicht durch ihr Kaliber vor den gewöhnlichen Ventrikelfasern auszeichnen; auch sie zeigen eine geringgradige Verfettung. Einen weiteren Herd, wie den oben beschriebenen, konnte ich nirgends auffinden.

In diesem Falle ist es in einem vorher schwer veränderten Herzen zu einer akuten Endokarditis gekommen. Das Atrioventrikularbündel zeigt keine Veränderungen; nur ist einem Aste des linken Schenkels in der Mitte der linken Septumfläche ein Herd an- und eingelagert, der zu einer Störung in den Fasern des Astes geführt hat, die wohl mit der sogen. körnigen Degeneration identisch ist. Der Herd ähnelt den von Aschoff, Geipel und Saigo beschriebenen rheumatischen Knötchen; ob er in irgendwelcher Beziehung zu der akuten Endokarditis steht, vermag ich nicht mit Sicherheit zu sagen.

17. Herz No. XCIV. ♂, 77 Jahre alt. Klin. Diagnose: Phthisis pulmonum, Nephritis (tuberkulosa? Amyloid?). Leichendiagnose: Tuberkulose beider Lungen. Pleuritis tuberkulosa. Kehlkopf- und Darmtuberkulose. Amyloidosis. Endocarditis mitralis verrucosa et ulcerosa.

An den beiden Mitralsegeln fanden sich auf der Vorhoffläche einzelne trübgelbliche Auflagerungen, und zwar saßen diese am hinteren Segel nicht dem Schließungsrande auf, sondern dicht am Ansatzrande. Der freie Rand des vorderen Segels war außerdem leicht verdickt und gerötet und innerhalb der Verdickung lag ein die Klappe perforierendes kleines Ulcus mit gewulsteten und zerklüfteten Rändern. — Bei der großen Ausdehnung der Tuberkulose im Organismus wurde zunächst an eine tuberkulöse Endokarditis gedacht; die mikroskopische Untersuchung der Mitralsegel führte aber zu obiger Diagnose. — Auch in diesem Falle wurde die Untersuchung des Atrioventrikularbündels vermittelst des Gefriermikrotoms ausgeführt. Das Resultat war wiederum, was den Knoten, den Stamm und die Teilungsstelle anlangt, vollkommen negativ. Ebenso fanden sich auch an den Ausbreitungen nirgends Veränderungen, die in direkte Beziehung zu der Endokarditis zu setzen waren. Dagegen zeigen aber die Schnitte durch das obere und mittlere Septum und die Wandungen des linken Ventrikels folgendes: das Myokard ist stellenweise wiederum von einzelnen kleinen Schwielen durchsetzt, ohne daß an den Koronararterienästen etwas Pathologisches wahrzunehmen ist; seine Fasern sind oben am Septum kaum, unten und an den Seitenwänden sehr wenig verfettet, während die beiden Schenkel des Atrioventrikularbündels und ihre Ausbreitungen überall viel hochgradigere Verfettung zeigen. Die Verfettung ist aber keine gleichmäßige: einzelne Fasern erscheinen dicht vollgepfropft von Fettröpfchen, andere nur an einer zirkumskripten Stelle, bei wieder anderen liegen die Fettröpfchen viel weiter auseinander. Dabei ist der Purkinjesche Fasertypus, wie man sich an van Gieson-Präparaten überzeugt, besonders deutlich ausgeprägt. —

Nach diesen Untersuchungsergebnissen, aus denen natürlich wegen der geringen Zahl der Fälle keine allgemeinen Schlüsse gezogen werden dürfen, scheint die Gefahr für das Atrioventrikularbündel bei unkomplizierter akuter Endokarditis keine hochgradige zu sein. Ganz anders liegen die Verhältnisse, wenn sich zu der akuten Endokarditis embolische Prozesse im Myokard hinzugesellen.

18. Herz No. CXV. ♂, 12 Jahre alt. Klin. Diagnose: Sepsis nach periostalem Abszeß. — Leichendiagnose: Akute eitrige Osteomyelitis der l. Tibia. Multiple Abszesse in beiden Lungen. Endocarditis verrucosa aortica. Multiple subepikardiale Myokardabszesse. Kleine Nierenabszesse usw. b) Akute Endokarditis mit akuter herdförmiger Myokarditis.

An der Klappenkommissur zwischen hinterer und linker vorderer Aortenklappe haftete eine über erbsengroße blumenkohlartige graurote weiche Exkreszenz; kleine warzenartige Effloreszenzen derselben Beschaffenheit besetzten die Schließungsränder aller drei Klappen. — Nach Fixierung des Herzens in Formol wurde die untere Hälfte des Septum membranaceum mit ihrer vorderen, hinteren und unteren Umgebung herausgeschnitten, in Parraffin eingebettet und horizontal in Serienschnitte zerlegt. Außerdem untersuchte ich Schnitte von eingebetteten Scheiben aus anderen Abschnitten der Herzwandung. — In den ersten Schnitten der Serie, von denen jeder 10. aufgeklebt und abwechselnd nach van Gieson und mit Hämatoxylin-Eosin gefärbt wurde, ist vom Atrioventrikularbündel noch nichts enthalten. In der zum Ansatz des medialen Trikuspidalsegels hinziehenden Vorhofsmuskulatur finden sich aber im 20. Schnitte Anhäufungen polynukleärer Leukozyten, zwischen denen die Muskelfasern kernlos und homogen sind und kleine Häufchen roter Blutkörperchen liegen; außerdem lagern ebenfalls Eiterkörperchen um einzelne kleine Blutgefäße innerhalb der vorn vor dem Septum membranaceum im Schnitte getroffenen Ventrikelseptummuskulatur. Da, wo diese am membranösen Septum endigt, sieht man eine kleine wurstförmige Kapillare prall mit Kokken angefüllt. Im nächsten Schnitte liegt an der dieser Kapillare entsprechenden Stelle ein rundlicher Herd von polymorphkernigen Leukozyten, der, wie die folgenden Schnitte zeigen, ein total nekrotisches Zentrum mit schattenhaft noch erkennbaren Muskelfasern und zahllosen eingelagerten Kokken besitzt. Während dieser Herd sich scharf durch seinen dichten Leukozytenwall von der Umgebung abhebt, sind die Infiltrationen in der Vorhofsmuskulatur, die sich weiter ausgedehnt haben, diffuserer Natur. Vom Schnitte 50 ab läßt

sich innerhalb der Vorhofseptummuskulatur am Rande gegen den Annulus fibrosus hin der Knoten des Atrioventrikularbündels abgrenzen, und auch dieser zeigt, namentlich an seinem vorderen Ende, eine diffuse, nicht sehr hochgradige Infiltration mit polymorphkernigen Leukozyten und herdweisen kleinen Blutextravasaten, doch erscheinen seine muskulären Elemente intakt. Im Schnitte 70 findet sich mitten im Knoten drin eine mit dicht gedrängten Kokken prall angefüllte kleine Blutkapillare. Im Schnitte 80 ist das untere Ende des in der Ventrikelseptummuskulatur gelegenen Herdes erreicht; gleichzeitig beginnt ganz vorn direkt subendokardial ein neuer Herd, der dem ersten ganz analog, aber wesentlich kleiner ist. Vom Schnitte 90 ab sendet der Knoten des Bündels einen schnell länger werdenden Fortsatz nach vorn in das Septum membranaceum hinein aus; dieser, der dem Stamme des Bündels entspricht, zeigt zunächst nirgends Infiltrate, während der Knoten nach wie vor, bald hier bald dort Rundzellenanhäufungen aufweist; doch liegen im Schnitte 100 an seinem vorderen Ende zwei Durchschnitte durch eine Kapillare, die wiederum mit dichten Kokken vollgepfropft ist. Im Schnitte 120 vereinigt sich der hintere, mit dem Knoten zusammenhängende Teil des Stammes mit einem Muskelbündel, das im Schnitte 110 ganz vorn im Septum membranaceum aufgetreten ist, und der nunmehr in ganzer Länge getroffene Bündelstamm zeigt wieder an seinem vorderen Ende, gleichzeitig aber auch in der Mitte mit Kokken angefüllte und verstopfte Kapillaren. Der Stamm ist im übrigen stark hyperämisch, nicht aber rundzellig infiltriert. Vom Schnitte 130 ab ist rechts vom Bündel das obere Ende des muskulären Ventrikelseptums getroffen; im 150. Schnitte ist der Zusammenhang zwischen Knoten und Stamm gelöst, gleichzeitig sieht man im vordersten Abschnitte des Bündels, wo im folgenden Schnitte die Teilung beginnt, eine deutliche diffuse Infiltration mit polymorphkernigen Leukozyten, die in den nächsten Schnitten aber nicht mehr zu finden ist. Die Teilung in den linken und rechten Schenkel ist im 180. Schnitte beendet. Auch im oberen Teile des linken Schenkels und in der Umgebung des rechten sind mit Kokken gefüllte kapillare Blutgefäße nachzuweisen. In der

Ventrikelseptummuskulatur findet man an den verschiedensten Stellen kleine embolische Herde mit nekrotischem Zentrum und breitem Leukozytenwall. — In den Präparaten von der Wandung der Ventrikel und den Papillarmuskeln fand ich nur ganz spärliche Herde in der Ventrikelmuskulatur, nirgends aber irgendwelche Veränderungen an den Ausbreitungen der Schenkel des Atrioventrikularbündels. —

Die Befunde an diesem Herzen dokumentieren die Gefahr, in der Vorhofsabschnitt und Stamm des Bündels bei akuter Endokarditis mit gleichzeitiger Überschwemmung des Blutes mit Eitererregern schweben. Daß es in diesem Falle nicht zu Herden im Bündel selbst und dadurch bedingte Kontinuitätsunterbrechung gekommen ist, dürfte wohl mit dem rapiden tödlichen Verlaufe, den die Erkrankung genommen haben muß, zu erklären sein.

Im Anschluß hieran möchte ich einen ähnlichen Fall anführen, der nur insofern anders liegt, als die akute Endokarditis bereits veränderte Klappen traf, also eine rekurrierende Endokarditis vorlag.

c) Rekurrierende Endokarditis mit akuter herdförmiger Myokarditis.

19. Herz No. LXXXII. ♂, 19 Jahre alt. Klin. Diagnose: Vor acht Tagen Anfall von Gelenkrheumatismus. Im Blute Streptokokken. Leichendiagnose: Alte fibröse Endocarditis mitralis mit Insuffizienz der Klappen. Frische verruköse Endocarditis mitralis und tricuspidalis. Embolischer Herd im Myokard der Herzspitze. Zahlreiche Herde in beiden Lungen, in den Nieren, im Jejunum, Milzschwellung usw.

Auf dem Schließungsrand der Trikuspidalsegel fanden sich bis über linsengroße höckerig warzige Exkreszenzen, teils von graurötlicher, teils von hellbräunlicher Farbe, die fest den im übrigen zarten Segeln anhafteten. Die Mitralsegel waren beide verdickt, verkürzt und an den Kommissuren eine kurze Strecke weit miteinander verwachsen. Ebenso waren die Sehnenfäden verdickt uud so verkürzt, daß die Spitze des hinteren Papillarmuskels direkt an den freien Rand des großen Segels anstieß. Auf der Vorhofsfläche des Schließungsrandes beider Klappen

fand sich eine fortlaufende Reihe ganz kleiner blaßgraurötlicher Granulationen.

Zur mikroskopischen Untersuchung wurde in analoger Weise, wie im vorigen Falle vorgegangen; das den oberen Abschnitt des Atrioventrikularsystems enthaltende Stück wurde horizontal in 400 Serienschnitte zerlegt. — In den ersten 170 Schnitten der Serie ist das Atrioventrikularbündel noch nicht getroffen; doch finden sich an den verschiedensten Stellen der Ventrikelseptummuskulatur, die den vorderen Teil der Schnitte einnimmt, nekrotische rundliche Herde mit breitem Ringwalle von polymorphkernigen Leukozyten, die die Herde im vorigen Falle an Größe weit übertreffen. Das in den Schnitten getroffene Trikuspidalsegel ist reichlich vaskularisiert, am freien Ende verdickt und mit einer großen fibrinösen, von Eiterkörperchen und zahllosen Kokken durchsetzten Auflagerung versehen, die an der Basis bereits Organisationsvorgänge erkennen läßt. Im Schnitte 175 treten in der Mitte des entschieden fibrös verdickten Septum membranaceum einige zunächst voneinander getrennte kurz längsgetroffene Muskelfaserzüge und zwischen diesen und der Ansatzstelle des medialen Trikuspidalsegels reichliche kapillare Blutgefäße umgeben von zahlreichen polymorphkernigen Leukozyten auf. Schon im nächsten Schnitte sind die einzelnen Muskelzüge zu einem breiten spindelförmigen Bündel, dem Stamme des Atrioventrikularbündels vereinigt. In den Interstitien, zwischen dessen Fasern finden sich überall kleine den Fasern parallele längliche Infiltrate polymorphkerniger Leukozyten, besonders dicht in der Mitte des rechten Randes des Bündels, in dessen Nachbarschaft die erwähnten von Rundzellen umgebenen Blutgefäße sich noch vermehrt haben. Zwischen und hinter den letzteren beginnt in den folgenden Schnitten das obere Ende der Ventrikelseptummuskulatur, die durch die immer mehr zunehmenden Rundzellen aufs dichteste herdförmig durchsetzt erscheint, wobei innerhalb des Herdes die Muskelfasern total nekrotisch sind und große Kokkenhaufen zwischen ihren Trümmern liegen. In der Figur 4 auf Tafel IX ist der Herd innerhalb des oberen Endes des muskulären Ventrikelseptums mit dem benachbarten Abschnitte

des Atrioventrikularbündelstammes aus dem Schnitte 215 dargestellt. Man sieht die nahe Beziehung zwischen dem Herde und dem Bündel, dessen rechter Rand auf das dichteste von Rundzellen des Leukozytenwalles durchsetzt wird. Hier sind auch die Bündelfasern kernlos, nekrotisch; im übrigen sieht man überall zwischen den Fasern kleine längliche Ansammlungen von Rundzellen und in der Umgebung des Herdes kleinere und etwas größere Blutextravasate. — Im Schnitte 220 erfolgt in dem kolbig angeschwollenen Ende des Bündels, dicht vor dem Herde, die Teilung in den linken und rechten Schenkel, während erst im 230. Schnitte das hintere Ende mit dem inzwischen innerhalb der Vorhofmuskulatur hinten aufgetretenen Knoten sich vereinigt. Knoten und hinterer Abschnitt des Stammes zeigen von da ab ein normales Verhalten, der mittlere Stammabschnitt weist dagegen nach wie vor reichliche interstitielle Infiltrate auf, bis er im Schnitte 260 verschwunden ist. In dem oberen Teile des rechten wie des linken Schenkels sind stellenweise kleine perivaskuläre Rundzellenansammlungen zu sehen, ohne daß die Fasern Veränderungen erkennen lassen. Der Herd innerhalb der Ventrikelseptummuskulatur ist noch bis zum Schnitte 320 zu verfolgen.

In den Präparaten von andern Teilen der Herzwandung habe ich noch eine ganze Reihe weiterer Herde im Myokard gefunden, die dem bloßen Auge bei der Obduktion entgangen waren, darunter am oberen Septum einen etwa halblinsengroßen Herd, der von dem hier noch ungeteilt verlaufenden linken Schenkel nur durch eine schmale Lage erhaltenen Myokards getrennt war. Ein weiterer Herd lag in unmittelbarer Nachbarschaft des rechten Schenkels während seines intermuskulären Verlaufes; sowohl der linke wie der rechte Schenkel zeigten an den betreffenden Stellen Rundzelleninfiltration zwischen ihren intakten Fasern. Bei den Endausbreitungen der Schenkel bin ich nicht auf ähnliche Bilder gestoßen, doch möchte ich erwähnen, daß deren Fasern wenigstens stellenweise eine beträchtliche Verfettung zeigten, während die Myokardfasern nur in der Umgebung der Herde verfettet waren und auch bei den Schenkeln selbst die Reaktion negativ ausfiel. —

Außer diesem Falle habe ich noch zwei weitere Herzen mit rekurrierender Endokarditis untersucht, die aber weder bei der Obduktion noch mikroskopisch akute Myokardherde aufwiesen.

d) Einfache rekurrierende Endokarditis.

20. Herz No. CI. ♀, 17 Jahre alt. Klin. Diagnose: Appendicitis (2 Tage ante exitum operiert). Sepsis? Typhus? Leichendiagnose: Chronische Endocarditis mitralis mit akuten Effloreszenzen. Multiple Niereninfarkte. Milzschwellung usw.

Das Mitralostium war für die Kuppen zweier Finger durchgängig; die Klappen waren im ganzen verdickt, eine Strecke weit miteinander verwachsen und zeigten am Schließungsrand eine Reihe bis hirsekorngroßer teils undurchscheinend gelblicher, teils durchscheinend graugelblicher Auflagerungen. — Das Herz wurde nur an Gefriermikrotomschnitten untersucht. — In den Präparaten, die den Knoten und den Stamm des Atrioventrikularbündels getroffen haben, finden sich im Knoten vereinzelte perivaskuläre zellige Infiltrate, die sich hier aber nicht aus polynukleären Leukozyten, vielmehr aus größeren verschieden gestalteten Elementen mit wechselnden Kernformen zusammensetzen; die kleinen Herde erinnern sehr an den im 16. Falle erwähnten. Am Rande des Knotens, gegen die Vorhofsmuskulatur hin, trifft man in dem lockeren Gewebe auf isoliert liegende Zellen, die denen gleichen, welche die Infiltrate bilden, und hier genau die verschiedenen Gestalten und Eigenschaften der Zieglerschen Polyblasten besitzen. — Das Zwischengewebe des Stammes ist im ganzen auffallend zellreich, ohne daß es zu zirkumskripten Infiltraten gekommen ist. Die Fasern des Bündels zeigen keinerlei Veränderungen. — Analoge perivaskuläre Infiltratherde habe ich in diesem Herzen auch an anderen Abschnitten gefunden, teils in Interstitien des Myokards, teils auch subendokardial, unter anderen einen Herd mitten zwischen den Fasern des rechten Schenkels bald nach seinem Austritte aus der Septummuskulatur in die subendokardiale Schicht. Die Zellen des Infiltrats zeigen auch hier den „Polyblastencharakter"; sie sind, wie in Scharlachpräparaten deutlich zu sehen ist, ziemlich stark verfettet. Die Fasern des

Schenkels, die direkt von dem Infiltrat umgeben sind, zeichnen sich in van Gieson-Präparaten von den übrigen durch ihre dunkelbräunliche Farbe und in Scharlach-Präparaten durch reichlichen Gehalt an Fettröpfchen aus. Dieser Herd im rechten Schenkel hat übrigens nicht eine perivaskuläre Lage, sondern findet sich sozusagen frei im lockeren Bindegewebe zwischen den Fasern. — Daß diese zirkumskripten Infiltrate mit den „rheumatischen Knötchen" Aschoffs[29]) identisch sind, scheint mir sehr wahrscheinlich, obwohl ich in ihnen keine Riesenzellen und keine zentralen Nekrosen gefunden habe. Auch Aschoff fand die Knötchen „in zwei Fällen von rekurrierender Endokarditis deutlich ausgeprägt".

21. Herz No. LXXIII. ♀, 44 Jahre alt. Klin. Angaben: Gangrän erst des l., später des r. Unterschenkels. Seit 14 Tagen rechtseitige vollkommene Lähmung. Leichendiagnose: Alte Endocarditis mitralis mit Stenose des Ostium. Frische Auflagerungen am Schließungsrande. Embolischer Erweichungsherd in der l. Großhirnhemisphäre. Embolie beider Art. iliacae (reitender Embolus auf der Gabelung der Aorta). Schwielige Myokarditis. Multiple Milzinfarkte. Tiefe Narben in der r. Niere usw.

In diesem Falle stellte es sich bei der mikroskopischen Untersuchung heraus, daß auch eine alte Endocarditis tricuspidalis bestand; das mediale Trikuspidalsegel ist in der Horizontalserie durch den obersten Teil des Ventrikelseptums verdickt und in ganzer Ausdehnung vaskularisiert. Erwähnenswert ist ferner die außerordentlich reichliche glatte Muskulatur unter der Vorhofsfläche des stark verdickten vorderen Mitralsegels. — In der Serie, von deren 700 Schnitten nur jeder 50. aufgehoben und gefärbt wurde, ist vom Atrioventrikularbündel zuerst die Teilungsstelle mit den Anfangsteilen der beiden Schenkel getroffen; weder am Bündel, noch an der benachbarten Ventrikelseptummuskulatur ist etwas Besonderes zu beobachten; die hinten gelegene Vorhofmuskulatur zeigt eine starke Hypertrophie ihrer Fasern. In späteren Schnitten, die den Stamm und den Knoten des Bündels enthalten, ist das Bindegewebe zwischen den Bündelfasern und namentlich

um kleine Blutgefäße, die das Bündel begleiten, auffallend breit und kernarm im Verhältnis zu dem Alter des Individuums, von dem das Herz stammt. Ebenso findet sich auch in der Ventrikelseptummuskulatur eine entschiedene Verbreiterung des interfaszikulären und des perivaskulären Bindegewebes, die des letzteren zuweilen in eigenartig knotiger Form. Irgendwelche zelligen Infiltrate konnte ich nicht nachweisen. —

Der erste dieser beiden Fälle von rekurrierender Endokarditis bestätigt die Aschoffsche Vermutung und den Saigoschen Befund von dem Vorkommen knötchenförmiger Infiltrate am und im Atrioventrikularbündel bei Herzfehlern. Der zweite Fall ist vielleicht als Ausgangstadium dieser Veränderung anzusehen, da nach Aschoff partielle und totale fibröse Umwandlungen der Knötchen vorkommen; nur müßte man annehmen, daß in diesem Falle die Infiltrate diffuseren Charakter (wie er stellenweise auch im ersten Falle beobachtet wurde) gehabt haben.

Bei Herzfehlern mit rekurrierender Endokarditis beobachtet man weiter schon makroskopische Veränderungen, die geeignet erscheinen zu Schädigungen des Atrioventrikularbündels oder von Teilen desselben zu führen. Es sind das die endokarditischen Prozesse, die sich an der Herzwand, namentlich am oberen Teile des Ventrikelseptums gar nicht selten vorfinden. Aschoff hat, wie erwähnt, schon darauf hingewiesen, daß derartige Affektionen unter Umständen partielle Leitungsunterbrechungen des Atrioventrikularsystems verursachen können, und Tawara hält es nicht für ausgeschlossen, daß in seinem einen Falle mit „abnormen Verlauf" des linken Schenkels „das ganze Bündel des linken Schenkels oder doch ein großer Teil desselben durch diese endokarditische Affektion in Mitleidenschaft gezogen worden ist". — Ich habe zwei solche Fälle untersucht, deren Beschreibung ich hier folgen lasse.

e) Rekurrierende Endokarditis mit Wandendokarditis.

22. Herz No. LXXV. ♂, 28 Jahre alt. Klin. Diagnose: Endocarditis ulcerosa. Aorten- und Mitralinsuffizienz. Dilatatio cordis. Sepsis. Lungeninfarkt. Leichendiagnose: Endocarditis fibrosa aortica et mitralis mit Insuffizienz der Klappen. Kolossale exzentrische Hypertrophie des

Figur 4.

l., geringere des r. Ventrikels. Starke Dilatation des l., geringe des r. Vorhofs. Frische verrukös ulzeröse Endocarditis aortica et mitralis mit Zerreißung mehrerer Sehnenfäden der Mitralsegel. Wandendokarditis im Insuffizienzzeichen unterhalb der r. vorderen Aortentasche, sowie auf der Hinterwand des l. Vorhofs. Milz- und Niereninfarkte. Beiderseitige Tonsillarabszesse. Stauungsorgane usw.

In der nebenstehenden Abbildung des aufgeschnittenen Herzens nach einer photographischen Aufnahme sieht man den nach dem Sektionsprotokoll 4 cm langen und fast 2 cm breiten endokarditischen Herd oben an der linken Septumfläche genau an der Stelle, wo der noch ungeteilte linke Schenkel des Atrioventrikularbündels subendokardial am Septum schräg nach vorn abwärts zu verlaufen pflegt. Man sieht ferner unterhalb der Kommissur zwischen hinterer und rechter vorderer Aortenklappe einen weiteren Herd, der der vorderen Hälfte des Septum membranaceum aufsitzt und sich bis nahe an dessen unteren Rand zu erstrecken scheint, dessen Sitz also ebenfalls für eine Schädigung des Atrioventrikularbündels in Betracht kommen kann. — Aus diesem Herzen, das im übrigen zu Demonstrationszwecken erhalten blieb, schnitt ich ein längliches Stück aus dem Septum heraus, das den ganzen großen Herd, einen Teil der rechten vorderen Aortenklappe und den vordersten Teil des Septum membranaceum mit dem kleineren Herde enthielt. Dieses Stück schnitt ich etwa in der Mitte des großen Herdes quer durch und halbierte dann das obere Teilstück in der Längsrichtung, so daß die hintere der beiden Hälften den vorderen Abschnitt des Septum membranaceum und den hinteren oberen Quadranten des großen Herdes umfaßte. Diese Hälfte wurde zunächst von oben her in horizontale Serienschnitte zerlegt.

Die mikroskopische Untersuchung ergab, daß der erwähnte kleine Herd am Septum membranaceum bereits längst aus der Serie verschwunden ist, ehe das Atrioventrikularbündel in ihr erscheint. Von diesem ist überhaupt nur der vorderste Abschnitt des Stammes mit der Teilungsstelle in dem zur Untersuchung

dienenden Stücke enthalten. In der Serie erscheint es erst im 685. Schnitte; hier kommt es vom hinteren Schnittrande aus in dem nur noch kurz getroffenen Septum membranaceum zum Vorschein; in den nächsten Schnitten erfolgt bereits die Teilung. Die vorderen zwei Drittel etwa dieser Schnitte werden eingenommen von der unterhalb der rechten vorderen Aortenklappe befindlichen Ventrikelseptummuskulatur, welcher der große endokarditische Herd vorgelagert ist. Dieser zeigt vom ersten Beginn in der Serie an ein ganz typisches Verhalten; gehen wir von der hinter ihm gelegenen Partie der Septumfläche aus, so finden wir hier über eine breite, ziemlich kernarme, bindegewebige subendokardiale Schicht die Elastika des Endokards mit dem Endothel glatt hinwegziehen; sobald wir den hinteren Rand des Herdes erreichen, sehen wir gleichsam das Endothel sich von der Elastika, die in gerader Linie fortläuft, abheben und ein kernreiches fibröses Gewebe sich zwischen Endothel und Elastika hineinschieben. Die subendokardiale Schicht behält dabei ihre Breite bei und wird eine Strecke weit vom Rande des Herdes aus ganz scharf durch die Elastika von der nach vorn hin immer mehr zunehmenden, außerhalb der Elastika liegenden Verdickung abgegrenzt. Gegen das Zentrum des Herdes hin teilt sich die Elastika büschelförmig in der Verdickung auf, so daß sie hier nicht mehr als Grenze zwischen Endokard und subendokardialer Schicht gelten kann; hier finden sich dafür aber in der Fortsetzung der Linie, die die Elastika am Rande des Herdes gebildet hat, hin und wieder quergetroffene Bündelchen glatter Muskulatur, die normaliter ja direkt unter der Elastika in der oberflächlichsten Lage der subendokardialen Schicht liegen, und aus dem Sitze dieser kann man entnehmen, daß auch hier die subendokardiale Schicht die gleiche Breite wie außerhalb des Herdes besitzt. Es geht also aus diesen Verhältnissen mit Sicherheit hervor, daß der ganze Herd rein endokardialen Ursprungs ist, die subendokardiale Schicht sich nicht an seiner Bildung beteiligt. Damit soll aber keineswegs gesagt sein, daß diese sich etwa normal verhält; sie ist, wie schon erwähnt, im ganzen verbreitert und hinter dem Herde kernarm, sklerotisch. Im Bereiche des Herdes lockern sich ihre Elemente

und werden kernreicher; außerdem treten in ihr zahlreiche Blutgefäße, Kapillaren und kleine Arterien und Venen, auf, um die herum meist zellige Infiltrationen sich finden. Der Herd selbst zeigt in seinem hinteren oberen Quadranten eine tiefe Lage derben Bindegewebes, die kernärmer als die benachbarte subendokardiale Schicht ist, dabei aber ebenso wie diese reichliche meist quergetroffene Blutgefäße enthält und von vielen ziemlich groben elastischen Fasern durchzogen wird. Diese Lage geht gegen die Oberfläche hin allmählich über in junges Bindegewebe mit zahlreichen Kapillaren und Gefäßsprossen, die senkrecht zur Septumfläche dieser entgegen zu streben scheinen und von vielen ebenso gerichteten Spindelzellen begleitet werden; zwischen den Gefäßen finden sich Haufen von Rundzellen verschiedener Größe. Die stark zerklüftete Oberfläche wird gebildet von einem ziemlich kompakten Fibrinbelage, in dem zahllose Kokken und viele Leukozyten suspendiert sind und der stellenweise, namentlich in kryptenartigen Vertiefungen, von kubischen epithelartigen Zellen und großen vielkernigen Elementen ausgekleidet wird. Das junge Bindegewebe dringt von unten her in den Fibrinbelag ein und organisiert dessen tiefe Schichten. — Die oberflächlichen Lagen des Myokards unterhalb des Herdes sind von ziemlich reichlichem Bindegewebe, das denselben Charakter wie das subendokardiale trägt, durchwachsen; die Muskelfasern selbst zeigen starke Hypertrophie. Stellenweise ist ihre Kontinuität auf eine kurze Strecke unterbrochen: zwischen den nekrotischen Fragmentenden liegt dann ein Haufen polynukleärer und einkerniger Leukozyten.

Verfolgen wir nunmehr das Verhalten des Atrioventrikularbündels nach seinem Auftreten in der Serie, so konstatieren wir zunächst, daß die Fasern des vorderen Stammabschnittes von lockerem kernreichen Bindegewebe umgeben sind und in diesem geschlängelt verlaufen, während das Gewebe des umgebenden verdickten Septum membranaceum einen äußerst starren Eindruck infolge seiner Kernarmut und der Breite seiner gespannten Fasern macht. Zwischen den Bündelfasern finden sich reichliche prall gefüllte Blutkapillaren und stellenweise geringe Häufchen einkerniger Rundzellen. Im Schnitte 705 ist bereits die Teilung

am vorderen Ende des Stammes fertig, die beiden Schenkel rücken nach vorn divergierend auseinander und der linke schiebt sich in die subendokardiale Schicht vor dem Septummyokard, das unter der rechten vorderen Aortenklappe gelegen ist, hinein; seine Fasern sind dabei zunächst längs, später kurz schräg getroffen und ordnen sich zu kleinen Bündelchen von verschiedenem und wechselnden Kaliber an, die in ziemlich lockerem, hin und wieder von kleinen Rundzelleninfiltraten durchsetzten Bindegewebe verlaufen. Das Vorrücken des vorderen Endes des linken Schenkels nach vorn erfolgt in der Serie so allmählich und langsam, daß erst im 930. Schnitte der hintere Rand des großen endokardialen Herdes erreicht ist, wobei in Betracht zu ziehen ist, daß je weiter man nach abwärts in der Serie gelangt, desto weiter nach hinten der hintere Rand des Herdes in den Schnitten reicht. Von nun ab entfernt sich das vordere Ende des linken Schenkels, dessen Faserbündelchen jetzt zumeist quergetroffen sind, immer mehr von der Septumoberfläche, indem es unter der Elastika und unter den glatten Muskelfasern zu liegen kommt, die die Grenze zwischen Endokardverdickung und subendokardialer Schicht bilden. In dieser letzteren Schicht sind die Fasern des linken Schenkels im Bereiche des großen endokarditischen Herdes bis zum letzten (1400.) Schnitte der Serie kontinuierlich zu verfolgen. In der Figur 2 auf Tafel X sind diese Verhältnisse bei Lupenvergrößerung dargestellt; die Figur entspricht dem ganzen 1300. Schnitte, ihr oberer Rand seinem hinteren Ende. Man sieht hinten in der verbreiterten subendokardialen Schicht die Bündel des linken Schenkels, dessen hinterer Abschnitt nicht im Schnitte getroffen ist; unterhalb der endokardialen Verdickung, die der subendokardialen Schicht fast knopfartig aufsitzt, werden die Faserbündelchen schmäler und scheinen schließlich nach vorn zu spitz ausgezogen zu endigen. Betrachtet man aber den Schnitt bei starker Vergrößerung, so findet man noch fast bis zu seinem vorderen Ende reichend in der auch hier noch gut abgrenzbaren subendokardialen Schicht einzelne quergetroffene Fasern des linken Schenkels, die durch Bindegewebe weit auseinander gedrängt bei der Lupenvergrößerung nicht zu erkennen sind.

Die mikroskopischen Bilder, die stellenweise sehr lebhaft an die Verhältnisse bei dem Herzen No. LXXXIX (fötale Endokarditis) erinnern, beweisen demnach, daß eine Kontinuitätsunterbrechung des linken Schenkels durch den großen endokarditischen Herd, wenigstens in seinem oberen Teile, nicht stattgefunden hat. Eine andere Frage ist es, ob der Herd nicht zu Schädigungen der Fasern des linken Schenkels geführt hat. Hierfür sprechen allerdings die Befunde bei starker Vergrößerung. Ich habe die mit × gekennzeichnete Stelle in der eben erwähnten Figur bei starker Vergrößerung in der Figur 3 auf Tafel X wiedergegeben. Hier kommt das starke Auseinanderweichen der einzelnen Fasern durch das vermehrte Bindegewebe zum Ausdruck; man sieht ferner, daß jede der Fasern von einem Hohlraum umgeben ist, der wohl der Lymphscheide Albrechts [30]) entspricht; diese ist durch die Lymphstauung, die ihrerseits ihre Ursache in der starken Bindegewebszunahme hat, erheblich erweitert; und schließlich haben die Fasern ihre typische Struktur verloren, während die Elemente des linken Schenkels außerhalb des Herdes in demselben Schnitte einen ausgesprochenen Purkinjeschen Typus besitzen.

Genau das gleiche Verhalten kann man auch in den Präparaten von den übrigen untersuchten Teilstücken dieses Herzens finden. Den vorderen oberen Quadranten des Herdes mit einem Teile der rechten vorderen Aortenklappe habe ich frontal geschnitten. Auch hier ist die subendokardiale Schicht gut gegen den bis zum Ansatzrande der Aortenklappe reichenden Herd abzugrenzen; Fasern des linken Schenkels sind, ihrem normalen Verlaufe entsprechend, nur im untersten Abschnitte der Präparate nachzuweisen und liegen wiederum weit auseinander gedrängt, umgeben von subendokardialem Bindegewebe. Die gleichen Bilder liegen in den Querschnitten durch die untere Hälfte des endokarditischen Herdes vor; der linke Schenkel erreicht mit seinem vorderen Teile, der in ganzer Breite vom Herde bedeckt verläuft, nicht dessen vorderen Rand; eine Abgrenzung zwischen vorderen und mittleren Ast des Schenkels ist nicht möglich. Der hintere Ast scheint gänzlich außerhalb des Herdes zu verlaufen. —

Der zweite einschlägige Fall, den ich untersucht habe, zeigt ähnliche Verhältnisse, nur sind die Veränderungen nicht so hochgradig.

23. Herz No. XCIX. ♀, 50 Jahre alt. Klin. Diagnose: Mitralinsuffizienz und -stenose. Myokarditis. Dekompensation. Leichendiagnose: Alte fibröse Endocarditis mitralis mit frischen verrukösen Exkreszenzen. Reine Insuffizienz der Mitralsegel. Exzentrische Hypertrophie des ganzen Herzens. Weit offenes Foramen ovale. Stauungsorgane usw.

Das Endokard am oberen Teile des Septum musculare ventriculorum wies, laut Sektionsprotokoll, in einiger Entfernung vor dem Mitralsegel einige zirkumskripte strahlig sehnige, leicht prominente Verdickungen auf. — Von diesem Herzen habe ich nur den Teil des Ventrikelseptums, der die Endokardveränderungen zeigte, mit dem darüber liegenden unteren Rande des Septum membranaceum frontal in 600 Serienschnitte zerlegt. — Die Serie dokumentiert, daß die schwieligen Endokardveränderungen außerhalb von der Elastika ihren Sitz haben und daß unter ihnen die subendokardiale Schicht intakt hinwegzieht. In diesem Falle ist es auch nicht einmal zu einer Verbreiterung dieser Schicht gekommen, nur ist auffallend, wie außerordentlich kräftig in ihr, namentlich im Bereiche der Verdickungen, die glatte Muskulatur entwickelt ist. Stellenweise kommen dadurch an den Stellen mit verdicktem Endokard Bilder zustande, die an die bei Arteriosklerose der mittleren Arterien erinnern: innen das stark verdickte und sklerotische Endokard, dann die kräftige geschlängelt verlaufende Elastika, darauf folgend die glatte längsgetroffene Muskularis und schließlich außen die fibröse und ziemlich lockere subendokardiale Schicht. — In letzterer verläuft der linke Schenkel, ohne daß an seinen Fasern unterhalb der Endokardverdickungen irgend eine Veränderung nachzuweisen wäre. Direkt nach der Teilung des Bündelstammes erweist sich der Anfangsteil des linken Schenkels völlig durchsetzt von einem frischen Blutextravasat; auch hier ist nichts Pathologisches an ihm zu konstatieren. —

In diesem Falle lag eine chronische schwielige Endokardverdickung, vielleicht bedingt durch das Anschlagen des insuffizierten vorderen Mitralsegels gegen das Septum, vor. Ähnliche Veränderungen finden sich noch an einigen weiteren Herzen meines Materials, die im übrigen in die Kategorie der chronischen Klappenfehler gehören.

f) Chronische Endokarditis.

24. Herz No. CIX. ♀, 70 Jahre alt. Klin. Diagnose: Aorten- und Mitralinsuffizienz. Hemiplegie. Schrumpfniere. Leichendiagnose: Alte fibrös kalkulöse Endocarditis aortica und mitralis. Stenose und Insuffizienz der Aorten- und Mitralklappen. Insuffizienzzeichen am Septum musculare ventriculorum links oben. Starke Hypertrophie des l., exzentrische des r. Ventrikels. Arteriosklerotische Narbennieren. Blutung in der r. Großhirnhemisphäre usw.

Die hintere und die rechte vordere Aortenklappe waren fast bis zum Nodulus, die hintere und die linke vordere etwa 2 mm weit von der Kommissur aus und die beiden vorderen überhaupt nicht miteinander verwachsen; dabei waren alle drei Klappen stark verdickt und mit kalkigen Einlagerungen versehen, die sowohl die ventrikuläre Oberfläche der Klappen vorbuckelten, als auch in die tief ausgebuchteten Sinus Valsalvae hineinragten. Direkt unterhalb der rechten vorderen Klappe war das Septumendokard in einer Ausdehnung von der Größe eines Markstückes etwa zirkumskript verdickt und mit etwas fetzigen Fibrinauflagerungen bedeckt. Das Ostium venosum sin. war nur für die Kuppen zweier Finger durchgängig; die im ganzen verdickten und breit miteinander verwachsenen Mitralsegel zeigten nahe ihrem freien Rande derbe verruköse, z. T. verkalkte Höcker. — Das Septum membranaceum mit Umgebung und die Stelle der Endokarditis parietalis untersuchte ich in diesem Falle an Gefriermikrotomschnitten. — Während der Knoten und der hintere Teil des Stammes des Atrioventrikularbündels einen reichlichen Gehalt an interstitiellen Fettzellen aufweisen, ist der vordere Stammabschnitt, entsprechend dem Alter des Individuums, von derbem Bindegewebe durchsetzt, das sich namentlich um die Blutgefäße

zu ziemlich breiten Ringen verdichtet. In der Umgebung finden sich im sklerotischen Gewebe des Septums ganz kleine, meist streifige Kalkeinlagerungen. Die Teilungsstelle und die obersten Abschnitte beider Schenkel sind eingehüllt von sehr lockerem, schleimgewebsartigen Bindegewebe, in dem die einzelnen Fasern zu kleinen Bündelchen vereinigt stark geschlängelt und weit auseinander liegend verlaufen. An den Fasern selbst ist nirgends etwas Pathologisches zu bemerken, zwischen ihnen finden sich vereinzelt ganz kleine Anhäufungen einkerniger Rundzellen. — Die Querschnitte durch das obere Septum muskulare ventrikulorum zeigen, daß der ganze linke Schenkel unter der endokardialen Verdickung hinwegzieht. Letztere liegt wieder ganz außerhalb der Elastika und besteht in den tieferen Lagen aus sehr derbem sklerotischen Bindegewebe mit feinen elastischen Fasern, die sich lamellenartig anordnen; nach der Oberfläche hin wird das Gewebe kernreicher; die höckerige Oberfläche selbst zeigt einen dünnen in Organisation begriffenen Fibrinbelag. Die subendokardiale Schicht hat ihren normalen lockeren Charakter; die Bündelchen des linken Schenkels verlaufen in ihr noch ziemlich dicht nebeneinander gereiht. Ihre Fasern sind z. T. von reichlichen Fetttröpfchen durchsetzt, während die Myokardfasern ganz gleichmäßig nur geringe Spuren von Fett enthalten. Im Myokard finden sich ziemlich reichliche, aber kleine und schmale Schwielenbildungen.

25. Herz No. LXXVI. Älteres Sammlungspräparat. Alte fibrös kalkulöse Endocarditis mitralis mit hochgradiger Stenose des Ostiums. Fibröse retrahierende Endocarditis aortica mit Insuffizienz der Klappen.

Vom Ansatzrand des hinteren Mitralsegels erstreckten sich höckerig gegen das Vorhofslumen vorspringende Kalkmassen auf den Annulus fibrosus, der nur an der Aortenecke des vorderen Mitralsegels frei von Kalkeinlagerungen war. Unterhalb der rechten vorderen Aortentasche fand sich am oberen Ventrikelseptum ein altes fibröses Insuffizienzzeichen von halbmondförmiger Gestalt, mit der Konkavität nach oben gerichtet. — Das Septum membrana-

ceum mit Umgebung und das Insuffizienzzeichen schnitt ich nach Einbettung in Paraffin horizontal. — In der Serie durch das membranöse Septum erscheint vom Bündel zuerst die Teilungsstelle mit dem hinteren Abschnitte des Stammes; letzterer zeigt in seinem lockeren interstitiellen Bindegewebe reichliche diffus verteilte, nur hier und da zu länglichen Häufchen sich zusammen findende polymorphkernige Leukozyten; an seinen Fasern ist nichts Besonderes zu bemerken. In späteren Schnitten ist, nachdem vorn die Teilung bereits vollendet und der rechte Schenkel nach rechts hinübergerückt ist, der ganze Stamm des Bündels getroffen, hinten im Zusammenhange mit dem Knoten innerhalb der Vorhofsmuskulatur, vorn direkt in den linken Schenkel übergehend, der die geradlinige Fortsetzung des Stammes zu bilden scheint. In diesen Schnitten läßt immer noch der vordere Abschnitt des Stammes geringfügige Infiltrate von polymorphkernigen Rundzellen erkennen, während die übrigen Teile des Bündels vollkommen frei davon sind. Im Knoten und in der umgebenden Muskulatur sieht man stellenweise knötchenartige Häufchen größerer einkerniger Elemente, meist um Gefäßdurchschnitte gruppiert, doch ohne eigentliche Anordnung. In dem längsgetroffenen Anfangsteile des linken Schenkels liegen die Fasern sehr dicht nebeneinander, umgeben von dem unterhalb der rechten vorderen Aortentasche sklerotischen Bindegewebe der subendokardialen Schicht, in dem sich ebenso wie im untersten Teile des Septum membranaceum kleine streifige und rundliche Kalkeinlagerungen nachweisen lassen. Auch die letzten Schnitte, die noch den vorderen Teil des Bündelstammes getroffen haben, lassen die Rundzelleninfiltrate in diesem nicht vermissen; worauf sie zurückzuführen sind, war leider nicht mehr zu ermitteln. — In den Querschnitten durch das Insuffizienzzeichen ist wieder der rein endokardiale Charakter der Verdickung und die Intaktheit des in der nicht verbreiterten subendokardialen Schicht verlaufenden linken Schenkels zu konstatieren. Die Fasern des Schenkels zeigen in exquisiter Weise den Purkinjeschen Typus. —

26. Herz No. LXXVII. Älteres Sammlungspräparat. Alte fibröse Endocarditis aortica mit Retraktion und

Verwachsung der Klappen. Aortenstenose und -insuffizienz.

Etwa $^3/_4$ cm unterhalb der Kommissur zwischen hinterer und rechter vorderer Aortenklappe fand sich ein ungefähr fächerförmiges Insuffizienzzeichen. — Die Untersuchung wurde ebenso wie im vorigen Falle vorgenommen. Auch in diesem Falle fielen die Schnitte durch das Septum membranaceum und seine Umgebung nicht genau horizontal, sondern etwas schräg aus: zuerst vom Bündel ist in der Serie der Anfangsteil des linken Schenkels getroffen, dann folgt allmählich Teilungsstelle, Stamm und zuletzt der Knoten. Der Stamm zieht ganz auf der rechten Seite des stark verdickten Septum membranaceum nach vorn, so daß in diesem Falle der rechte Schenkel seine direkte Fortsetzung zu bilden scheint. Im Stamme konnte ich in der Nähe der Teilungsstelle zwei kleine perivaskuläre Infiltrate entdecken, deren Zellen einkernig, rundlich oder oval waren. An der Grenze des Septum membranaceum gegen die unterhalb der rechten vorderen Aortenklappe gelegenen Ventrikelmuskulatur, sowie zwischen der letzteren und den Fasern des linken Schenkels sind wieder kleine Kalkeinlagerungen zu sehen, von derselben Art wie die oben geschilderten. Mikroskopisch zeigen sich auch schon am obersten Abschnitte des muskulären Ventrikelseptums kleine zirkumskripte Endokardverdickungen, unter denen der linke Schenkel, dessen Fasern schon hier ausgesprochenen Purkinjeschen Typus besitzen, hinwegzieht. Die Verhältnisse in den Schnitten durch das Insuffizienzzeichen sind genau analog denen bei den vorhergehenden Fällen. Zu erwähnen ist nur, daß das Myokard von ausgedehnten Schwielen durchsetzt wird. —

An diese Fälle von chronischer Klappenendokarditis mit Endokardschwielen am oberen Teile des Septums anschließend, möchte ich, einen Fall mitteilen, bei dem sich ebenfalls chronische Verdickungen des Endokards vorfand, ohne daß aber ein Herzfehler bestand.

27. Herz No. LXII. ♂, 68 Jahre alt. Klin. Diagnose: Myokarditis, Arteriosklerose. Bronchitis. Leichendiagnose: Emphysema pulmonum. Hypertrophie des r. Ventrikels.

Sklerose der Aorta. Stauungsorgane. Pneumonische Herde in beiden Unterlappen usw.

Die untere Hälfte der linken Septumfläche zeigte eine diffuse sehnige Verdickung des Endokards, die auch auf die Trabekel übergriff, ohne daß in der schlaffen Muskulatur des Septums irgend welche schwieligen Veränderungen nachzuweisen waren. — Ich untersuchte von diesem Herzen das Atrioventrikularbündel oben auf Serienschnitten und mehrere in Paraffin eingebettete Scheiben aus dem Septum musculare ventriculorum mit der Endokardverdickung. — Die Serie zeigt, abgesehen von sklerotischen Veränderungen an der Ansatzstelle des vorderen Mitralsegels und kleinen Kalkablagerungen am oberen Rande der Ventrikelseptummuskulatur nichts Besonderes; das Bündel verläuft wieder bis zur Teilungsstelle ganz auf der rechten Seite des leicht verdickten Septum membranaceum und läßt an der Teilungsstelle eine starke Auflockerung und schleimgewebsartige Beschaffenheit seiner bindegewebigen Scheide erkennen. — Die endokardiale Verdickung betrifft auch in diesem Falle ausschließlich das außerhalb der Elastika und der glatten Muskulatur, die hier recht reichlich entwickelt ist, gelegene Bindegewebe, während die subendokardiale Schicht und die in ihr verlaufenden Ausbreitungen des linken Schenkels keinerlei Veränderungen aufweisen und das Myokard auch mikroskopisch keine Schwielenbildungen erkennen läßt. —

Ein anderes Herz, das uns von auswärts übersandt wurde, zeigte eine ausgedehnte Thrombenbildung zwischen den Trabekeln der unteren Septumfläche, die sich, wie ich vermutete, auf dem Boden einer Endokardschwiele beim Hinzutreten einer Bakteriämie entwickelt haben konnte.

28. Herz No. XCVI. ♂, 35 Jahre alt. Klin. Diagnose: Septikopyämie nach verjauchendem thrombophlebitischen Ulcus cruris. Leichendiagnose: Großer septischer Thrombus im linken Ventrikel. Niereninfarkte.

Die mikroskopische Untersuchung von Scheiben aus der unteren Septumhälfte bestätigte meine Vermutung: es fand sich eine diffuse alte bindegewebige Verdickung des Endokards, genau analog der im vorigen Falle. Außerdem sind aber an verschiedenen

Stellen, wo der von zahllosen Kokken und Eiterkörperchen durchsetzte Thrombus der Herzinnenfläche am Septum und seinen stark ausgeprägten Trabekeln innig anhaftet, frische entzündliche Erscheinungen zu erkennen. Von dem verdickten Endokard aus bemerkt man eine beginnende Organisation der benachbarten Thrombusmasse verbunden mit außerordentlich reichlicher Rundzellenemigration. Das Endokard, die subendokardiale Schicht und die in ihr verlaufenden Bündelchen des linken Schenkels erscheinen ebenfalls an diesen Stellen dicht durchsetzt von polymorphkernigen Leukozyten; ihre Blutgefäße sind weit strotzend gefüllt. Doch konnte ich nirgends an den Bündelfasern nekrobiotische Veränderungen wahrnehmen (eine Fettfärbung konnte leider nicht vorgenommen werden); die Fasern zeigen überall auffallend deutlich den Charakter der Purkinjeschen Fasern. An einem zwischen zwei Trabekeln sich ausspannenden Faden fand ich hier dieselbe eigenartige Faseranordnung, wie in dem dritten Falle des zweiten Teiles dieser Arbeit. —

Unter meinen Fällen sind weitere sieben Herzen mit chronischer Klappenendokarditis ohne Veränderungen am Wandendokard. Von diesen teile ich vier Fälle, die an Paraffinschnitten untersucht wurden, kurz hier mit, während ich die übrigen drei, vermittelst des Gefriermikrotoms untersuchten für die im nächsten Kapitel zu behandelnde Frage der Hypertrophie bei Klappenfehlern reserviere.

29. Herz No. XXXV. ♀, 14 Jahre alt. Klin. Diagnose: Vitium cordis decompensatum. Leichendiagnose: Alte fibröse Endocarditis mitralis. Insuffizienz der Mitralsegel. Exzentrische Hypertrophie des r. Herzens. Dilatation des l. Vorhofs. Stauungsorgane usw.

In der Serie durch Knoten, Stamm und Teilungsstelle des Atrioventrikularbündels konnte ich außer einigen sehr kleinen Herden einkerniger Rundzellen zwischen den Fasern des Stammes und des obersten Teiles vom linken Schenkel und außer einer kleinen Blutung im Anfangsteile des rechten Schenkels nichts Bemerkenswertes finden. In den Präparaten von den Scheiben aus unteren Abschnitten der Ventrikelwandung zeigten die Aus-

breitungen beider Schenkel eine nur sehr wenig charakteristische Struktur, so daß sie schwer, stellenweise überhaupt nicht zu identifizieren waren. Weder an ihnen, noch im Myokard waren degenerative Erscheinungen oder Herderkrankungen nachzuweisen.

30. Herz No. LVII. ♀, 42 Jahre alt. Klin. Diagnose: Carcinoma mammae. Tuberculosis pulmonum. Leichendiagnose: Carcinoma mammae dextrae. Subkutane Metastasen. Karzinose der Pleuren, der Dura, der Wirbelsäule usw. Alte fibröse Endocarditis mitralis mit Stenosierung des Ostiums. Leichte Hypertrophie des r. Ventrikels.

In diesem Herzen liegt ein eigenartiger, von der Norm abweichender Verlauf des Atrioventrikularbündelstammes vor. In den Horizontalschnitten der Serie tritt zuerst der mittlere Teil des Stammes als ziemlich breites längsgetroffenes Bündel in der Mitte des Septum membranaceum auf. Schon zehn Schnitte weiter sind die Fasern des Stammes in der Mitte nach links und rechts auseinandergewichen und haben dem von derben Bindegewebe umgebenen und durchsetzten obersten Abschnitt des muskulären Ventrikelseptums Platz gemacht, während vorn und hinten der Stamm ein einheitliches Bündel bleibt. In den nächsten Schnitten findet hinten die Vereinigung des hinteren Stammabschnittes mit dem Knoten innerhalb der Vorhofsmuskulatur, vorn die Teilung des Bündels in rechten und linken Schenkel statt. Die beiden Schenkel rücken nach vorn hin divergierend auseinander, bleiben aber beide in Zusammenhang mit dem nunmehr von weit hinten ab geteilt erscheinenden Stamme des Bündels, bis allmählich erst der rechts vom oberen Ende des muskulären Ventrikelseptums, dann der links von diesem verlaufende Teil des Stammes aus der Serie verschwindet. Stellt man sich frontale Durchschnitte durch den mittleren Abschnitt des Stammes in diesem Falle vor, so reitet das Bündel schon von weit hinten her auf dem oberen Ende des Septum musculare ventriculorum und zwar sind die beiden nach links und nach rechts abwärts gerichteten Portionen nur durch ein schmales Verbindungsstück miteinander verbunden. — Außer einigen kleinen Rundzellenherden im Stamme, namentlich

an der Teilungsstelle, ist nichts Pathologisches in den Serienschnitten zu finden. In der Mitte und unten links am Septum sind die Purkinjeschen Fasern ganz auffallend charakteristisch; sie ziehen auch in einen sog. abnormen Sehnenfaden hinein, der zum Fuße des vorderen Papillarmuskels führt. —

31. Herz No. LXIX. Älteres Sammlungspräparat. Fibrös kalkulöse Endocarditis mitralis mit Stenose des Ostiums und Insuffizienz der Klappen.

Von diesem Falle wurde nur die untere Hälfte des Septum membranaceum mit seiner vorderen, hinteren und unteren Umgebung in Paraffin eingebettet und horizontal in Serienschnitte zerlegt. In den letzteren sieht man am Ansatzrande des stark verbreiterten vorderen Mitralsegels große Kalkherde, die aber nicht auf das ebenfalls verbreiterte und sklerotische Septum membranaceum übergreifen. Das obere Ende der Ventrikelseptummuskulatur ist oben und seitlich umgeben von zahlreichen kleinen teils streifigen, teils rundlichen und scholligen Kalkeinlagerungen. Das Atrioventrikularbündel zieht gleich vom Knoten aus an die linke Seite des Septum membranaceum; seine Fasern sind umgeben von lockerem Bindegewebe, das im Knoten und an der Teilungsstelle reichliche Fettzellen enthält. Die Vorhofsmuskulatur zeigt ziemlich reichliche Entwicklung von Bindegewebe zwischen den hypertrophischen Fasern. Nirgends sind Zellinfiltrate nachzuweisen.

32. Herz No. LXXIV. ♂, 53 Jahre alt. Klin. Diagnose: Lungenemphysem. Leichendiagnose: Emphysema pulmonum mit Bronchitis und Bronchektasen. Exzentrische Hypertrophie des Herzens. Alte fibröse Endocarditis aortica, mitralis und tricuspidalis mit Aortenstenose Mitral- und Trikuspidalinsuffizienz. Niereninfarkt usw.

Auch in diesem Falle wurden nur Knoten, Stamm und oberster Schenkelabschnitt des Atrioventrikularbündels und zwar auf horizontalen Serienschnitten untersucht. Im Verlaufe des ganzen Stammes und des oberen Teiles des linken Schenkels finden sich perivaskuläre Infiltrate von einkernigen Rundzellen, doch sind diese Herde so klein, daß sie mit schwacher Vergrößerung kaum in die Augen fallen. Die Infiltrate beschränken sich auf

das Bündel; sowohl im Vorhof- als im Ventrikelmyokard ist das Bindegewebe, namentlich rechterseits, vermehrt. Im übrigen ist nur noch zu bemerken, daß die getroffenen Klappenteile der venösen Ostien stark verdickt und reichlich vaskularisiert sind und daß sich auch an ihnen keine frischeren entzündlichen Erscheinungen nachweisen lassen. —

Überblicken wir am Schlusse dieses Abschnittes nochmals die Befunde, die wir am Atrioventrikularbündel bei Erkrankungen des Endokards, der subendokardialen Schicht und des Klappenapparates erheben konnten, so müssen wir konstatieren, daß das Bündel von sehr verschiedenen Schädlichkeiten getroffen werden kann, daß aber alle positiven Befunde das gemeinsame haben, daß keine selbständigen Erkrankungen des Bündels vorliegen, die sich neben den anderweitigen Veränderungen des Herzens abgespielt haben und als deren Folge anzusehen sind, daß vielmehr die gleichen Schädlichkeiten das Bündel wie andere Teile des Herzens entweder direkt übergreifend oder sozusagen metastatisch heimsuchten. Eine einzige Ausnahme hiervon machen vielleicht die subendokardialen Blutungen, die nach meinen Erfahrungen fast ausschließlich an Stellen vorkommen, wo Teile des Atrioventrikularbündels in der subendokardialen Schicht vorhanden sind. Doch ist diese Ausnahme auch nur eine scheinbare, da das Bündel mit den Ausbreitungen nicht infolge seiner Eigenschaft als solches stellenweise durchblutet wird, sondern weil die subendokardiale Schicht eben nur oder fast nur an den betreffenden Stellen eine lockere Beschaffenheit besitzt, die sie für Blutaustritte geeignet macht, während sie im übrigen dem Myokard als dünne und straffe Bindegewebslage dicht anhaftet. Es sind diese Blutungen daher in Parallele zu setzen denen im subepikardialen Gewebe, die sich auch vornehmlich an Orten vorfinden, wo dieses gelockert erscheint, wie namentlich an der Basis des Herzens. Ob aus demselben Grunde leukämische Infiltrate eine Prädilektion für das Bündel und seine Ausbreitungen erkennen lassen, vermag ich nicht zu sagen, da mir mein einer Fall mit positivem Befunde keine Verallgemeinerung gestattet.

Für die Schädigung des Atrioventrikularbündels durch direktes Übergreifen pathologischer Prozesse bilden die so häufigen Altersveränderungen, die sich an den Klappen, am Septum membranaceum und im Bindegewebe des obersten Teiles vom muskulären Ventrikelseptum abspielen, einen einwandsfreien Beweis. Diese Veränderungen bestehen in einer Zunahme und Sklerose des Bindegewebes mit herdweisem Auftreten von Kalkeinlagerungen, die teils nach vorausgehender Nekrose und atheromatöser Erweichung des Bindegewebes erfolgen, teils aber wohl auch die nekrotisch gewordenen Ansatzstellen der Septummuskelfasern am unteren Rande des Septum membranaceum betreffen. Ich habe schon darauf hingewiesen, daß die Gefahr für das Bündel in Anbetracht der Häufigkeit dieser Prozesse nicht so sehr groß ist, weil meist wohl die lockere fibröse Scheide des Bündelstammes an den sklerosierenden Veränderungen des Bindegewebes ihrer unmittelbaren Umgebung nicht teilnimmt, sondern locker und kernreich bleibt und so ein Ausweichen des Bündels vor herdförmigen Verkalkungen, die aus der Nachbarschaft vordringen, ermöglicht. Dieses divergente Verhalten des Bindegewebes hängt zweifellos mit der selbständigen und sehr viel reichlicheren Blutgefäßversorgung des Bündels und seiner Scheide zusammen, die den im Alter einsetzenden und namentlich in den Bindesubstanzen ablaufenden Abnutzungserkrankungen einen erhöhten Widerstand entgegensetzt. Doch ist dieser Schutz natürlich kein absoluter und versagt besonders dann, wenn gleichzeitig Gefäßerkrankungen im Herzen vorliegen, die dann auch zu einer Ernährungsbeeinträchtigung des Bündels führen. So finden wir denn zuweilen in zirkumskripter Weise, zuweilen auch in ganzer Ausdehnung das Bindegewebe zwischen den Bündelfasern an den sklerotischen Prozessen seiner Umgebung beteiligt, wodurch selbstverständlich die Gefahr für das Parenchym des Bündels stark erhöht wird, sobald ein größerer Herd in seiner Nachbarschaft zur Entwicklung kommt. Das Bündel kann nunmehr dem Vordringen nicht mehr ausweichen und wird entweder ganz zur Seite gedrängt oder gespalten und dann nach verschiedenen Richtungen durch den Herd auseinandergezerrt. Dabei kann es dann entweder

durch Druck oder durch Zug zur Atrophie und Nekrose von Teilen des Bündels, im schlimmsten Falle zu einer vollständigen Kontinuitätsunterbrechung an zirkumskripter Stelle kommen.

In gleicher Weise können die den sklerotischen Veränderungen makroskopisch oft außerordentlich ähnlichen Folgeerscheinungen entzündlicher Prozesse an den Klappen dem Atrioventrikularbündel unter Umständen gefährlich werden. Doch müssen diese Prozesse schon eine sehr beträchtliche Ausdehnung gewonnen haben, um direkt auf das Bündel übergreifen zu können. Die Entzündungen betreffen ja an den Aortenklappen die dem Ventrikel zugekehrte Schicht und werden, auch wenn sie sich abwärts bis zum Ansatzrande und über ihn hinauserstrecken, in der Regel durch die Klappen- resp. Endokardelastika von dem Übergreifen auf tiefere Teile abgehalten; ähnlich liegen die Verhältnisse auch am vorderen Mitral- und medialen Trikuspidalsegel, die gleichfalls für das Atrioventrikularbündel speziell in Betracht kommen. Es werden sich daher auch die als Folgeerscheinungen dieser Entzündungen etablierenden Prozesse ebenfalls meist auf Teile beschränken, die vom Stamme des Bündels und dem obersten Abschnitte seiner Schenkel durch eine mehr oder minder starke Elastika getrennt werden. Eine größere Gefahr für das Bündel wird erst dann entstehen, wenn die Elastika durchbrochen ist, wenn also schwere tiefgreifende ulzeröse Prozesse oder deren Folgen vorliegen.

Aber auch abgesehen von dem direkten Übergreifen endokarditischer Veränderungen lassen sich sowohl bei akuter, als bei rekurrierender und chronischer Klappenendokarditis am und im Bündel zuweilen lokale Erkrankungen nachweisen, die in Form zirkumskripter oder mehr diffuser, meist perivaskulärer Rundzelleninfiltrate auftreten und wohl sicher als fortgeleitete entzündliche Veränderungen anzusehen sind. Solche fortgeleiteten Entzündungen werden sofort zu einer großen Gefahr für das Bündel, sobald es sich neben der akuten oder rekurrierenden Endokarditis um eine Überschwemmung des Blutes mit Eitererregern handelt. Dann kommt der vorher als schützendes Moment angeführte Blutgefäßreichtum des Bündels verderbenbringend in Betracht: wir sehen an den verschiedensten Stellen zwischen den Bündelfasern Kokken-

embolien und ausgedehnte Anhäufungen polymorphkerniger Rundzellen. Sofern nur das Leben des betreffenden Individuums lange genug erhalten bleibt, müssen auf diese Weise schwerste Herderkrankungen innerhalb des Bündels verursacht und dadurch seine Kontinuität ganz oder teilweise zerstört werden. Ebenso können auch von der direkten Nachbarschaft des Bündels ausgehende embolische Herde durch fortschreitendes Übergreifen eine Zerstörung der Bündelfasern bewirken.

Viel weniger gefährdet scheinen die Schenkel des Bündels und ihre Ausbreitungen zu sein durch akut endokarditische und chronisch schwielige Prozesse, die sich an den Wänden der Ventrikel, namentlich oben am Septum muskulare vorfinden. Für die wahrscheinlich auf mechanischem Wege zustande kommenden endokardschwielen am oberen Teile der linken Septumfläche hat Herxheimer[31]) bereits hervorgehoben, „daß die Wucherung des endokardialen Bindegewebes nur dasjenige Bindegewebe betrifft, welches zwischen der letzten elastischen Faserlamelle und dem Endothel vorhanden ist"*). Die subendokardiale fibröse Schicht beteiligt sich an dem Prozesse nicht, und daher sind auch die in ihr verlaufenden Fasern des linken Schenkels unterhalb der Schwiele in der Regel intakt anzutreffen. Ebenso liegen die Verhältnisse bei den diffusen Endokardschwielen an anderen Stellen des Septums und der Ventrikelwandung. Etwas anderes ist es, wenn die endokardialen Verdickungen bei Wiederaufflackern des endokarditischen oder Auftreten eines bakteriämischen Prozesses selbst Sitz mehr oder weniger heftiger Entzündung werden; dann kann es selbstverständlich zu starken Beeinträchtigungen der Ausbreitungen des Bündels kommen, wenn auch die derbe fibröse untere Schicht der Verdickung in gewissem Grade davor schützt. —

Bei verschiedenen der in diesem Kapitel angeführten Fälle habe ich kurz erwähnt, daß die Ausbreitungen der Schenkel Veränderungen aufwiesen, die sich qualitativ oder quantitativ von denen des Myokards unterschieden. Diese Befunde leiten uns zum folgenden Kapital über. —

*) Interessant ist es, daß Herxheimer in seinen Präparaten offenbar auch erhaltene Fasern des linken Schenkels gesehen hat, ohne sie als solche zu erkennen.

C. Erkrankungen des Myokards und der Koronararterien.*)

In der Einleitung zu diesem Teile habe ich schon erwähnt, daß von verschiedenen Autoren (Aschoff, Tawara, Keith und Flack, Saigo) konstatiert worden ist, daß die Fasern des Atrioventrikularbündels und seiner Ausbreitungen an den atrophischen Zuständen des Myokards nicht oder doch nur in geringem Maße teilnehmen. Ich habe, um diese Befunde nachzuprüfen, eine ganze Reihe von Herzen mit mehr oder minder hochgradiger brauner Atrophie untersucht, von denen ich hier kurz einige Resultate folgen lasse.

Braune Atrophie.

33. Herz No. CXVI. ♀, 70 Jahre alt. Klin. Diagnose: Marasmus senilis. Senile Demenz. (Pat. hatte wochenlang jede Nahrungsaufnahme verweigert und konnte nur völlig unzureichend künstlich ernährt werden.) Leichendiagnose: Hochgradige allgemeine Atrophie. Braune Atrophie des Herzens. Altersemphysem der Lungen. Geringe Aortensklerose etc.

Die Herzgröße ist im Sektionsprotokolle bei mittlerer Körpergröße als der bei einem 4—5jährigen Kinde entsprechend bezeichnet, das Myokard als blaßbraun, ohne Herderkrankung beschrieben. (Leider konnte das Gewicht des Herzens nicht aufgenommen werden, da die Sektion außerhalb des Institutes stattfand und das Herz sofort eingelegt wurde.) — Von dem Herzen wurde eine Anzahl Scheiben aus dem Septum und den Ventrikelwänden teils eingebettet, teils mit dem Gefriermikrotom geschnitten. — Die Präparate zeigen eine überall gleichmäßige, außergewöhnlich hochgradige Atrophie und braune Pigmentierung der Myokardfasern. Die Purkinjeschen Fasern heben sich außerordentlich scharf durch die Größe ihrer Durchschnitte und durch ihre blasse Tinktion bei van Gieson-Färbung von den schmalen Myokardfasern ab. Ihre Struktur erscheint so charakteristisch,

*) Bei der Gruppierung meines Materials in diesem Kapitel bin ich im wesentlichen dem „Lehrbuch der speziellen pathologischen Anatomie“ von Kaufmann, 3. Aufl., Berlin 1904, gefolgt.

wie man sie beim Menschen selten zu sehen bekommt; Messungen ihrer Querschnitte ergeben Durchmesser von 20—48 μ an Präparaten eingebetteter Scheiben, während die Ventrikelfasern selten ein Kaliber von 20 μ erreichen. An Schnitten, die nur mit Eisenhämatoxylin gefärbt sind, läßt sich aber feststellen, daß auch die Purkinjeschen Fasern braunes Pigment enthalten, allerdings in viel geringerem Maße als die Myokardfasern, und zwar liegt das Pigment in ihnen teils dicht um den Kern gruppiert und wird dann auf Querschnitten, die den Kern nicht getroffen haben, im Innern der perinukleären vakuolenartigen Höhle angetroffen, teils auch diffus zwischen den sehr deutlichen Fibrillen im peripheren Sarkoplasmamantel. In den Myokardfasern ist das Pigment wie gewöhnlich am dichtesten an beiden Polen des Kerns, doch finden sich auch überall zwischen den Fibrillen feine Körnchen, die stellenweise zu dichten Häufchen sich gruppieren. — In Scharlachpräparaten erweist sich das Myokard als überall völlig fettlos, während die Fasern beider Schenkel und ihrer Ausbreitungen deutliche Fettreaktion geben; die Fettröpfchen sind in ihnen entweder ganz diffus verteilt und dann sehr klein und meist spärlich oder sie liegen in größeren Häufchen zusammen dicht am Kern oder an irgend einer anderen Stelle, wobei die in den Häufchen zentral gelegenen Tröpfchen viel gröber sind. Einzelne Fasern schienen auch ohne fettigen Inhalt zu sein, doch handelt es sich dabei wahrscheinlich um Fasern, bei denen nur das konglomerierte Fett nicht im Schnitte getroffen ist. Eine Querstreifung ließ sich an den Purkinjeschen Elementen nur zum Teil, an den Myokardfasern meist nachweisen. —

In diesem Falle von hochgradiger brauner Atrophie waren also die Purkinjeschen Fasern, ohne atrophisch zu sein, pigmentiert. Das stimmt mit der Angabe, die ich im ersten Teile dieser Arbeit (S. 115) gemacht habe, daß nämlich Glykogen bisweilen in Form kleiner Tropfen zwischen den perinukleären braunen Pigmentkörnchen zu finden ist. Ich habe bei der Gelegenheit schon darauf hingewiesen, daß es sich hierbei wohl sicher um etwas Pathologisches handelt. Pigmentierung der Purkinjeschen Fasern konnte ich in drei weiteren Fällen beobachten.

34. Herz No. CIII. ♂, 60 Jahre alt. Klin. Diagnose: Allgemeine Arteriosklerose. Leichendiagnose: Primäres Karzinom im r. Lungenunterlappen mit großer Gangränhöhle. Lymphdrüsen- und Lebermetastasen. Äußerst schlaffes braunatrophisches Herz. Geringe Koronar- und Aortensklerose. Allgemeine Mazies etc.

Das nach dem Sektionsprotokolle „ziemlich kleine" Herz mit dem „düsterbräunlichen, äußerst schlaffen" Myokard wurde nach Fixierung ($2^1/_2$ Stunden p. m.) in Formol in Gefriermikrotomschnitten untersucht. Während wiederum die Purkinjeschen Fasern nicht an der Atrophie teilgenommen haben, aber zum Teil wenigstens deutlich perinukleär pigmentiert sind, wird der Stamm des Atrioventrikularbündels, sowie der obere Teil des linken Schenkels völlig pigmentfrei angetroffen. Das Myokard des Vorhofseptums und beider Ventrikel zeigt neben der braunen Atrophie eine unregelmäßige, stellenweise recht hochgradige Verfettung; das Atrioventrikularbündel erweist sich ebenfalls als verfettet, in den einzelnen Abschnitten aber in recht verschiedener Intensität: die spärlichsten und kleinsten Fettröpfchen enthalten die Elemente des Knotens und des hinteren Stammabschnittes; von da ab werden allmählich nach abwärts zu die Fasern fettreicher, bis schließlich die Endausbreitungen überall von reichlichen Fettröpfchen durchsetzt sind, die sich hier und da zu kleinen Häufchen innerhalb der Fasern zusammenfinden. Die Endausbreitungen besitzen wiederum den Typus der Purkinjeschen Fasern in ausgesprochenem Maße. Der rechte Schenkel ist in seinem unteren subendokardialen Verlaufe sozusagen eingebettet in reichliche Fettgewebsmassen, die sich sonst nirgends subendokardial oder interstitiell nachweisen lassen.

35. Herz No. CVI. ♀, 54 Jahre alt. Klin. Diagnose: Magenkarzinom. Leichendiagnose: Großes Carcinoma ventriculi. Karzinomatose des Peritoneums mit Verwachsungen. Braune Atrophie des Herzens.

Bei diesem Falle, der wiederum vermittels des Gefriermikrotoms untersucht wurde, ist die Pigmentation des Myokards sehr hochgradig. Hier finden sich auch Pigmenteinlagerungen in den

Fasern des Knotens und des Stammes, ohne daß diese irgendwelche atrophische Erscheinungen darbieten, doch in weit geringerer Menge als in den übrigen Teilen des Atroventrikularsystems, die ihrerseits wieder beträchtlich hinter den Myokardfasern zurückbleiben. Der Gegensatz zwischen den vollsaftigen Purkinjeschen Fasern und den atrophischen Myokardfasern ist sehr markant. Oben im Septum ventriculorum findet sich eine ziemlich große Schwiele; zahlreiche kleinere durchsetzen die untere Hälfte des Septums, der Seitenwände des linken Ventrikels und seiner Papillarmuskeln. Im oberen Abschnitte enthält das Myokard nur ganz wenig Fett, unten etwas mehr in ziemlich gleichmäßiger Verteilung; nur die Umgebung der Schwielen zeigt reichlichere Fetteinlagerungen. Das ganze Atrioventrikularsystem weist einen wesentlich stärkeren Fettgehalt als das Myokard auf, und zwar finden wir überall die Fettröpfchen in kleinen meist spindeligen Häufchen, oft um den Kern gruppiert, oft an irgend einer anderen Stelle der Faser, beisammen, während weite Strecken derselben Fasern fettfrei sind. —

36. Herz No. CXVII. ♂, 77 Jahre alt. Klin. Diagnose: Prostatahypertrophie, Herzschwäche. Leichendiagnose: Dilatiertes, schlaffes braunes Herz. Beiderseitiger leichter Hydrothorax. Cystitis, Pyelitis, Pyelonephritis etc.

Die mikroskopischen Befunde in bezug auf die Pigmentation und die Verfettung decken sich fast völlig mit denen des vorigen Falles; nur ist hier das Myokard überall äußerst fettarm, während die Bündelfasern ziemlich gleichmäßig von kleinen Häufchen dichter Fettröpfchen durchsetzt werden. Interstitielle Veränderungen fehlen im Myokard. —

Aus diesen Befunden an braunatrophischen Herzen scheint hervorzugehen, daß die einzelnen Abschnitte des Atrioventrikularsystems nicht in gleichem Maße an der pathologischen Pigmentierung des Herzens sich beteiligen. Der Knoten und Stamm, sowie der oberste Teil der beiden Schenkel scheinen nur bei den höchsten Graden der Pigmentierung auch Pigment zu enthalten, bei geringeren Graden dagegen pigmentfrei zu sein. Da nun stets das ganze Atrioventrikularsystem die gleichzeitige Atrophie

des Myokards nicht mitmacht, so erklärt sich die Angabe einzelner Autoren über das Ausbleiben von Atrophie und Pigmentation in den Bündelfasern bei brauner Atrophie wohl daraus, daß die betreffenden nur den oberen Abschnitt des Systems bei nicht sehr hochgradiger Erkrankung des Myokards untersucht haben. Ich verfüge auch über zwei solche, nicht in genügender Ausdehnung untersuchte Fälle.

37. Herz No. XI. ♂, 59 Jahre alt. Klin. Diagnose: Ösophaguskarzinom, Gastrostomie. Leichendiagnose: Ösophaguskarzinom in Höhe der Bifurcatio tracheae. Lungengangrän. Braune Atrophie des Herzens.

Dieser Fall wurde bereits im II. Teile dieser Arbeit (S. 181) kurz angeführt. Das Atrioventrikularsystem untersuchte ich nur bis zur Höhe des Abganges der Fäden vom Septum. Bis dahin sind die Fasern des Systems völlig pigmentfrei, während das Myokard eine mäßig hochgradige Pigmentierung und Atrophie zeigt.

38. Herz No. CV. ♂, 39 Jahre alt. Klin. Diagnose: Progressive Paralyse. Leichendiagnose: Mesaortitis thoracica. Schlaffes braunes Herz. Stauungsorgane. Transsudat in der l. Pleurahöhle, etc.

Von dem Herzen stand mir nur die Gegend, in der der Stamm des Atrioventrikularbündels verläuft, zur Verfügung. Dieser ebenso wie die Anfangsteile der beiden Schenkel zeigen keine Pigmentierung, das Myokard des obersten Abschnittes der muskulären Kammerscheidewand dagegen ist reichlich pigmentiert; eine Atrophie konnte ich am Myokard ebensowenig wie an den Bündelfasern konstatieren. —

Nach dem Vorhergehenden ist man nicht berechtigt, in diesen beiden Fällen von dem Zustande des Atrioventrikularbündelstammes auf den der Endausbreitungen zu schließen und anzunehmen, daß auch die letzteren pigmentfrei geblieben sind.

Die Befunde am Atrioventrikularbündel bei der braunen Atrophie des Herzens zeigen ferner, daß man die Atrophie und die Pigmentierung strenger zu trennen hat als es bisher geschehen ist. Es sind zwei am Herzen vielfach mit einander vorkommende Vorgänge, aber nicht bedingt der eine den anderen.

Es kommen Pigmentierungen vor ohne jede Spur von Atrophie, wie das vom Atrioventrikularsystem dokumentiert wird, und Atrophie ohne Pigmentierung, sogen. einfache Atrophie. —

Im Anschluß an die Atrophie des Myokards lasse ich die Beschreibung der Befunde an einigen Herzen folgen, die makroskopisch keine andere Veränderung zeigten, als daß sie schlaff waren. Diese Fälle haben das gemeinsame, daß die betreffenden Individuen unter den Zeichen der Herzinsuffizienz zugrunde gingen, ohne daß sich bei der Sektion anatomische Anhaltspunkte für den Grund der Insuffizienz in Gestalt von Verfettung, Schwielenbildungen, Nekrosen, Veränderungen an den Koronararterien oder dergleichen auffinden ließen. Vielleicht gehört das eine oder das andere der Herzen in die Kategorie der trüben Schwellung des Myokards, doch ist dieser Begriff meines Erachtens ein derartig vager und dehnbarer, daß ich bei der makroskopischen Diagnose gänzlich von ihm absehen möchte. Diese Herzen gehören kurz gesagt zu denjenigen Fällen, bei deren Obduktion der pathologische Anatom, nach der letzten Todesursache gefragt, zu sagen pflegt: „ . . . und schließlich konnte das Herz eben nicht mehr mitmachen".

„Schlaffes Herz".

39. Herz No. XLV. ♀, 22 Jahre alt. Klin. Diagnose: Sepsis puerperalis. Leichendiagnose: Status puerperalis. Septische Endometritis mit Plazentarresten. Abszeß in der Vorderwand des Corpus uteri. Thrombophlebitis venae hypogastricae, iliacae communis, femoralis sinistrae. Schlaffes Herz mit subperikardialen Ekchymosen. Parenchymatöse Nephritis etc.

Von diesem Falle untersuchte ich nur mehrere Querscheiben aus dem Septum ventriculorum und aus der Wandung des linken Ventrikels vermittels des Gefriermikrotoms. — Das Myokard zeigt an den verschiedensten Stellen kleine perivaskuläre Rundzellenanhäufungen von geringer Ausdehnung, ohne daß selbst in deren unmittelbarer Nachbarschaft an den Muskelfasern irgend etwas Pathologisches zu bemerken wäre; die Fasern enthalten nirgends Fett, sie sind deutlich quergestreift und ihre Kerne weichen weder in der Form noch in der Größe von normaler

Weise vorkommenden Kernbildern ab. In den breiteren Interstitien finden sich um Durchschnitte größerer Gefäßäste herum vereinzelte Fettzellen. Die Fasern beider Schenkel und die Endausbreitungen des Atrioventrikularbündels besitzen ebenfalls deutliche Querstreifung, sind nirgends, auch nicht im geringsten Grade verfettet und zeigen im homogenen oder netzförmigen Protoplasma deutliche scharf konturierte Fibrillen. Die Struktur der Fasern ist nicht besonders charakteristisch, doch sind sie überall mit Sicherheit zu identifizieren. Zwischen den Fasern sind nirgends Infiltrate, wie im Myokard, nachzuweisen. —

Diesem in bezug auf die Fasern des Atrioventrikularbündels negativen Resultate stehen in meinem Material mehrere positive Fälle gegenüber.

40. Herz No. XLVIII. ♀, 32 Jahre. Klin. Diagnose: Herzinsuffizienz nach Punktion der Bauchhöhle wegen Aszites bei atrophischer Lebercirrhose. In der Anamnese Gonorrhöe und Syphilis. — Herz und Leber wurden uns in Formol von auswärts zugeschickt.

Das Herz war dilatiert und, soweit man das bei der allerdings noch nicht beendeten Fixierung sagen konnte, etwas anämisch; nirgends ließen sich aber irgendwelche Herderkrankungen makroskopisch auffinden, vor allen Dingen nicht solche, die mit der Syphilis in Zusammenhang zu bringen waren. — Die sehr gründliche Untersuchung des Herzens wurde an Gefriermikrotomschnitten vorgenommen. — Unter den Präparaten, die vom obersten Abschnitte des Atrioventrikularsystems gemacht worden sind, finden sich Schnitte, in denen Knoten und Stamm längsgetroffen sind und der letztere sich direkt nach vorn bis ans vordere Schnittende in den ebenfalls längsgetroffenen linken Schenkel fortsetzt, während der rechte Schenkel schräg getroffen vom Stamme und linken Schenkel durch Muskulatur des Ventrikelseptums getrennt erscheint. Legen wir einen solchen Schnitt der Beschreibung zugrunde, so konstatieren wir zunächst, daß die Vorhofs- und Ventrikelfasern hier fast überall ein durchaus normales Verhalten zeigen; nur an ganz vereinzelten schmalen Ventrikelfasern ist das Sarkoplasma namentlich in der Nachbarschaft der Kerne

körnig und die Querstreifung ist hier undeutlich; stellenweise finden sich auch gelbliche Pigmentkörnchen um die Kerne herum. In diesen offenbar degenerierten Fasern lassen sich kleine, meist perinukleäre Häufchen von Fettröpfchen nachweisen; im übrigen ist Vorhofs- wie Ventrikelmyokard in diesen Schnitten völlig fettfrei. An den Elementen des Knotens und des Stammes ist die Querstreifung nur undeutlich zu erkennen, doch verlaufen die Fibrillen außerordentlich deutlich in dem homogenen Sarkoplasma. In dem vorderen Abschnitte des Stammes trifft man zuerst auf Fasern, deren Sarkoplasma auf kürzere oder längere Strecken körnig verklumpt erscheint und deren Fibrillen bei fehlender Querstreifung nur undeutlich hervortreten; solche Fasern werden, je weiter man nach vorn vorrückt, desto häufiger. Im linken Schenkel bilden sie etwa die Hälfte der getroffenen Fasern, während die übrigen sehr schöne Strukturbilder mit deutlicher Querstreifung besitzen. In den Fettpräparaten stellt es sich heraus, daß die geschilderten Veränderungen an den Bündelfasern mit entsprechender Einlagerung von Fett einhergehen; die Elemente des Knotens und des hinteren Stammabschnittes sind fettfrei, im vorderen Teile des Stammes trifft man auf einzelne Fasern mit hinter- und nebeneinander aufgereihten, oft perinukleären Fetttröpfchen; im Anfangsteile des linken Schenkels werden die verfetteten Fasern reichlicher und die Tröpfchen in den einzelnen Fasern nehmen an Größe und Menge beträchtlich zu. Bietet so der Gegensatz zwischen linkem Schenkel und Myokard schon ein auffallendes Bild, so ist das Verhalten des rechten Schenkels noch viel eigentümlicher; dieser liegt, wie gesagt, schräggetroffen dreiseitig vom Ventrikelmyokard umgeben rechts subendokardial. Die Mehrzahl seiner Fasern ist hochgradig verfettet, so daß sie sich schon bei schwacher Vergrößerung in Scharlachpräparaten außerordentlich markant von dem fettfreien Myokard der Umgebung abheben.

Dieser eigenartige Kontrast zwischen den Fasern des Atrioventrikularsystems und den Myokardfasern tritt nun, je weiter man den Ausbreitungen des Systems nach abwärts im Herzen folgt, desto stärker hervor. In Präparaten, die von einer Scheibe

aus dem Septum in der Höhe der Spitze des linken hinteren Papillarmuskels gemacht wurden, zeigt das Myokard wiederum keinerlei interstitielle Veränderungen und die getroffenen Koronararterienäste besitzen vollkommen intakte Wandung. An den Myokardfasern bemerkt man bei van Gieson-Färbung nur hier und da Körnelung des Sarkoplasmas, Pigmenteinlagerung und undeutliche Querstreifung, und zwar finden sich derartige Fasern selten einzeln, meist in kleinen Gruppen in dem sonst durchaus normalen Myokard. An den Fasern des linken Schenkels treten dieselben Veränderungen in viel größerer Ausdehnung zutage; hier trifft man überall auf das körnige Sarkoplasma, und eine Querstreifung konnte ich nur an ganz vereinzelten Fasern nachweisen. Die Fibrillen sind undeutlich und verlaufen wirr durcheinander zwischen den bald gröberen, bald feineren blassen Körnern des Sarkoplasmas. Auf Querschnitten tritt besonders deutlich der Mangel an Schärfe bei den Konturen der Fibrillen hervor; man sieht ferner, daß größere Vakuolen in den Fasern fehlen, kleinere zwischen den Fibrillen und Körnern dagegen oft in einem Querschnitte in reichlicher Anzahl vorhanden sind. Dabei haben die Kerne der Schenkelfasern wohl sicher an Färbbarkeit eingebüßt: sie erscheinen wesentlich blasser als die Myokardkerne und haben die verschiedensten eckigen und zackigen Formen angenommen; vielleicht sind auch einige Kerne gänzlich ausgefallen. In Schnitten, die mit Fettponceau-Hämatoxylin gefärbt wurden, bietet sich ein überraschendes Bild dar: während das Myokard völlig fettfrei sich erweist, sind sämtliche Fasern des hier noch ungeteilten linken Schenkels hochgradig verfettet. Das Fett liegt in Gestalt kleiner Tropfen diffus durch die Faser verteilt, nur stellenweise, anscheinend vollständig regellos, konglomeriert es sich zu größeren und dichteren Haufen, die dann zuweilen den ganzen Querschnitt durchsetzen. In der Fig. 1 auf Taf. IX ist eine Stelle aus einem Scharlachpräparate dargestellt mit einem Bündelchen des stark verfetteten linken Schenkels in der subendokardialen Schicht dem fettfreien Myokard vorgelagert. Ich möchte dazu bemerken, daß der Zeichnung nicht etwa eine Stelle, an der der Kontrast ausnahmsweise deutlich zum Ausdruck kommt,

zugrunde gelegt ist, vielmehr dasselbe Präparat Partien mit noch hochgradigerer Verfettung der Schenkelfasern enthält.

Analoge Bilder finden sich nun auch am rechten Schenkel sowohl während seines intermuskulären als während seines unteren subendokardialen Verlaufes, mit dem einzigen Unterschiede, daß bei ihm die Verfettung in den einzelnen Fasern noch unregelmäßiger ist, so daß sich auf dem Querschnitte neben Fasern mit dicht gedrängten dicken Fettröpfchen solche mit spärlichen feinen finden. Durch diese „Fettreaktion" des rechten Schenkels wird es ermöglicht, ihn schon bei Lupenvergrößerung in seinem intermuskulären Verlaufe mit zweifelloser Sicherheit im Myokard zu erkennen, was sonst selbst bei starker Vergrößerung, wie oft hervorgehoben, meist mit größten Schwierigkeiten verbunden ist. — Ebenso liegen auch die Verhältnisse an allen anderen untersuchten Abschnitten der Ventrikelwandung, nur finden sich am unteren Septum auch im Myokard, und zwar nur mitten drin, nicht subendokardial, einzelne kleine Herde mit verfetteten Fasern, deren Fettröpfchen aber denen in den Endausbreitungen des Atrioventrikularsystems an Größe und Dichte weit nachstehen. An den Papillarmuskeln sieht man besonders klar, daß die Verfettung sozusagen an die Endausbreitungen gebunden ist und nicht etwa auch das Myokard da, wo es direkt an das Endokard herantritt, betroffen hat. —

41. Herz No. CXI. ♀, 34 Jahre alt. Klin. Diagnose: Akute Magendilatation nach Cholecystektomia. Leichendiagnose (Sektion $6^3/_4$ Stunden p. m.): Äußerst schlaffes Herz. Zirkumskripte fibrinöse Peritonitis zwischen Leber und Zwerchfell mit gallig gefärbtem Exsudat. Gastritis chronica, etc.

In diesem Falle hat die Verfettung der Myokardfasern etwas höhere Grade erreicht als im vorhergehenden, doch beschränkt sie sich auch hier auf mehr oder minder weit auseinander liegende kleine Herde, während die beiden Schenkel mit ihren Ausbreitungen wieder eine weit hochgradigere Degeneration als das Myokard erkennen lassen. An der linken Septumfläche finden sich ganz ähnliche Bilder, wie in der Fig. 1 Tafel IX; meist sind allerdings zwischen den bis an die subendokardiale

Schicht herantretenden Myokardfasern einzelne, die auch Fetttröpfchen enthalten. Sehr instruktiv sind Bilder, in denen man ein fettfreies Myokardbündelchen in einem Trabekel oder Faden rings von verfetteten Fasern des linken Schenkels umgeben sieht, ein Verhalten der Endausbreitungen, das ich im ersten Teile dieser Arbeit als charakteristisch bezeichnet habe. Die Verfettung der Endausbreitungen ist auch in diesem Falle keine völlig gleichmäßige, vielmehr sieht man neben stark verfetteten einzelne mit viel spärlicheren Fettröpfchen. — Im Myokard sind wiederum keine interstitiellen Veränderungen nachzuweisen.

42. Herz No. CXII. ♂, 22 Jahre alt. Klin. Diagnose: Phlegmone an der r. Seite. Sekundäre eiterige Meningitis? Leichendiagnose (Sektion $11\frac{1}{2}$ Stunden p. m.): Phlegmone an der r. Seite. Milzschwellung. Trübe Schwellung von Leber und Nieren. Lungenödem. Blasses schlaffes Herz. Ödem der weichen Hirnhäute, etc.

In allen untersuchten Präparaten dieses Falles erwies sich das Myokard überall vollkommen fettfrei; die beiden Schenkel und die Purkinjeschen Fasern dagegen zeigen schon in van Gieson-Präparaten eine Destruktion, die die im 40. Falle womöglich noch übertrifft, und sind in Scharlachpräparaten geradezu strotzend mit Fettröpfchen angefüllt. Die Verfettung reicht wiederum nach oben nur bis etwa zur Teilungsstelle des Bündels, im vorderen Abschnitte des Stammes finden sich noch einzelne verfettete Fasern; der hintere Abschnitt und der Knoten sind frei von Fett und ihre Elemente zeigen auch das normale Verhalten bei gewöhnlicher Färbung. —

In Anbetracht des eigenartigen Befundes in den drei letzten Fällen, der mit dem in früheren Fällen (u. a. Fall 33, 34, 35, 36) erhobenen und bei Besprechung dieser kurz erwähnten gut übereinstimmt, könnte die Frage aufgeworfen werden, ob denn nicht etwa die Schenkel und Endausbreitungen des Atrioventrikularsystems beim Menschen normaler Weise Fett enthalten und der Mangel von Fett in ihren Fasern als etwas Pathologisches anzusehen ist in gleicher Weise, wie das Fehlen des normalen Glykogengehaltes in den Fasern bei Atrophie des Organismus.

Unter meinen Fällen für den ersten Teil dieser Arbeit habe ich wie aus der Tabelle auf S. 85, 86 zu ersehen ist, im ganzen 7 Fälle mit dem Gefriermikrotome geschnitten; in fünfen von diesen sind Fettfärbungen vorgenommen worden, und in zweien erwiesen sich die Ausbreitungen der Schenkel als fetthaltig (Herz No. XXXIX und No. XXXVII). Kontrolliert man nun die Sektionsbefunde dieser beiden, zu den „normalen" Fällen gerechneten Herzen mit positivem Fettnachweise im Atrioventrikularbündel, so findet man in einem Falle, der einen Epileptiker mit ausgedehnten Bronchopneumonien betraf (Herz No. XXXIX), die Angabe: Herz von entsprechender Größe, Myokard blaß bräunlichrot, ziemlich schlaff, und im anderen Falle, bei dem es sich um eine Peritonitis nach Perforation des gangränösen Wurmfortsatzes handelte (Herz No. XXXVII), die Diagnose: schlaffes Herz. In beiden Fällen liegt also gerade derjenige makroskopische Herzbefund vor, von dem hier die Rede ist. Daß ich diese Fälle meinem „normalen" Materiale zugewiesen habe, beweist nur das, was ich schon oben (S. 125) hervorgehoben habe, nämlich wie schwierig es für den pathologischen Anatom ist, wirklich normale Herzen zur Untersuchung zu bekommen, nicht aber kann der Fettgehalt des Atrioventrikularbündels in diesen Fällen als Beleg für die Annahme herangezogen werden, daß die Schenkelfasern und die Endausbreitungen normaler Weise Fett enthalten*).

Denn gegen diese Annahme spricht ja entscheidend der Umstand, daß die fetthaltigen Fasern sich auch bei anderen Färbungen keineswegs als intakt erweisen; sie befinden sich in demjenigen Zustande, den man als körnige Degeneration, albuminöse Trübung, trübe Schwellung oder dergl. zu bezeichnen pflegt; das Sarkoplasma hat eine körnige, zum Teil auch schollige Beschaffenheit angenommen, die Querstreifung ist meist gänzlich aufgehoben, die Längsstreifung höchst undeutlich und die Kerne haben an Färbbarkeit eingebüßt. Daß also ein pathologischer Vorgang

*) Bemerken möchte ich an dieser Stelle, daß ich die beiden Fälle (Herz No. XXXIX und No. XXXVII) im ersten Teile selbstverständlich nur bei der Beschreibung des Verlaufes des Atrioventrikularbündels mit verwendet habe.

hier vorliegt, steht außer jedem Zweifel. Im höchsten Grade interessant scheint es mir zu sein, daß der Prozeß sich in all den Fällen — ich rechne hier auch die oben kurz erwähnten analogen Befunde hinzu — ausschließlich oder fast ausschließlich auf das Atrioventrikularbündel beschränkt und dieses stets in derselben Weise ergriffen hat. Wie wir weiter unten sehen werden, scheint die fettige Degeneration des Atrioventrikularbündels eine wichtige Rolle auch bei andersartigen Erkrankungen des Myokards zu spielen. —

Fettige Degeneration.

Es ergiebt sich nun zunächst die Frage, wie die Fasern des Bündels sich bei schweren Verfettungen des Myokards verhalten. In der Literatur existiert hierüber, soweit mir bekannt, nur die Angabe von Saigo, daß die fettige Degeneration und der körnige Zerfall „bald mehr, bald weniger das Purkinjesche Fasersystem" ergreifen. In zwei Fällen von perniziöser Anämie fand Saigo „Zerstörungen des linken Hauptschenkels durch körnige Degeneration". Ob Saigo überhaupt Fettfärbungen angewandt hat, ist aus seinen Mitteilungen nicht ersichtlich. — Leider gab die Fettfärbung bei dem Herzen No. VI, das im zweiten Teile dieser Arbeit beschrieben wurde, nicht einwandsfreie Resultate, da das Herz nach dem Herausschneiden des abnormen Fadens versehentlich auf einige Zeit in Alkohol eingelegt worden war. Es stehen mir aber einige andere, wenn auch nicht so hochgradige Fälle zur Verfügung.

43. Herz No. LXXXIII. ♀, 63 Jahre alt. Klin. Diagnose: Anaemia perniciosa. Leichendiagnose: Allgemeine hochgradige Anämie. Starke Myokardverfettung, namentlich im l. Ventrikel. Rotes Knochenmark. Kleine Blutungen in der Magenschleimhaut, etc.

Aus dem Sektionsprotokolle sei folgendes bemerkt: Herz vergrößert. R. Ventrikel etwas erweitert, Wand dünn und schlaff. Durch das zarte Endokard schimmert das gelbliche Myokard, hier und da im Konus und an den Papillarmuskeln deutlich getigert, hindurch. L. Ventrikel ebenfalls leicht erweitert, Wand nicht verdickt, schlaff. Hier ist die Tigerung des Myokards, namentlich am Septum, viel ausgesprochener. — Das Herz wurde in der

gewöhnlichen Weise nach Fixierung in Formol mit dem Gefriermikrotome geschnitten. — Das Myokard zeigt überall das typische Bild der fettigen Degeneration; alle Fasern sind fetthaltig, während aber im allgemeinen die Verteilung der Fettröpfchen eine ganz diffuse ist und die Tröpfchen selbst geringe Dimensionen haben, finden sich bald dichter zusammenliegend, bald weiter voneinander entfernt, oft in ganz regelmäßigen Abständen hochgradig verfettete Komplexe mit großen und dichtgedrängten Fetttröpfchen, so daß man bei Betrachtung der mit Fettponceau gefärbten Schnitte mit dem bloßen Auge ein scheckiges Bild bekommt. Bei stärkerer Vergrößerung sieht man, daß die Querstreifung an den schwächer verfetteten Fasern gut erhalten, an den stärker verfetteten Partien dagegen nirgends mehr zu finden ist und daß die Kerne überall vorhanden sind, in den Herden aber stellenweise an Färbbarkeit abgenommen haben. In Schnitten, die nach van Gieson gefärbt sind, sieht man fast überall eine Fragmentatio myocardii. Das interstitielle Gewebe enthält in den breiteren Zügen um größere Gefäßäste ziemlich reichliche Fettzellen. — Im Knoten und Stamme des Atrioventrikularbündels zeigt eine Anzahl von Fasern kleine Fettröpfchen, meist spindelförmig um den Kern herumgelagert oder auf eine Strecke hin hinter- und nebeneinander gereiht; dabei lassen die Fasern wenigstens stellenweise deutliche Querstreifung erkennen und bei Färbung nach van Gieson besitzen die sämtlichen Elemente homogenes Protoplasma und scharfkonturierte Fibrillen. Im interstitiellen Gewebe des Knotens und an der Teilungsstelle liegen große Gruppen von Fettzellen. Die beiden Schenkel und ihre Ausbreitungen weisen im großen Ganzen ähnliche Bilder wie das Myokard auf: hier und da trifft man in den ungeteilten Schenkeln und in den Grüppchen Purkinjescher Fasern auf einzelne oder mehrere beieinander liegende Fasern, die reichlich vollgepfropft mit Fettröpfchen erscheinen. Doch besteht ein wesentlicher Unterschied dem Myokard gegenüber darin, daß ganze Bündelchen von Fasern, ja ganze Querschnitte der ungeteilten Schenkel völlig frei von Fett anzutreffen sind. So kommen stellenweise gerade die entgegengesetzten Bilder, wie bei den vorher geschilderten

Herzen, zustande: man sieht direkt neben den hochgradig verfetteten oberflächlichsten Myokardfasern Elemente der Ausbreitungen der Schenkel, die keine Spur von Fett enthalten. Eine solche Stelle aus der Mitte etwa der linken Septumfläche ist in der Figur 2 auf Tafel IX dargestellt; die kleinen Bündelchen in der subendokardialen Schicht lassen schon bei der der Figur zugrunde gelegten Vergrößerung deutlich Fasern vom Charakter der Purkinjeschen Fasern erkennen. Diese Struktur ist in dem vorliegenden Falle überall sehr deutlich ausgeprägt, auch an den Elementen, die mit Fettröpfchen angefüllt sind. Im Gegensatz zu den vorhergehenden Fällen sieht man hier auch vereinzelt in verfetteten Fasern größere perinukleäre Hohlräume. Nur in ganz wenigen Fasern des linken und rechten Schenkels gelang es mir Körnelungen des Protoplasmas und Mangel der Querstreifung nachzuweisen. Die meisten selbst der fetthaltigen Fasern haben ihre Struktur vollkommen bewahrt. Da, wo sich Endausbreitungen in der unteren Hälfte der Ventrikel subendokardial vorfinden, ist meist das subendokardiale Bindegewebe von bald mehr, bald weniger reichlichen Fettzellen durchsetzt. —

44. Herz No. LXXXVI. ♂, 49 Jahre alt. Klin. Diagnose: Miliartuberkulose? (Moribund eingeliefert.) Leichendiagnose: Emphysema pulmonum. Hypertrophie und Dilatation des r. Ventrikels mit fettiger Degeneration des Myokards. Bronchitis purulenta. Ulcus ventriculi, etc.

Laut Sektionsprotokoll war der rechte Ventrikel sehr erweitert, seine Muskulatur blaß, bräunlich, mit zahlreichen kleinen, teilweise konfluierenden gelblichweißen verfetteten Partien. — Zur mikroskopischen Untersuchung wurde die Gegend des Knotens und Stammes eingebettet und in Horizontalschnitte zerlegt; im übrigen fertigte ich von Scheiben aus den verschiedenen Teilen des Herzens Gefrierschnitte an. Von den Präparaten aus dem obersten Abschnitte des Atrioventrikularsystems ist nichts besonderes zu bemerken. Das Myokard in der oberen Hälfte des Septum musculare ventriculorum ist in geringem Grade ziemlich gleichmäßig verfettet, nur hin und wieder trifft man auf einzelne Gruppen von Fasern mit dichteren und größeren Fett-

tröpfchen. Die Bündelchen des linken Schenkels zeigen hier wieder ein unregelmäßiges Verhalten: einige sind wesentlich stärker verfettet als das benachbarte Myokard, andere dagegen sind völlig fettfrei. In der Gegend des linken hinteren Papillarmuskels und in der unteren Hälfte des Muskels selbst hat die Myokardverfettung einen etwas höheren Grad angenommen, doch sind auch hier noch einzelne Gruppen der Endausbreitungen durch ihren stärkeren Fettgehalt schon bei Lupenvergrößerung deutlich zu erkennen, während andere Purkinjesche Fasern nur ganz schwach oder überhaupt nicht verfettet erscheinen. Dabei zeigen alle schwerer erkrankten Fasern in van Gieson-Schnitten körniges Sarkoplasma, undeutliche Fibrillen und Fehlen der Querstreifung. — Im rechten Ventrikel sind die Verhältnisse umgekehrt: das Myokard zeichnet sich durch seinen größeren Fettreichtum vor dem rechten Schenkel aus, bei dem ganze Querschnitte im intermuskulären Verlaufe fettfrei angetroffen werden. Dabei sind im Myokard die Herde stärkerer Verfettung größer und liegen viel dichter beieinander. Im unteren subendokardialen Verlaufe des rechten Schenkels finden sich Purkinjesche Fasern vom reinsten Typus. —

45. Herz No. CIV. ♂, 68 Jahre. Klin. Diagnose: Plötzlicher Tod nach Trepanation wegen Karies des Stirnbeins. Leichendiagnose: (Sektion $1^1/_2$ Stunde p. m.) Emphysema pulmonum. Bronchitis. Starkes Lungenödem. Fettige Degeneration des Myokards. Aortensklerose. Starke Atrophie der Schilddrüse etc.

Das Herzfleisch zeigte rechts wie links eine gleichmäßige gelblich bräunliche Färbung und war schlaff. Der rechte Schenkel ließ sich vom Beginne seines unteren subendokardialen Verlaufes an außerordentlich deutlich bis zum Fuße des vorderen Papillarmuskels verfolgen. — Das Herz wurde nur an Gefrierschnitten untersucht. — Das Myokard beider Ventrikel zeigt eine gleichmäßige hochgradige Verfettung seiner Fasern, die fleckweise noch größere Intensität besitzt. Bei schwacher Vergrößerung macht es den Eindruck, als wären die beiden Schenkel im ganzen schwerer erkrankt als das Myokard: sie heben sich durch ihre

dunklere Farbe in Scharlachpräparaten von diesem ab. Bei der Betrachtung mit stärkeren Systemen kann man aber konstatieren, daß zwischen den hochgradig verfetteten Schenkelfasern einzelne andere oder auch kleine Gruppen vollkommen fettfrei geblieben sind und auch sonst in ihrer Struktur nicht von der Norm abweichen. — Das so deutliche makroskopische Hervortreten des rechten Schenkels fand mikroskopisch seinen Grund darin, daß die Fasern des Schenkels von reichlichem Fettgewebe umwachsen sind, während in der ganzen weiteren Umgebung nirgends sonst subendokardiales Fettgewebe vorhanden ist. —

Diese Fälle von fettiger Degeneration des Herzens verschiedenen Grades zeigen, daß die Elemente des Atrioventrikularsystems allerdings, wie Saigo angegeben hat, an der regressiven Metamorphose der Myokardfasern sich beteiligen, daß ihre Erkrankung aber keineswegs mit der des Myokards gleichen Schritt hält. Wir sehen die Schenkel und die Purkinjeschen Fasern bald stärker, bald weniger stark ergriffen, und zwar können bei schwerer Erkrankung des gesamten Myokards einzelne Fasern oder auch ganze Fasergruppen des Atrioventrikularsystems vollkommen intakt angetroffen werden. Es ergibt sich aus diesen Verhältnissen also wiederum die weitgehende Selbstständigkeit der Bündelelemente gegenüber dem Myokard, deren Nachweis meines Erachtens eine wichtige Stütze für die Theorie der physiologischen Bedeutung des Atrioventrikularsystems abgibt. — Die Fälle, in denen man schwere Verfettungen der Schenkelfasern und der Endausbreitungen findet, liefern gleichzeitig sozusagen die Stichprobe für die Anschauung von der weitgehenden individuellen Variabilität in der Struktur der Bündelelemente. Ich habe am Schlusse des ersten Teiles dieser Arbeit darauf hingewiesen, daß die Frage, ob die Strukturunterschiede der Fasern bei ein und demselben Individuum und die bei verschiedenen Individuen sich noch innerhalb der physiologischen Breite bewegen oder ob sie durch pathologische Vorgänge, die die Fasern in verschiedenem Grade ergriffen haben, zu erklären sind, daß diese Frage wahrscheinlich durch das Studium schwer erkrankter Herzen der Entscheidung näher zu bringen sei. Die

obigen pathologischen Fälle bestätigen die Richtigkeit dieses Hinweises: man kann konstatieren, daß selbst bei schwerster Erkrankung Unterschiede in Kaliber und Struktur der Fasern in ein und demselben Herzen zum Ausdruck kommen, und daß bei gleicher Schwere der Erkrankung in verschiedenen Herzen der Purkinjesche Fasercharakter sehr verschieden deutlich ausgesprochen sein kann. Damit ist, wie ich glaube, bewiesen, daß die Strukturvariationen physiologische Eigenschaften des Atrioventrikularsystems sind. —

Adipositas.

Bei einigen der bisher beschriebenen Herzen habe ich schon kurz erwähnt, daß sich um die Faserbündelchen der Schenkel und der Endausbreitungen herum reichliches Fettgewebe gebildet hatte, daß also eine Adipositas cordis vorlag. Fettzellen finden sich fast regelmäßig, wie ich im ersten Teile hervorhob, am Knoten, an der Teilungsstelle und an den oberen Abschnitten beider Schenkel des Atrioventrikularbündels in den Herzen älterer Individuen. Dieses Fettgewebe kann sich unter Umständen außerordentlich stark vermehren und dadurch sogar die klinischen Erscheinungen des Herzblocks indirekt hervorrufen (Aschoff-Tawara, Fahr). Subendokardiale Depots von Fettgewebe kann man bei höheren Graden der Adipositas cordis auch meist schon mit bloßem Auge an verschiedenen Stellen der Innenfläche beider Ventrikel finden und zwar nach meinen bisherigen Erfahrungen stets an solchen Stellen, wo Teile der Schenkelausbreitungen oder die Schenkel selbst verlaufen. Ich habe mich durch die mikroskopische Untersuchung an verschiedenen Herzen von der Richtigkeit dieser Angabe überzeugt und glaube die Prädilektion der Fettzellen für die betreffenden Stellen wiederum mit der lockeren Beschaffenheit der fibrösen Bündelscheide erklären zu dürfen. Wir sehen ja stets am Herzen Fettgewebe nur dort entwickelt, wo eben lockeres Bindegewebe vorhanden ist (größere Interstitien, Adventitia der Koronargefäße, subepikardiales Gewebe an der Basis etc.), und unter dem Endokard findet sich solches ausschließlich oder fast ausschließlich um die Schenkel und Endausbreitungen herum. Ich lasse hier einen Fall folgen,

der die „Adipositas des Atrioventrikularbündels“ besonders deutlich zeigte.

46. Herz No. XCIII. ♂, 85 Jahre alt. Klin. Diagnose: Darmkatarrh. Leichendiagnose: Alte zerebrale und zerebellare Erweichungsherde. Cor adiposum. Chronischer Dickdarmkatarrh. Tuberkulose der Prostata etc.

Im Sektionsprotokolle ist von subendokardialen Fettgewebsentwicklungen nichts vermerkt. Während die Vorhofseptummuskulatur von sehr reichlichem Fettgewebe durchwachsen ist, zeigen Knoten, Stamm und selbst die Teilungsstelle des Bündels kaum eine Einlagerung von Fettzellen, was wahrscheinlich auf die gleichzeitig bestehende Sklerose des Septum membranaceum zurückzuführen ist. Schon in den Präparaten aber aus der oberen Hälfte des Septums, die die beiden noch ungeteilten Schenkel des Atrioventrikularbündels enthalten, sind zwischen die Fasern derselben und um sie herum vereinzelte kleine Gruppen von Fettzellen eingelagert, während im übrigen nur rechterseits am Fuße eines akzessorischen valvulären Sehnenfadens subendokardiale Fettzellen sich finden. Je weiter man gegen die Herzspitze zu vordringt, desto mehr treten in den Schnitten Fettgewebsanhäufungen auf und zwar stets in unmittelbarer Nachbarschaft der Ausbreitungen des Atrioventrikularbündels. Die betreffenden Stellen werden dadurch an der unteren Hälfte der linken Septumfläche geradezu knopfartig über das Niveau hervorgehoben. In der Figur 3 auf Taf. IX ist eine solche Stelle wiedergegeben; die Fasern des linken Schenkels werden in der stark verbreiterten subendokardialen Schicht weit auseinander und vom Myokard abgedrängt. Dabei zeigen das Myokard und die Schenkelfasern gleichzeitig eine Verfettung, die in den letzteren einen höheren Grad erreicht hat als in den Myokardelementen. An andern Stellen ist diese Differenz noch weit stärker hervortretend. Gegenüber dieser subendokardialen Fettgewebsentwicklung tritt die in den Interstitien des Myokards am Septum in den Hintergrund; an den Papillarmuskeln ist dagegen das subendokardiale Fettgewebe kaum vorhanden und das interstitielle überwiegend, und die stärkere Verfettung der Bündelausbreitungen läßt sich hier schon

bei Lupenvergrößerung demonstrieren. Der rechte Schenkel erscheint während seines ganzen intermuskulären und unteren subendokardialen Verlaufes wie eingebettet von Fettgewebe, das im rechten Ventrikel im ganzen reichlicher in den Myokardinterstitien vorhanden ist als links. Die Fasern des rechten Schenkels sind wiederum stärker verfettet als das umgebende Myokard. —

Anhangsweise möchte ich hier am Schlusse der „regressiven Metamorphosen" des Myokards zwei Fälle erwähnen, von denen der eine (47. Herz No. XV) bereits im zweiten Teile dieser Arbeit seinen Platz gefunden hat. Es handelte sich bei diesem um eine
Diabetes. 63jährige Frau, die im Coma diabeticum zugrunde gegangen war. Ich habe das Herz, wie oben angegeben, auf Glykogen untersucht und konnte überall im Myokard kleintropfiges Glykogen in ziemlich gleichmäßiger Verteilung nachweisen. Die Fasern der Schenkel und die Endausbreitungen zeigten dagegen nicht mehr Glykogen, als man in Herzen von Individuen gleichen Ernährungszustandes, die an anderen Ursachen gestorben sind, anzutreffen pflegt, und zwar lag das Glykogen hier nur in Form kleiner Tropfen zwischen gelben perinukleären Pigmentanhäufungen, während es im Myokard durch die ganzen Fasern ver-
Amyloid. teilt war. — Der andere Fall (48. Herz No. XX) betraf ein 28jähriges Mädchen, das bei der Obduktion eine hochgradige Amyloidosis bei chronischer Lungentuberkulose zeigte. Bei der Untersuchung des Herzens richtete ich mein Augenmerk speziell auf Gefäßveränderungen und etwa durch sie bedingte weitere Veränderungen, konnte aber nur in den Wandungen kleiner Koronararterienäste Amyloidreaktion hervorrufen und fand keinerlei Metamorphosen an den Fasern des Atrioventrikularsystems. Leider habe ich von diesen beiden Fällen keine Fettpräparate mehr anfertigen können. —

Zirkulationsstörungen. Von den durch Zirkulationsstörungen bedingten Veränderungen des Myokards sei zunächst die durch Verblutung bewirkte akute allgemeine Anämie des vorher gesunden Herzens erwähnt, von der ich einen Fall in meinem Materiale besitze.

49. Herz No. CII. ♂, 22 Jahre alt. Klin. Diagnose: Nephrolithiasis. Postoperative Nierenblutung. Leichendiagnose (Sektion $2^1/_4$ Stunden p. m.): Großes retroperitoneales Hämatom um die gespaltene rechte Niere mit Durchbruch in die r. Pleurahöhle. Mäßige Menge blutigseröser Flüssigkeit in der Bauchhöhle, etc. Allgemeine hochgradige Anämie. Akute allgemeine Anämie.

Das Myokard wird im Sektionsprotokolle als „blaß, aber elastisch und glänzend" bezeichnet. — Mikroskopisch haben die Myokardfasern in Scharlachpräparaten überall ein Aussehen, als wären sie mit allerfeinsten Körnchen bestäubt. Man könnte diese gleichmäßig ausgebreiteten kleinsten roten Tröpfchen für einen Niederschlag halten, wenn sie nicht konstant da fehlten, wo keine Muskelfasern vorhanden sind, und sich nicht nur auf die Myokardfasern beschränkten. An einzelnen Stellen verdichten und vergrößern sich die Tröpfchen um die Kerne der Fasern, doch bleiben sie auch hier so klein, daß man die Häufchen nur bei stärkerer Vergrößerung wahrnimmt. Zwischen dem Myokard des linken und dem des rechten Ventrikels scheint insofern eine Differenz zu bestehen, als das erstere etwas mehr Fett enthält als das letztere; der Unterschied ist aber sehr gering. — Während so das Myokard im allgemeinen ein sehr gleichmäßiges Aussehen hat, zeigen die Fasern beider Schenkel viel größere Unterschiede untereinander. Überall ist der Purkinjesche Typus ein sehr ausgesprochener, die Querstreifung gut nachzuweisen. In den einzelnen Bündelchen fallen einige Fasern schon bei schwacher Vergrößerung dadurch auf, daß sie reichliche und relativ große Fettröpfchen beherbergen; andere Fasern sind völlig fettfrei, und der Rest bietet die gleichen Bilder, wie die Myokardfasern. So können in einem Bündelchen nebeneinander völlig gesunde und verschiedengradig erkrankte Elemente angetroffen werden. Diese Verhältnisse sind rechts die gleichen wie links. —

Wir sehen also auch in diesem Falle die oben hervorgehobene Selbständigkeit der Atrioventrikularfasern, die hier darin sich kundgibt, daß die Elemente nicht im selben Grade erkrankt sind wie die Myokardfasern. Die Unabhängigkeit des

Atrioventrikularsystems von dem Myokard kann doch wohl nur ihren Grund haben in der Verschiedenheit der Ernährungsbedingungen, unter denen beide stehen. Wiederholt habe ich auf den Reichtum des Bündels und seiner Ausläufer an Blut- und Lymphkapillaren aufmerksam gemacht; vielleicht kommt dazu noch die subendokardiale Lage in der Nachbarschaft des Blutstromes in Betracht. Diese Momente sprechen aber nur für eine im allgemeinen günstigere Blutversorgung als das Myokard; doch glaube ich auch Gründe dafür anführen zu können, daß wenigstens Teile des Atrioventrikularsystems allem Anscheine nach überhaupt nicht in dasselbe Gefäßgebiet gehören, wie das ihnen benachbarte Myokard. Dafür spricht in erster Linie der folgende Fall:

Anämische Nekrose.

50. Herz No. LIX. ♀, 40 Jahre alt. Klin. Angabe: Vor 15 Jahren hatte der Mann der Pat. schwere Tropensyphilis. — Herz und Aorta wurde uns von auswärts zugesandt. Die Aorta zeigte eine typische Mesaortitis thoracica, übergreifend auf die Aortenklappen und die Koronarostien, vor allen Dingen das linke, stark stenosierend. Aorteninsuffizienz.

Von dem exzentrisch hypertrophischen Herzen standen mir die oberen zwei Zentimeter des Septum musculare ventriculorum unterhalb der rechten vorderen Aortenklappe und unterhalb des Septum membranaceum in Zusammenhang mit der unteren Hälfte des letzteren, der Aortenecke des Mitralsegels und dem entsprechenden unteren Abschnitt des Vorhofseptums zur Verfügung. Dieses Stück bettete ich in toto ein und schnitt es von hinten beginnend in 600 frontale Serienschnitte, von denen jeder 10. aufgeklebt und nach van Gieson gefärbt wurde. — In den ersten Schnitten ist oben die Ansatzstelle des vorderen Mitralsegels mit dem Annulus fibrosus getroffen; ihr gegenüber ziehen Fasern des Vorhofseptums rechts am Annulus vorbei nach abwärts zur Ansatzstelle des medialen Trikuspidalsegels. Diesen Fasern links gegen den Annulus fibrosus zu dicht angelagert und mit ihnen in Zusammenhange findet sich der Knoten des Atrioventrikularbündels als etwa spindelförmige Muskelmasse. Unterhalb des Annulus fibrosus beginnt das muskuläre Ventrikel-

septum, das den übrigen ganzen Schnitt einnimmt. Während nun Vorhofsfasern und Knoten sich als durchaus intakt erweisen, ist das Ventrikelseptum von Beginn der Serie an in ausgedehntem Umfange in dem Zustande der anämischen Nekrose. Frei von der Nekrose geblieben sind nur die obersten bis in den Annulus fibrosus hinein vorgeschobenen Fasern, ein wechselnd breiter Streifen auf der rechten Seite des Ventrikelseptums und die linksseitige subendokardiale Schicht mit den direkt benachbarten Myokardfasern. Innerhalb der großen nekrotischen Partie sind meist die Muskelfasern in ihren Konturen noch zu erkennen, ihre Kerne fehlen aber völlig oder finden sich in Gestalt völlig unregelmäßiger Chromatinbröckel; das ganze Feld ist überschwemmt mit Leukozyten, die sich stellenweise um strukturlose, völlig zerfallene Massen zu größeren und kleineren Herden zusammenfinden. An verschiedenen Stellen erkennt man als Zeichen früherer analoger Prozesse Schwielenbildungen. — Beim weiteren Verfolgen des Atrioventrikularbündels in den Serienschnitten sieht man, daß dieses weder in seinem Verlaufe noch in seiner Struktur von der Norm abweicht: im Schnitte 70 beginnt die Ablösung von der Vorhofsmuskulatur und gleichzeitig der Durchtritt durch den Annulus fibrosus in mehreren durch Bindegewebe getrennten Portionen; im Schnitte 130 ist die Ablösung beendet und das Bündel liegt nunmehr als dreieckiger Querschnitt in der Mitte des unteren Randes des Septum membranaceum dicht oberhalb des muskulären Ventrikelseptums, dessen Fasern hier bis zum Septum membranaceum total nekrotisch sind. Die Elemente des Atrioventrikularbündels haben nach wie vor durchaus gut färbbare Kerne; zwischen ihnen finden sich hier vereinzelte Fettzellen. Eine Arterie, die von Beginn der Serie an innerhalb des Knotens und Stammes nachzuweisen ist, liegt quergetroffen in der rechten Hälfte des Bündelquerschnittes. — Im Schnitte 160 ist bereits die Teilungsstelle erreicht, der linke Schenkel beginnt sich in die linke subendokardiale Schicht des Ventrikelseptums von oben her einzusenken. Während der Schenkel in Zusammenhange mit dem Stamme in den nächsten Schnitten sich allmählich immer weiter nach unten hin vorschiebt, ist

die Situation im übrigen folgende: die ganze linke Hälfte des muskulären Ventrikelseptums ist nekrotisch mit Ausnahme der 2—3—4 oberflächlichsten, an die intakte subendokardiale Schicht angrenzenden Faserlagen; nach rechts hinüber reicht die Nekrose verschieden weit, doch ist überall an der rechten Septumoberfläche erhaltene Muskulatur vorhanden. Oben sind die links dicht unter dem Stamme und neben dem Anfangsteil des linken Schenkels befindlichen Myokardfasern noch in den Erkrankungsprozeß einbezogen, die rechte Seite ist dagegen frei geblieben. Im untersten Teile der Schnitte verlaufen vom 190. Schnitte ab in der linken subendokardialen Schicht einzelne oder zu kleinen Bündeln vereinigte, längs- und schräggetroffene Muskelfasern, die den Purkinjeschen Typus, allerdings nicht sehr ausgesprochen, erkennen lassen. Zwischen ihnen finden sich stellenweise kleine Infiltrate von Rundzellen, im übrigen erweisen sie sich aber als völlig unversehrt. In den nächsten Schnitten rücken diese Fasern allmählich in der subendokardialen Schicht aufwärts, während unterhalb von ihnen wieder neue zum Vorschein kommen, und wachsen den immer weiter abwärts reichenden Fasern des linken Schenkels gleichsam entgegen, bis sich beide mit einander vereinigen. Gleichzeitig ist oben in den Schnitten vom Stamme des Bündels der rechte Schenkel abgegangen, der sich alsbald in ein Interstitium der rechten intakten Septumhälfte einsenkt, und dann ist der Durchschnitt durch den Stamm aus den Schnitten verschwunden. Nunmehr endigt der linke Schenkel, der sich kontinuierlich bis ans untere Schnittende in der subendokardialen Schicht verfolgen läßt, oben sozusagen blind; sein spitzausgezogenes oberes Ende rückt in den letzten Schnitten der Serie allmählich weiter nach abwärts. — Die Figur 6 auf Tafel IX gibt eine Stelle von der linken Septumoberfläche aus einem der letzten Serienschnitte (Schnitt 290) wieder, die das Verhalten des linken Schenkels zum Myokard demonstriert. In der subendokardialen Schicht sieht man einige Bündelchen des linken Schenkels liegen, die keinerlei Veränderungen aufweisen; das umgebende Bindegewebe ist hier auch nicht infiltriert. Vom angrenzenden Myokard sind nur die alleroberflächlichsten Faserlagen intakt, während jenseits

dieser gleich das Gebiet der typischen anämischen Nekrose beginnt. —

Da in diesem Falle Knoten, Stamm und beide Schenkel in ihrem oberen Verlaufe unversehrt angetroffen wurden, bei ausgedehnter anämischer Nekrose der linken Hälfte des oberen Septum musculare ventriculorum, muß man annehmen, daß das Atrioventrikularsystem, wenigstens in seinem oberen wichtigsten Abschnitte, einem anderen Gefäßgebiete angehört als das benachbarte Ventrikelseptum. Ich habe oben schon kurz erwähnt, daß Keith und Flack angegeben haben, ein relativ großer arterieller Ast durchbohre, vom Vorhofseptum kommend, den Annulus fibrosus und begleite das Atrioventrikularbündel als ernährendes Gefäß. Dieser Ast, der zum Gebiete der rechten Koronararterie gehört, ist nun, wie ich ebenfalls schon betonte, keineswegs konstant anzutreffen, vielmehr sieht man öfter innerhalb des Bündelstammes mehrere kleinere Arterien und Venen verlaufen; doch ist sein gelegentliches Vorkommen, wie z. B. in dem letzten Falle, nicht in Abrede zu stellen. Jedenfalls deuten aber die Begleitgefäße, die vom Knoten, also vom Vorhofseptum, bis weit in die Schenkel hinein zu verfolgen sind, und das Fehlen jeglichen anatomischen Anhaltspunktes für die Annahme einer Versorgung der oberen Schenkelabschnitte vom Septum aus daraufhin, daß der obere Abschnitt des Atrioventrikularsystems zum Gebiete der rechten Koronararterie gehört, während das Ventrikelseptum ja vom absteigenden Aste der linken versorgt wird (Jamin und Merkel[32]). Im unteren Verlaufe beider Schenkel trifft man zuweilen auf kleine Gefäßäste, die, aus dem Myokard kommend, senkrecht zur Oberfläche in die subendokardiale Schicht eintreten und sich hier zwischen den Schenkelfasern verzweigen. Daß gelegentlich aber auch ein großer Teil der unteren Ausbreitungen des linken Schenkels seine selbständige, vom benachbarten Myokard unabhängige Gefäßversorgung besitzt, dafür werde ich weiter unten einen Fall anführen. Beim Verfolgen des rechten Schenkels lassen sich übrigens wegen seines einheitlichen Querschnittes die

begleitenden Blutgefäße von der Teilungsstelle ab bis weit in seinen subendokardialen Verlauf hinein außerordentlich einfach nachweisen. — Angesichts der oben erwähnten Literaturangaben über Schwielenbildungen, die gleichzeitig das Bündel und den oberen Abschnitt des Ventrikelseptums betrafen, liegen aller Wahrscheinlichkeit nach die Verhältnisse bei der Gefäßversorgung des Atrioventrikularsystems so, wie bei der des Herzens überhaupt: es kommen zahlreiche Variationen vor, und eine feste Regel läßt sich nicht aufstellen. Der vorliegende Fall beweist aber, daß die Blutzufuhr zum oberen Teile des Septums eine von der des oberen Septums völlig unabhängige sein kann.

Ich habe nun einige weitere Fälle von Mesaortitis thoracica mit Stenosierung der Koronararterienostien untersucht in der Hoffnung, eine Bestätigung des obigen Befundes zu erhalten oder eventuell als Gegenprobe eine ausschließliche Erkrankung des Bündels bei intaktem Septummyokard zu finden, leider ohne Erfolg.

51. Herz No. LXX. Älteres Sammlungspräparat. Hochgradige Mesaortitis thoracica, bis in die Sinus Valsalvae hineinreichend und beide Koronararterienostien stenosierend.

Von der unteren Hälfte des Septum membranaceum mit seiner Umgebung und dem obersten Abschnitte des muskulären Ventrikelseptums fertigte ich eine Horizontalserie an. In den mikroskopischen Präparaten sind weder im Myokard noch im Atrioventrikularbündel irgendwelche Nekrosen oder Folgezustände solcher zu entdecken. Das Septum membranaceum ist verdickt und sklerosiert. Das Bündel verläuft in lockeres Bindegewebe eingehüllt in der Mitte des Septums und erhält wiederum von der Vorhofsmuskulatur aus einen relativ großen arteriellen Gefäßast. —

52. Herz No. LXXIX. ♂, 52 Jahre alt. Klin. Diagnose: Furibunde progressive Paralyse. Leichendiagnose: Alte tuberkulöse Herde in beiden Lungen. Pleuritis adhaesiva. Concretio pericardii. Mesaortitis thoracica. Hypertrophie des linken Ventrikels, etc.

Auch in diesem Falle reichte die schwielige Sklerose bis in die Sinus Valsalvae hinein und verengte beide Koronararterienostien ziemlich gleichmäßig. — In der Horizontalserie durch Septum membranaceum und oberen Teil der muskulären Ventrikelscheidewand zeichnen sich Knoten, Teilungsstelle und oberster Abschnitt der beiden Schenkel vom Atrioventrikularbündel durch einen beträchtlichen Reichtum an Fettzellen aus; der Stamm ist auffallend kurz. An den Fasern des Bündels selbst ist nirgends etwas Pathologisches zu entdecken. Das Myokard des Ventrikelseptums weist vereinzelte kleine Schwielenbildungen auf, zeigt aber nirgends frische Erkrankungsherde. —

53. Herz No. LXXX. ♂, 46 Jahre alt. Klin. Diagnose: Pneumonie des r. Unterlappens. Aorteninsuffizienz. Lues inveterata. Leichendiagnose: Lobäre Pneumonie des r. Unterlappens. Mesaortitis thoracica mit Übergreifen auf die Aortenklappen. Hypertrophie und Dilatation des Ventrikels. Schwiele im r. Hoden, etc.

Die schwielige Sklerose des Anfangsteiles der Aorta erstreckte sich nur in den Sinus Valsalvae der linken vorderen Aortentasche hinein und stenosierte hier das Ostium der linken Koronararterie. Das der rechten war von normaler Weite. — Mikroskopisch finden sich in der Umgebung des Atrioventrikularbündelstammes einzelne kleine Kalkherdchen; das Septum membranaceum ist verdickt, sein Gewebe breitfaserig und sehr kernarm. Dagegen ist die bindegewebige Scheide des Bündels außergewöhnlich locker und zwischen den Bündelfasern finden sich namentlich an der Teilungsstelle kleine knötchenartige Haufen einkerniger Rundzellen. Das muskuläre Ventrikelseptum zeigt eine allgemeine Vermehrung des interstitiellen Bindegewebes. Nirgends sind Nekrosen oder frische Entzündungsherde in ihm zu finden. — Die Ausbreitungen beider Schenkel in der unteren Hälfte des Ventrikels zeigen ziemlich deutlich den Charakter Purkinjescher Fasern; auch an ihnen ist nichts Besonderes zu konstatieren. —

Geben uns diese drei Fälle also keinen weiteren Aufschluß über das Verhältnis der Gefäßversorgung des oberen Atrioventrikularbündelabschnittes zu der des benachbarten Myokards, so

kann der folgende Fall, wenigstens in gewisser Hinsicht, als Bestätigung der Schlußfolgerungen dienen, die aus den mikroskopischen Befunden bei dem Herzen No. LIX gezogen werden mußten.

54. Herz No. CXIV. ♂, 82 Jahre alt. Klin. Diagnose: Adams-Stokesscher Symptomenkomplex. Ausgesprochene Bradykardie. Völlige Dissoziation.

Das Herz dieses Falles, des zweiten der mir von Herrn Dr. Bönniger zur Untersuchung übersandten, zeigte, seit fast fünf Monaten in Formol konserviert, makroskopisch eine mäßige konzentrische Hypertrophie des linken Ventrikels und eine mittelhochgradige Sklerose der Koronararterien, die, soweit sie aufzuschneiden waren, überall ein weites Lumen besaßen; am Myokard waren nirgends mit Sicherheit Herderkrankungen zu sehen; die Gegend des Atrioventrikularbündelstammes ließ keine Veränderungen erkennen. — Das Septum membranaceum und der obere Abschnitt des muskulären Ventrikelseptums wurden in der üblichen Weise in Paraffin eingebettet und in horizontale Serienschnitte zerlegt; das übrige Herz untersuchte ich an Gefrierschnitten. — In der Serie, die aus 655 Schnitten besteht, ist in den ersten 400 Schnitten noch nichts vom Atrioventrikularbündel enthalten; auf Veränderungen im Myokard, die diese ersten Schnitte ebenso wie überhaupt sämtliche Präparate des Herzens zeigen, komme ich weiter unten zurück. Vom 400. Schnitte ab wurde jeder Schnitt aufgehoben und jeder fünfte etwa nach van Gieson gefärbt. Im Schnitte 401 ist die Serie bereits dem unteren Rande des Septum membranaceum nahe; hinten ist der unterste Abschnitt der Vorhofseptummuskulatur getroffen, die nach rechts vorn in die Ansatzstelle des medialen Trikuspidalsegels sich einsenkt. Vor der letzteren findet sich der kurze untere Abschnitt des Septum membranaceum, das nach hinten links in das vordere Mitralsegel übergeht und vorn von der spitz nach hinten ausgezogenen Muskulatur des Ventrikelseptums begrenzt wird. Diese reicht nicht ganz bis an die linke Septumfläche heran, läßt vielmehr zwischen sich und dem Endokard eine von vorn nach hinten allmählich sich verbreiternde fibröse Schicht frei, in der

hintereinander gereiht eine Anzahl kleinerer streifiger und größerer rundlicher Kalkherde eingelagert ist. Die Schicht besteht aus breiten kernarmen sklerotischen Bindegewebsfasern, die zu einer fast homogenen Masse zusammengeschlossen sind und sich hinten direkt in das gleichartige Gewebe des Septum membranaceum fortsetzen. Im Schnitte 407 tritt ein Spaltraum in den sklerotischen Bindegewebsmassen auf, der hinten im Septum membranaceum mit einer etwa rautenförmigen Erweiterung beginnt und ganz schmal ausgezogen nach vorn in der dem muskulären Ventrikelseptum links angelagerten fibrösen Schicht bis zum Übergange des mittleren Drittels des Schnittes in das vordere reicht und hier wieder eine leichte Erweiterung zeigt. Diese glattrandig begrenzte Spalte innerhalb des sklerotischen Gewebes wird ausgefüllt von lockerem kernreichen Bindegewebe, in dem zahlreiche Blutkapillaren nachzuweisen sind; in dem umgebenden derben Bindegewebe finden sich auch hier die erwähnten Kalkherde. Bereits im Schnitte 411 sieht man in dem lockeren Bindegewebe, das die hintere Erweiterung der Spalte ausfüllt, längsgetroffene schmale Muskelfasern, die zu einem nach vorn hin spitzausgezogenen Bündel vereinigt sind. Die vordere Spitze des Bündels ragt noch eine kurze Strecke weit in die enge Partie des Spaltraumes hinein und geht dann in einen etwas geschlängelt in der Mitte der Spalte verlaufenden bindegewebigen Strang über, aus dem sich, wieder weiter vorn, ein weiteres aus zwei bis drei verflochtenen Fasern bestehendes, ebenfalls längsgetroffenes Muskelbündelchen entwickelt. Das letztere reicht vorn bis in die vordere Erweiterung des Spaltraumes hinein und erfährt hier eine Verbreiterung. Sowohl die beiden Muskelbündel als der die Verbindung zwischen beiden darstellende fibröse Strang werden umhüllt von einer relativ breiten Schicht lockeren Bindegewebes, das sie von den derben sklerotischen Massen der Umgebung sozusagen isoliert. In den nächsten Schnitten stellt es sich heraus, daß die beiden aus schmalen Elementen sich zusammensetzenden Muskelbündel innerhalb des Spaltraumes dem Stamme des Atrioventrikularbündels zugehören. Denn die hintere Erweiterung erstreckt sich allmählich weiter nach hinten, bis sie

sich im Schnitte 441 quasi gegen die Vorhofseptummuskulatur öffnet, wobei dann das Muskelbündel in der Erweiterung mit jener in direkten Zusammenhang tritt. Wir sehen nunmehr also von der Vorhofsmuskulatur aus einen Fortsatz in einen anfangs breiten dann schnell sich verschmälernden, von lockerem Bindegewebe ausgefüllten Spaltraum des Septum membranaceum eintreten und in diesem nach vorn verlaufen. Gleichzeitig hat sich das vordere Muskelbündel verbreitert und gestreckt, und in der vorderen Erweiterung sind Fettzellen zwischen den Muskelfasern aufgetreten; die Verbindung zwischen ihm und dem hinteren, mit der Vorhofsmuskulatur zusammenhängenden Abschnitte wird aber nach wie vor ausschließlich durch den Bindegewebsstrang gebildet, in den von hinten der spitzausgezogene hintere Teil des Stammes übergeht, während nach vorn hin aus ihm der vordere Teil sich fast fächerartig zu entwickeln scheint. In seiner Lage entspricht der Strang dem hinteren Ende der im Schnitte getroffenen Ventrikelseptummuskulatur, die bis zur Ansatzstelle des medialen Trikuspidalsegels nach hinten reicht. — Die Verhältnisse ändern sich in den folgenden Schnitten nur insofern, als der Stamm des Bündels vor dem fibrösen Verbindungsstrange eine dicht subendokardiale Lage gewinnt und nach vorn hin sich rasch verbreiternd links von der Ventrikelseptummuskulatur zur Teilungsstelle, der vorderen Erweiterung des Spaltraumes, hinzieht. Die Teilung ist im Schnitte 461 erfolgt; der rechte Schenkel senkt sich alsbald schräg nach rechts vorn in ein Interstitium der Kammerscheidewand ein, während der linke Schenkel als Fortsetzung des Stammes subendokardial weiter verläuft.

In der Fig. 12 auf Taf. VIII ist der 467. Schnitt bei ganz schwacher Vergrößerung dargestellt. Man sieht von der Vorhofseptummuskulatur aus den Stamm des Atrioventrikularbündels als anfangs breiten Muskelfaserzug durch das sklerotische Bindegewebe des Annulus fibrosus nach vorn verlaufen, um sich dicht vor der Ansatzstelle des medialen Trikuspidalsegels plötzlich zu verjüngen und in einen dünnen bindegewebigen Strang (×) überzugehen; dieser setzt sich weiter vorn in den nach hinten spitz

ausgezogenen vorderen Teil des Bündelstammes fort. Im vorderen Abschnitte des Schnittes, in der Figur rechts, findet sich der linke Schenkel subendokardial im Zusammenhange mit dem Stamme und der rechte Schenkel in einiger Entfernung vom Stamme in einem Interstitium des Myokards. — Bis zum Schnitte 560 bleibt das Bild unter unwesentlichen Verschiebungen der einzelnen Teile im Prinzip das gleiche wie in der Figur; dann schwindet zunächst der hintere Abschnitt des Stammes aus den Schnitten, ohne daß eine muskuläre Verbindung zwischen ihm und dem vorderen Teile irgendwo zustande gekommen wäre. Der Knoten des Bündels bleibt innerhalb der Vorhofsmuskulatur noch bis zum 635. Schnitte nachweisbar. Vom Schnitte 615 ab rückt das hintere Ende des vorderen Stammabschnittes allmählich nach vorn, bis schließlich in den letzten Schnitten der Serie vorn subendokardial nur noch der quer getroffene obere Teil des linken Schenkels zu sehen ist.

Wir haben demnach in diesem Falle eine vollkommene Kontinuitätsunterbrechung des Atrioventrikularbündelstammes in Gestalt einer bindegewebigen Schwiele vor uns, die den vorderen und hinteren erhaltenen Abschnitt des Stammes wie die Zwischensehne eines Musculus biventer verbindet. Wie ist nun diese Kontinuitätsunterbrechung zustande gekommen? In der direkten Umgebung des Bündels finden sich keinerlei Anhaltspunkte, die für die Erklärung der Genese in Betracht kommen; denn die Sklerose des Septum membranaceum und die erwähnten Kalkeinlagerungen können nicht irgendwie verantwortlich gemacht werden, da die lockere bindegewebige Scheide des Bündels überall, auch an der Unterbrechungsstelle vollkommen intakt erhalten ist, und außerdem nirgends Verdrängungserscheinungen am Bündel, wie ich sie oben geschildert habe, zu beobachten sind. Die Ursache muß also innerhalb der bindegewebigen Scheide selbst liegen, und da ein Trauma, das nur das Bündel getroffen hat, oder lokale Degenerationen nicht in Erwägung gezogen zu werden brauchen, kann die Schwiele meines Erachtens nur aus einer anämischen Nekrose, die an zirkumskripter Stelle ausschließlich den Bündelstamm er-

griffen hatte, hervorgegangen sein. Eine solche Affektion ist aber nur vorstellbar unter der Voraussetzung eines nur für den Bündelstamm bestimmten Arterienastes, und insofern kann der vorliegende Fall als Bestätigung der oben auseinander gesetzten Verhältnisse der Gefäßversorgung des oberen Bündelabschnittes gelten.

Ich habe nun die Gefäßversorgung des Bündels in diesem Falle besonders genau studiert und konstatiert, daß von dem Vorhofseptum aus ein relativ großer Arterienast in den Knoten des Bündels eintritt, sich hier aber bald aufsplittert in eine ganze Anzahl kleinerer Zweige, die den Stamm des Bündels nach vorn begleiten; von diesen ziehen zwei innerhalb der fibrösen Scheide an der sehnenartigen Schwiele entlang weiter nach vorn zu dem vorderen Abschnitte des Bündelstammes und sind bis zur Teilungsstelle mit Sicherheit zu verfolgen. Ich glaube, man muß sich vorstellen, daß einer der Zweige, die aus dem in den Knoten eintretenden Ast hervorgehen, ausschließlich die jetzt verödete Partie des Bündelstammes zu versorgen hatte und daß ein embolischer Verschluß dieses Astes zu der anämischen Nekrose und in der Folge zur Schwielenbildung führte. Es gelang mir nicht hierfür einen anatomischen Beweis in Gestalt eines verödeten Gefäßastes zu liefern; doch möchte ich betonen, daß analoge Beweise bei alten Myokardschwielen auch meist nur sehr schwer, oft überhaupt nicht beizubringen sind.

An den Fasern des Atrioventrikularbündels sind ebenso wie an den Myokardfasern in diesem Falle nun noch weitere Veränderungen zu konstatieren. Man trifft im Myokard neben einzelnen alten Schwielenbildungen überall auf bald dichter, bald weiter auseinander liegende kleine zirkumskripte Herdchen, in denen die Muskelfasern grobschollig zerfallen sind, ihre Kerne verloren und an Färbbarkeit eingebüßt haben. Bei schwacher Vergrößerung machen diese Herdchen den Eindruck kleinster miliarer Nekrosen; daß es sich aber nicht um solche handelt, dafür spricht der Mangel jeglicher Reaktion; nirgends finden sich emigrierte Leukozyten, nirgends Proliferationen des Bindegewebes in der Nachbarschaft der Herde. Auch sind an den kleineren Gefäßästen keine Ver-

änderungen zu beobachten, während die großen, entsprechend dem makroskopischen Befunde, eine mäßige Sklerose zeigen. Ich halte die Herde für Produkte einer Degeneration, die der von E. Albrecht (l. c.) u. a. beobachteten und als „Zerklüftung" bezeichneten entspricht. In Scharlachpräparaten zeigt der Herzmuskel eine überall ziemlich gleichmäßige Verfettung, nur die Herde sind viel weniger, zuweilen überhaupt gar nicht verfettet. Ganz vereinzelt lassen sich ebensolche Herdchen auch innerhalb des Atrioventrikularbündelstammes nachweisen; die Fasern erscheinen an den betreffenden Stellen gequollen, Quer- und Längsstreifung, sowie die Kerne sind verloren gegangen und das Sarkoplasma ist in grobe amorphe Schollen verwandelt. An den beiden Schenkeln und an den Endausbreitungen, die durchweg eine hochgradigere, aber etwas unregelmäßigere Verfettung als die Myokardfasern zeigen, sind nirgends ähnliche Herde zu sehen. Am unteren Septum und an den Papillarmuskeln sind die sehr charakteristischen Purkinjeschen Fasern in reichliches Fettgewebe eingebettet, das sich in der subendokardialen Schicht wiederum auf die Ausbreitungen der Schenkel beschränkt. —

Schwielen des Myokards.

In meinem Materiale finden sich noch drei weitere Fälle von Myokardveränderungen, die auf Erkrankungen der Koronararterien zurückzuführen sind; von diesen zeigen die beiden ersten keine gleichzeitige analoge Erkrankung des Bündels; der dritte reiht sich aber direkt dem zuletzt beschriebenen Falle an.

55. Herz No. XXIV. ♂, 63 Jahre alt. Klin. Diagnose: Plötzlicher Tod bei chronischer Nephritis. Leichendiagnose: Allgemeine Arteriosklerose. Arteriosklerotische Narbennieren. Sklerose der Koronararterien. Alter Verschluß des absteigenden Astes der r. Koronaria. Hypertrophie des Herzens, etc.

Im Sektionsprotokoll ist von Herderkrankungen des Myokards nichts erwähnt. — Der obere Abschnitt des Atrioventrikularsystems wurde in der gewohnten Weise in einer Serie von 350 Paraffinschnitten untersucht. Während die Vorhofsmuskulatur stark von Fettgewebe durchwachsen erscheint, ist im Septum musculare ventriculorum das Bindegewebe teils diffus, teils in Form ausge-

dehnter zahlreicher Schwielenbildungen außerordentlich vermehrt. Das Gewebe des Septum membranaceum zeigt eine erhebliche Sklerose und an den Rändern gegen die Ventrikelmuskulatur reichliche teils streifige teils rundliche Kalkeinlagerungen, die sich auch zwischen linkem Schenkel und Ventrikelseptummuskulatur vorfinden. Die Äste der rechten Koronararterie in dem rechten Vorhofseptum zeigen ebenso wie die der linken im Ventrikelseptum diffuse Wandverdickungen mit Verbreiterung der Intima, aber ohne wesentliche Verengerung des Lumens. Das Atrioventrikularbündel erweist sich in seinem ganzen oberen Verlaufe als vollkommen intakt. —

56. Herz No. XXVIII. ♂, 48 Jahre alt. Klin. Diagnose: Myelitis transversa. Leichendiagnose: Extradurales käsiges Exsudat in Höhe des 6. Brustwirbels, etc. Starke Arteriosklerose der Koronararterien.

Auch in diesem Falle waren makroskopisch keine Myokardschwielen beobachtet. — Das Herz untersuchte ich nach Einbettung verschiedener Stücke an Paraffinschnitten. — In der Serie durch die Bündelgegend zeigt es sich wieder, daß das Bündel völlig frei von Schwielenbildung geblieben ist, während im Myokard sowohl des Vorhof- als des Ventrikelseptums zahlreiche kleine Schwielen neben einer diffusen Fibrosis vorhanden sind. Der Stamm des Bündels ist aber in ganzer Ausdehnung infiltriert von Zellen, die wiederum die verschiedenen Typen der Polyblasten erkennen lassen und die überall in geringer Menge in dem lockeren Bindegewebe zwischen den Bündelfasern liegen. Dabei zeigen die letzteren meist deutliche Querstreifung, homogenes Sarkoplasma und gute Kernfärbbarkeit. In den Interstitien des Myokards finden sich stellenweise ähnliche Infiltrate, meist um kleinere Gefäßäste herum. —

57. Herz No. XXV. ♂, 74 Jahre alt. Klin. Diagnose: Myokarditis. Arteriosklerose. Herzblock. Hydrothorax. Lungenödem. Prostatahypertrophie. Leichendiagnose: Herzhypertrophie. Sklerose der Koronararterien, der Aorta, der kleinen Nierenarterien. Oedema pulmonum. Hydrothorax. Stauungsorgane etc.

In diesem Falle, der noch aus dem Jahre 1905 stammt, war klinisch von Herrn Dr. Volhard eine vollkommene Dissoziation festgestellt worden; als Fall von Herzblock war der Patient unter Demonstration von Kurven in der Medizinischen Gesellschaft in Gießen demonstriert worden. — Aus dem Sektionsprotokolle sei hervorgehoben: Herz erheblich vergrößert. Subepikardiales Fettgewebe sehr reichlich entwickelt. Koronararterien leicht geschlängelt; am Ramus descendens anterior ist eine ca. 2 cm lange Strecke in einen fast weißen, sehr derben Strang verwandelt; auch sonst finden sich stellenweise Verhärtungen der Koronararterienäste. — Das Herz wurde in toto unaufgeschnitten konserviert. Nach der Fixierung wurde ein Stück aus dem Septum herausgeschnitten, das den hinteren Teil des Septum membranaceum, den entsprechenden oberen Abschnitt des Septum musculare, sowie die Ansatzstellen des vorderen Mitral- und medialen Trikuspidalsegels umfaßte; das übrige Herz wurde leider fortgeworfen. Das Stück Septum bettete ich in Paraffin ein und schnitt es, von hinten beginnend, in frontaler Richtung in eine Serie von 800 Schnitten. Da erst im Schnitte 600 der Knoten des Atrioventrikularbündels mit Sicherheit getroffen war, wurde von hier ab jeder 5. Schnitt nach van Gieson gefärbt. Andere Schnitte der Serie färbte ich auf elastische Fasern und auf Glykogen. — Im Schnitte 600 ist oben links der Ansatzteil des vorderen Mitralsegels getroffen; dieser setzt sich nach rechts und unten kontinuierlich fort in einen nach links offenen fibrösen Halbmond, den Annulus fibrosus, in den von unten her das muskuläre Ventrikelseptum einstrahlt, während seine Konvexität von Vorhofsmuskulatur begrenzt wird, die von oben herabziehend unten rechts in die Ansatzstelle des medialen Trikuspidalsegels sich einsenkt. Innerhalb der Vorhofsmuskulatur grenzt sich die dem Annulus fibrosus direkt angelagerte Muskelmasse durch größere Dichte ihrer Fasern von der übrigen reichlich von Fettgewebe durchwachsenen Muskulatur ziemlich scharf ab. Diese Muskelmasse stellt, wie die weiteren Schnitte zeigen, den Knoten des Atrioventrikularsystems dar. Seine Elemente sind meist, parallel der Achse des Annulus fibrosus, langgestreckt und

scheinen nur oben rechts in direktem Zusammenhange mit dem Vorhofseptummyokard zu stehen. Im oberen Abschnitte des Knotens finden sich einige quergetroffene kleinere Arterien mit stark verdickter Wandung, im unteren Abschnitte sind weite Blut- und Lymphräume eröffnet mit endothelialer Auskleidung ohne eigentliche eigene Wandung; das unterste Ende wird von großzelligem Fettgewebe gebildet. Sowohl im Vorhofs- wie im Ventrikelmyokard zeigen die getroffenen kleineren und größeren Koronararterienäste eine ziemlich hochgradige Sklerose; dementsprechend ist das interstitielle Bindegewebe überall vermehrt und derb, und finden sich in der Kammerscheidewand zirkumskripte strahlige Schwielenbildungen. Das Endokard und die subendokardiale Schicht sind an der linken Septumfläche auffallend breit; ihr Bindegewebe ist sklerotisch, die glatte Muskulatur und die Elastika sehr reichlich entwickelt. — In den nächsten Schnitten schiebt sich von rechts unten her ein erst schmaler, dann breiter werdender derber Bindegewebszug zwischen den Knoten und die zur Ansatzstelle des medialen Trikuspidalsegels herabziehenden Vorhofsfasern, so daß das Atrioventrikularbündel, oben noch in Zusammenhange mit der Vorhofsmuskulatur in den halbmondförmigen Annulus fibrosus wie ein langer ziemlich breiter Zapfen herabzuhängen scheint. Dabei ist das Bindegewebe zwischen seinen Elementen von derber Beschaffenheit, im Gegensatze zu der von reichlichem Fettgewebe durchwachsenen Vorhofscheidewand; nur am unteren Ende findet sich auch am Atrioventrikularbündeldurchschnitt eine Ansammlung von Fettzellen. Bis zum Schnitte 680 wird der Zusammenhang zwischen Bündeldurchschnitt und Vorhofsmuskulatur durch einen allmählich immer schmäler werdenden Muskelzug gebildet; im Schnitte 685 ist auch diese Verbindung gelöst, und der Durchschnitt durch das Atrioventrikularbündel liegt von jetzt ab isoliert rings von dem derben sklerotischen Bindegewebe des Annulus fibrosus umgeben als ungefähr gleichschenklig dreieckige Masse in der Mitte über dem oberen Ende der Ventrikelseptummuskulatur. Vom Schnitte 690 an beginnt von der linken unteren Ecke des Bündeldurchschnittes aus der linke Schenkel sich in die linke subendokardiale Schicht der

Ventrikelscheidewand hinein vorzuschieben. Er wird zunächst aus einigen schmalen dicht zusammen liegenden Muskelfasern gebildet, die in einem von lockerem Bindegewebe ausgefüllten Spaltraume innerhalb der sklerotischen subendokardialen Schicht nach abwärts ziehen. In den folgenden Schnitten verlängert sich der Schenkel schnell und tritt weiter unten mit schon vorher dort aufgetretenen Fasern und Faserbündelchen in Verbindung, die außerordentlich deutlich den Typus der Purkinjeschen Fasern aufweisen und von großen Fettgewebszellen umschlossen und auseinandergedrängt werden. Im Schnitte 700 findet sich in dem bis dahin aus nur wenigen dünnen Muskelfasern bestehenden Anfangsteile des linken Schenkels ein Blutextravasat, das bereits im folgenden Schnitte wieder geschwunden ist. Während der linke Schenkel sich in der subendokardialen Schicht an der linken Septumfläche allmählich verbreitert, besteht sein Anfangsteil bis zum Schnitte 730 nach wie vor aus höchstens 4—5 jeweils in den Schnitten getroffenen Fasern. Von da ab schwinden auch diese und an ihre Stelle tritt ein von lockerem Bindegewebe umgebener fibröser Strang, der die Verbindung zwischen Stamm und unterem Abschnitte des linken Schenkels vermittelt. In diesen Strang treten von oben her spitz ausgezogene Fasern des Atrioventrikularbündelstammes ein, während aus ihm nach unten hin der linke Schenkel sich sozusagen entwickelt. Die Verhältnisse bleiben bis zum Ende der Serie genau die gleichen: in allen weiteren Schnitten stellt sich der Anfangsteil des linken Schenkels als rein fibröser Strang dar. Leider endigt die Serie, bevor das vordere Ende des Stammes erreicht ist; in den letzten Schnitten beginnt vom Stamme aus nach rechts unten der rechte Schenkel in völlig normaler Weise abzugehen. Ob weiter vorn ebenso wie hinten eine Anzahl von Fasern des Anfangsteils vom linken Schenkel erhalten geblieben sind, läßt sich nicht sagen; daß es aber auf jeden Fall nicht viele sein können, darf man aus dem Verhalten des linken Schenkels in Frontalserien anderer Fälle schließen.

In diesem Falle ist das Atrioventrikularbündel also in ganz ähnlicher Weise erkrankt wie bei dem Herzen No. CXIV: auch

hier findet sich eine Kontinuitätsunterbrechung durch eine bindegewebige Schwiele, die aber nicht wie bei jenem den Stamm, sondern den Anfangsteil des linken Schenkels und auch nicht dessen ganzen Querschnitt betrifft, vielmehr sind hinten, vielleicht auch vorn einzelne Fasern erhalten geblieben, die eine muskuläre Verbindung zwischen Bündelstamm und linkem Schenkel darstellen. Die Genese der Schwiele läßt sich auch hier nur so erklären, daß durch Gefäßverschluß eine anämische Nekrose, gefolgt von bindegewebigem Ersatze, zustande kam, und, da auch in diesem Falle die Schwiele innerhalb der bindegewebigen Scheide des Bündels liegt, muß wiederum ein Ast der nur die Ernährung des Bündels besorgenden Arterie verstopft gewesen sein. Daß eine allgemeine Erkrankung der Koronararterienverzweigungen als Voraussetzung thrombotischer oder obliterierender Prozesse in ihnen vorhanden war, habe ich oben erwähnt. Dafür sprechen auch die überall, namentlich im Ventrikelseptum anzutreffenden Myokardschwielenbildungen.

Kann man demnach diesen Fall, ebenso wie den obenbeschriebenen 54., als Beweis für das Vorkommen einer ausschließlich den oberen Abschnitt des Atrioventrikularbündels versorgenden Arterie anführen, so zeigt der folgende Fall, der zu den chronischen Herzaneurysmen gehört, daß unter Umständen auch untere Abschnitte des linken Schenkels in weitgehender Weise in ihrer Ernährung unabhängig von dem benachbarten Myokard sein können.

Chronisches Herzaneurysma.

58. Herz No. XXVI. ♂, 57 Jahre alt. Klin. Diagnose: Myokarditis; allgemeine Stauung. Leichendiagnose: Alte Endocarditis mitralis mit Stenose. Exzentrische Hypertrophie des ganzen Herzens. Koronararterienskerose. Chronisches Herzaneurysma. Aszites, Hydrothorax, Anasarka. Stauungsorgane, etc.

Bei der Obduktion fiel vor Eröffnung der Herzhöhlen auf, daß die Gegend dicht oberhalb der Spitze am linken Ventrikel kollabiert war, während im übrigen die Herzwandungen steif und starr erschienen. Entsprechend dieser Partie fand sich nach dem Aufschneiden eine aneurysmatische Ausbuchtung der Höhle

des linken Ventrikels gegen den unteren Teil des Septums und der Vorderwand. In deren Bereiche erschien das sonst zarte Endokard sehnig verdickt. Gegen die Ausbuchtung hin verdünnte sich die im übrigen mäßig hypertrophische Wandung des linken Ventrikels stark; auf dem Durchschnitte war in der Aneurysmawand selbst nichts von Muskulatur nachzuweisen, vielmehr schien die Wand nur von schwieligem Bindegewebe gebildet zu sein. — Von der Serie durch den oberen Abschnitt des Atrioventrikularsystems ist, außer daß in dem außerordentlich lockeren interstitiellen Gewebe ziemlich reichliche Rundzellen vorhanden sind und daß sich in der Umgebung des Stammes hin und wieder kleine Kalkherde vorfinden, nichts weiter zu erwähnen. In den Präparaten aus einer Scheibe von der Mitte des Ventrikelseptums, also oberhalb der aneurysmatischen Ausbuchtung, treten Schwielenbildungen im Myokard bereits sehr in den Vordergrund; überall ist das Myokard hier von schmalen streifigen oder auch breiteren sternförmigen Schwielen verschiedenen Alters durchsetzt. Die älteren bestehen aus derbem kernarmen Bindegewebe mit reichlichen elastischen Fasern, die jüngeren sind kernreicher, in ihrer Umgebung sind die Myokardfasern verfettet und liegen runde und längliche Zellen, die völlig mit Fettröpfchen beladen sind. In der subendokardialen Schicht der linken Septumfläche, an die stellenweise die Myokardherde direkt heranreichen, finden sich die Bündelchen des linken Schenkels vollkommen intakt; die Fasern besitzen nicht ausgesprochen den Charakter der Purkinjeschen Fasern, sind aber durch ihre Lage und Gruppierung, sowie dadurch, daß sie sämtlich perinukleäre Fettröpfchen enthalten, während die Myokardfasern wie gesagt nur in der Umgebung frischerer Herde verfettet sind, als Schenkelausbreitungen mit Sicherheit zu erkennen. — Die Wandung des Aneurysma selbst zeigt sehr überraschende Bilder. In der Fig. 1 auf Tafel X habe ich einen Schnitt, der die untere Hälfte des Ventrikelseptums quergetroffen hat, bei Lupenvergrößerung wiedergegeben. Man sieht die ziemlich glatte linke und die durch trabekuläre Erhebungen unregelmäßig gestaltete rechte Septumfläche, das Endokard ist überall verdickt, rechts beträchtlich mehr als links.

Die mittlere Hauptschicht des Septumquerschnittes wird eingenommen durch eine breite kernarme bindegewebige Schwiele, die hinten im Schnitte (in der Figur oben) von erhaltenem Myokard begrenzt wird. In dieses sendet die Schwiele, ebenso wie in die auf der rechten Seite erhaltene Trabekelmuskulatur, strahlenartige Fortsätze aus. Zwischen dieser breiten bindegewebigen Hauptschicht und dem verdickten Endokard der linken Septumfläche findet sich die subendokardiale Schicht, die sich von beiden durch ihre viel lockerere Beschaffenheit leicht abgrenzen läßt, und in ihr verlaufen über die ganze Schwiele hin Bündelchen von völlig intakten Muskelfasern, die ohne jeden Zweifel zu den Ausbreitungen des linken Schenkels gehören. Hin und wieder liegen neben den Bündelfasern auch kleine Komplexe von der oberflächlichsten Myokardschicht, die offenbar stellenweise ebenso wie die ganze subendokardiale Schicht von dem zur Schwielenbildung führenden Prozesse frei geblieben ist. Diese eigenartigen Verhältnisse habe ich keineswegs nur an dieser Stelle, die etwa der Mitte des hinteren Randes des Aneurysma entspricht, gefunden, vielmehr ist in den Präparaten aus allen zur Untersuchung benutzten Scheiben der Aneurysmawand die subendokardiale Schicht als lockere fibröse Lage erhalten, und in ihr finden sich die Ausbreitungen des linken Schenkels, als solche durch ihren mehr oder weniger ausgesprochenen Purkinjeschen Typus und leichte Verfettung unverkennbar. Am auffallendsten sind die Bilder aus der Gegend der stärksten Wandverdünnung an der Vorderwand des linken Ventrikels; hier sind subendokardial und subepikardial ganz schmale Züge von Muskelfasern, bald quer-, bald längsgetroffen, erhalten, während im übrigen die Wandung nur aus derbem fibrösen Gewebe besteht. An anderen Stellen finden sich zuweilen innerhalb der Schwielenbildung noch vereinzelte Gruppen erhaltener Fasern, ganz regelmäßig sind aber nur die in der subendokardialen Schicht verlaufenden Schenkelausbreitungen von dem Untergange verschont geblieben.

Dieser Fall zeigt in exquisiter Weise das Ausgangsstadium derjenigen Erkrankung, die bei dem Herzen No. LIX vorlag:

dort anämische Nekrose des Ventrikelseptums, die den linken Schenkel des Atrioventrikularbündels intakt ließ, hier ausgedehnte Schwielenbildung mit vollkommenem Erhaltenbleiben der Fasern des linken Schenkels. Ebenso wie der Befund bei jenem Falle, ist das Bild in diesem nur durch die Annahme einer weitgehenden Selbständigkeit des linken Schenkels in seiner Gefäßversorgung zu erklären. Allerdings zeigen beide Fälle, daß wenigstens stellenweise die oberflächlichsten Lagen des Myokards in dasselbe Gefäßgebiet gehören, wie die Ausbreitungen des linken Schenkels.

Ich habe nun zwei weitere Fälle von chronischem Herzaneurysma untersucht, deren Beschreibung ich hier folgen lasse.

59. Herz No. LXVIII. ♂, 55 Jahre alt. Klin. Diagnose: Lebertumor. Leichendiagnose: Sarkom des Mesenteriums, verwachsen mit dem vorderen Leberrande, etc. Hochgradige Sklerose der Koronararterien. Chronisches Herzaneurysma.

Das Herz war im ganzen mäßig vergrößert; das Ventrikelseptum buckelte sich stark gegen die rechte Ventrikelhöhle vor. Auf der Höhe dieser Vorbucklung war die Septumoberfläche in etwa Thalergröße sehnig verdickt; beim Betasten fühlte sich das Septum hier verdünnt an. Vom linken Ventrikel aus sah man eine Ausbuchtung an der unteren Hälfte des Septums, dessen Oberfläche hier in etwas größerer Ausdehnung sehnig verdickt erschien. Die Koronararterien waren stark geschlängelt und starrwandig; besonders am absteigenden Ast der l. Koronaria fanden sich Stenosen, bedingt durch sklerotische Wandverdickungen. Stellenweise war auf Querschnitten das Lumen dieses Astes nur punktförmig. — Von den Schnitten aus dem Septum membranaceum und dessen Umgebung ist nur zu erwähnen, daß im Annulus fibrosus ein relativ großer Ast der Koronararterie gefunden wurde mit außerordentlich starker Einschränkung des Lumens durch derb sklerotische Intimawucherung. Präparate vom Septum dicht oberhalb der aneurysmatischen Ausbuchtungen zeigen eine diffuse Fibrosis des Myokards und daneben nur ganz vereinzelte kleine Schwielenbildungen. Die Myokardfasern sind leicht ver-

fettet, und zwar ungefähr im selben Grade wie die Fasern des linken Schenkels, die hier deutlich den Typus von Purkinjeschen Fasern zeigen. An der Aneurysmawand lassen sich auf Querschnitten fünf gut von einander abgrenzbare Schichten unterscheiden: die linke stark verdickte Endokardschicht, eine Lage Muskulatur, die mittlere rein bindegewebige Schicht, wieder eine Lage Muskulatur und die rechte ebenfalls stark verdickte Endokardschicht. Die linke subendokardiale Schicht läßt sich nicht deutlich gegen das Myokard abgrenzen; sie ist sklerotisch und ihr Bindegewebe geht direkt in das vermehrte interstitielle des Myokards über. Die linksseitige Lage Muskulatur in der Aneurysmawand setzt sich daher aus den in der subendokardialen Schicht verlaufenden Fasern des linken Schenkels und aus den oberflächlichen Myokardfasern zusammen. Nekrotisch zugrunde gegangen und durch Schwielengewebe ersetzt ist in diesem Falle also nur die „intramurale Schicht" des Myokards, während die beiderseitigen „trabekulären Schichten" (E. Albrecht) sowie der linke Schenkel erhalten blieben.

60. Herz No. LXXVIII. ♂, 72 Jahre alt. Klin. Diagnose: Apoplexie? Leichendiagnose: Starke Aortensklerose. Hochgradige Sklerose der Koronararterien. Großes chronisches Herzaneurysma mit Perikardverwachsung. Oedema pulmonum, etc.

Das etwas vergrößerte Herz zeigte etwas oberhalb der Herspitze an der Vorderwand des linken Ventrikels eine etwa thalergroße Adhäsion zwischen den beiden Perikardblättern. Die unteren drei Viertel des Ventrikelseptums waren stark nach rechts, die Vorderwand des linken Ventrikels gleichzeitig nach vorn ausgebuchtet; die Innenfläche des ganzen über halbapfelgroßen Aneurysmas war sehnig weißlich. Auf Durchschnitten erschien seine Wandung an den Stellen der stärksten Ausbuchtung stark verdünnt und nur aus schwieligem Narbengewebe bestehend. — In der Serie durch die Gegend des oberen Abschnittes des Atrioventrikularsystems sieht man wieder um den völlig intakten Stamm des Bündels herum im sklerotischen Bindegewebe des Septum membranaceum eine Anzahl kleiner Kalk-

herde. Die Ventrikelseptummuskulatur läßt eine diffuse Vermehrung des interstitiellen Bindegewebes erkennen. Die Schnitte aus verschiedenen Abschnitten der Aneurysmawand zeigen zum Teil ähnliche Verhältnisse wie bei dem Herzen No. XXVI: man sieht unter der verbreiterten endokardialen Schicht erhalten gebliebene Bündelchen von Muskelfasern, die bald mehr bald weniger deutlich den Charakter der Purkinjeschen Elemente aufweisen, während das darunter liegende Myokard in eine breite kernarme bindegewebige Schwiele verwandelt worden ist. Doch sind derartige Stellen nur spärlich anzutreffen; meist ist an den am stärksten verdünnten Wandpartien die ganze Innenschicht rein fibrös, ohne daß man Endokard von subendokardialer Schicht und diese von der Myokardschwiele abzugrenzen vermag. An andern Partien ist nur die mittlere Schicht der Wandung schwielig und zu beiden Seiten von ihr findet sich von Bindegewebe diffus durchwachsene Muskulatur. Dabei hat oft an der Grenze zwischen Schwiele und Muskulatur eine ziemlich beträchtliche Fettgewebsentwicklung stattgefunden. Linkerseits sind dann zwischen verdicktem Endokard und der Muskulatur oft deutliche Faserbündelchen des linken Schenkels zu erkennen, die keinerlei Veränderung in ihrer Struktur aufweisen. —

Die beiden letzten Fälle von chronischem Herzaneurysma bestätigen die oben ausgesprochene Ansicht von der Variabilität der Gefäßversorgung des Atrioventrikularsystems. Im ersten Falle scheint der untere Teil des linken Schenkels zu dem Gefäßgebiet der ganzen linken „trabekulären Schicht" des Myokards zu gehören, im zweiten dagegen in seinen verschiedenen Abschnitten von verschiedenen Gefäßen versorgt zu werden. Man wird nach diesen Befunden nie von vornherein sagen können, ob das Atrioventrikularsystem in irgend einem seiner Teile bei der Erkrankung eines bestimmten Koronararterienastes in Mitleidenschaft gezogen worden ist oder nicht. —

Entzündungen des Myokards.

Von den entzündlichen Prozessen des Myokards haben in bezug auf das Verhalten des Atrioventrikularbündels ihnen gegenüber die akut eitrigen und die chronisch fibrösen Myokar-

ditiden bereits oben ihren Platz gefunden, und hingewiesen ist auch mehrfach auf die sog. rheumatische knötchenförmige Myokarditis. Es bleibt noch übrig, hier auf die meist zu den Entzündungen gerechneten Veränderungen des Myokards bei gewissen akut infektiösen Erkrankungen, vor allen bei der Diphtherie, einzugehen.

61. Herz No. XIX. ♀, 3 Jahre alt. Klin. Diagnose: Diphtherie. Myokarditis. Herzlähmung. Frische Gaumensegellähmung. Nephritis. Leichendiagnose: Dilatatio cordis. Starke Trübung und beginnende Verfettung des Myokards. Schwellung der Tonsillen, der zervikalen und der mesenterialen Lymphdrüsen. Bronchitis. Trübe Schwellung der Nieren.

Das Herz war laut Sektionsprotokoll vergrößert, beide Ventrikel erweitert. Das Myokard zeigte beiderseits ausgesprochene Trübung und gelbliche Fleckung, an den linken Papillarmuskeln deutliche Tigerung; seine Konsistenz war brüchig; die Schnittfläche besaß einen eigenartigen matten Glanz. — Die Gegend des oberen Teiles des Atrioventrikularsystems sowie mehrere Scheiben aus der Ventrikelwandung wurden in Paraffin eingebettet und horizontal geschnitten. — Entsprechend dem makroskopischen Befunde zeigt das Myokard mikroskopisch ganz diffuse, schwerwiegende Veränderungen. Die Fasern befinden sich teils in feinkörnigem, teils in grobscholligem, sog. hyalinen Zerfall; die Quer- und Längsstreifung ist fast überall nicht zu erkennen. Nur ganz vereinzelt finden sich zwischen mehr oder weniger degenerierten Fasern Elemente mit scharfen Konturen, deutlichen Fibrillen und Querstreifung. Man findet oft, daß solche Faserabschnitte dann plötzlich übergehen in zerklüftete Massen, die überhaupt kaum mehr als Fasern zu erkennen sind. Die Kerne sind in den stark zerfallenen Fasern überhaupt nicht mehr zu finden, in den weniger degenerierten meist nur schwach färbbar und zeigen die verschiedensten Formen. In der Vorhofsmuskulatur und zwar da, wo sie von reichlichem lockeren Bindegewebe mit vereinzelten Fettzellen durchsetzt ist, sind die Fasern zum Teil vakuolisiert und bieten, wenn der Zerfall der Fibrillen noch nicht weit vor-

geschritten ist, oft einen ganz ähnlichen Anblick, wie die Purkinjeschen Fasern. Das interstitielle Gewebe zeichnet sich überall durch seinen großen Reichtum an prall mit roten Blutkörperchen gefüllten Kapillaren aus. Vielfach finden sich kleine Blutaustritte zwischen den Muskelfasern. Überall sieht man ziemlich gleichmäßig durch das interstitielle Gewebe zerstreut runde und ovale Zellen mit großem chromatinreichen, verschieden gestalteten Kern und homogenem Protoplasmaleib. Diese Zellen sind so reichlich vorhanden, daß das Myokard bei Betrachtung mit schwacher Vergrößerung trotz des Ausfalls vieler seiner Kerne einen wesentlich kernreicheren Eindruck macht als normaliter. Hin und wieder kann man um kleinere Blutgefäße herum etwas dichtere Ansammlungen der gleichen Elemente finden; ganz vereinzelt glaube ich Emigration derartiger Zellen aus den Blutkapillaren beobachtet zu haben. — Im Gegensatz zu den schweren Veränderungen des Myokards erscheint der Knoten und Stamm des Atrioventrikularbündels in besserer Verfassung. Es sind zwar auch hier in Degeneration begriffene Fasern, Blutaustritte und Infiltration mit Rundzellen zu konstatieren, doch überwiegen intakte Fasern mit deutlicher Querstreifung und scharf konturierten Fibrillen und besitzen die interstitiellen Veränderungen geringere Ausdehnung und Intensität als im Myokard. Ganz anders verhalten sich die Ausbreitungen der Schenkel am Septum und an den Wänden des linken Ventrikels; diese zeigen genau dieselben Stadien des Zerfalls wie die Myokardfasern, vielleicht stellenweise sogar hochgradigere, und ihre bindegewebige Scheide ist von reichlichen Rundzellen in diffuser Ausbreitung durchsetzt.

62. Herz No. XXI. ♀, 4 Jahre alt. Klin. Diagnose: Diphtherie. Nephritis. Myokarditis. Herzlähmung. Leichendiagnose: Starke Schwellung der Tonsillen, der zervikalen, bronchalen, mediastinalen Lymphdrüsen. Laryngitis, Tracheitis, Bronchitis. Dilatatio cordis. Trübung und Verfettung des Myokards. Akute parenchymatöse Nephritis mit beginnender Verfettung, etc.

Beide Ventrikel waren dilatiert; ihre Muskulatur sah „teilweise schmutzig graugelblich“ aus und war getrübt. — Das Herz

wurde an Gefrierschnitten untersucht. — Die mikroskopischen Befunde sind ganz analog wie im vorigen Falle, nur ist die In-Intensität der Veränderungen überall eine geringere. Im Myokard überwiegen bei weitem die erhaltenen Fasern; man muß stellenweise suchen, ehe man auf eine schwer degenerierte trifft. Dementsprechend sind auch die interstitiellen Infiltrate mehr herdförmige, wenn auch fast überall einzelne Rundzellen im interstitiellen Gewebe zu finden sind. Der Blutreichtum ist auch hier ein großer. In Fettpräparaten sieht man eine fleckweise Verfettung des Myokards; gewöhnlich ist eine Faser zwischen intakten anderen von ziemlich dichten Fettröpfchen durchsetzt; seltener findet sich eine größere Gruppe verfetteter Fasern. Im Knoten und Stamme des Atrioventrikularbündels ist überhaupt nichts Pathologisches wahrzunehmen, dagegen zeigen die beiden Schenkel, je weiter man sie nach abwärts verfolgt, eine desto stärkere Verfettung ihrer Fasern, die dadurch, daß alle oder doch fast alle Elemente betroffen sind, den Eindruck eines wesentlich höheren Grades als die des Myokards macht, obwohl im einzelnen die Schenkelfasern nicht stärker verfettet sind als die Myokardfasern. In van Gieson-Präparaten sind spärliche Fasern des linken Schenkels ebenfalls teils schollig, teils körnig zerfallen und dann von ziemlich dicht liegenden Rundzellen umgeben.

63. Herz No. LXXI. ♀, 16 Jahre alt. Klin. Diagnose: Diphtherie. Plötzlicher Tod. Leichendiagnose: Diphtherie der r. Tonsille, des Larynx, der Trachea und der Bronchen. Tracheotomiewunde. Bronchopneumonische Herde im l. Unterlappen und in der r. Lunge. Dilatation des r. Ventrikels. Schwellung der Zervikal- und Bronchaldrüsen und der Milz, etc.

Im Sektionsprotokolle ist verzeichnet, daß der rechte Ventrikel erweitert, seine Wandung dünn und schlaff war, und daß das Myokard beiderseits dunkelgraurötliche braune Farbe mit eigenartig glasigem Glanze besaß und keine Herderkrankungen aufwies. — In den mit dem Gefriermikrotom hergestellten Präparaten zeigt das Myokard ein durchaus normales Verhalten; die Fasern sind überall scharf konturiert, Quer- und Längsstreifung

ist gut zu erkennen und nirgends sind Infiltrate in den Interstitien zu bemerken. Während nun das Atrioventrikularsystem in Schnitten, die nach van Gieson gefärbt sind, ebenfalls keinerlei Veränderungen aufzuweisen scheint und die Endausbreitungen sehr deutlich den Typus der Purkinjeschen Fasern vertreten, zeigen Stamm, beide Schenkel und ihre Verzweigungen in Scharlachpräparaten überall eine gleichmäßige, nicht sehr hochgradige Verfettung, die die Elemente des Atrioventrikularsystems in den Schnitten sich außerordentlich scharf von dem fettfreien Myokard abheben läßt. —

Aus diesen drei Fällen von Diphtherieherzen geht hervor, daß das Atrioventrikularsystem bei den verschiedenartigen Prozessen, die im Gefolge der Diphtherie das Myokard befallen, in Mitleidenschaft gezogen werden kann, aber nicht mit zu erkranken braucht, daß ferner der Grad der Erkrankung nicht in allen Abschnitten des Systems der gleiche zu sein und mit dem der Myokardveränderungen übereinzustimmen braucht, und daß eine Verfettung der Elemente des Atrioventrikularsystems unter Umständen der einzige Ausdruck der Schädigung des Herzens durch das Diphtherietoxin ist.

Ich habe ein Herz mit analogen makroskopischen Veränderungen, das von einem Scharlachfall stammte, untersucht.

64. Herz No. LXXII. ♀, $1^3/_4$ Jahr alt. Klin. Diagnose: Scarlatina. Leichendiagnose: Angina necroticans. Schwellung der Halslymphdrüsen. Tracheobronchitis purulenta, etc.

Beide Ventrikel waren leicht erweitert, ihre Muskulatur hatte wieder den matten Glanz auf der Schnittfläche und ein etwas fleckiges Aussehen, indem verwaschene graugelbliche Partien mit bräunlichrötlichen abwechselten. — In den Gefrierschnitten aus der Gegend des Septum membranaceum erweist sich das lockere Bindegewebe im Knoten und Stamm des Atrioventrikularbündels als außerordentlich zellreich; überall trifft man hier auf teils diffus zerstreute, teils perivaskulär zusammenliegende Zellen vom Typus der Polyblasten, ganz vereinzelt auch auf polymorphkernige Leukozyten. Außerdem finden sich hier kleinere und auch etwas größere Blutaustritte, die die Elemente

des Bündels auseinander gedrängt haben. Letztere selbst scheinen gegenüber den schweren interstitiellen Veränderungen nur wenig lädiert zu sein; hin und wieder trifft man auf Fasern, deren Sarkoplasma körnig oder schollig zerfallen ist und die weder Quer- noch Längsstreifung erkennen lassen, doch sind diese bei weitem in der Minderzahl. Genau die gleichen Bilder bietet sowohl das Vorhofs-, wie das Ventrikelmyokard, vielleicht ist in diesem die Erkrankung etwas intensiver; man sieht jedenfalls größere perivaskuläre Zellanhäufungen, dafür treten aber die Blutextravasate mehr zurück. In Scharlachpräparaten zeigt das Myokard eine fleckweise Verfettung; es finden sich immer größere Gruppen von stark verfetteten Fasern zwischen solchen, die nur eine staubartige Verfettung aufweisen. Der Knoten und der Stamm des Bündels sind ebenfalls, aber ganz gleichmäßig und nicht hochgradig verfettet. Schnitte aus anderen Teilen des Herzens zeigen im Myokard ganz die gleichen Bilder; auch hier überall eine mäßige diffuse Vermehrung der Zellen im interstitiellen Gewebe neben herdförmigen perivaskulären Infiltraten, auch hier eine fleckweise Verfettung. Die beiden Schenkel und ihre Ausbreitungen sind in gleicher Weise erkrankt, eine Differenz gegenüber dem Myokard besteht nur insofern, als ihre Fasern ganz gleichmäßig, geringgradig verfettet sind, die Myokardfasern dagegen bald stärkere, bald schwächere Verfettung als jene zeigen.

In diesem Falle, der mikroskopisch den beiden ersten Diphtheriefällen ähnelt, kommt nur durch die Gleichmäßigkeit der Verfettung im Atrioventrikularsystem gegenüber der Unregelmäßigkeit der Myokardverfettung eine gewisse Selbständigkeit des ersteren zum Ausdruck; im übrigen ist Bündel und Myokard in gleicher Weise und in gleichem Grade erkrankt. —

Hypertrophie des Herzens.

Die relative Selbständigkeit des Atrioventrikularsystems gegenüber dem Myokard ist zuerst, wie oben erwähnt, von verschiedenen Autoren (Aschoff, Tawara, Keith und Flack, Saigo) bei den hypertrophischen Zuständen des Herzens beobachtet worden. Tawara fand, „daß sowohl das gesamte Volumen der einzelnen Fasern (sc. der Endausbreitungen), wie

auch das Volumen der Kerne, welches durchschnittlich dasjenige der gewöhnlichen Kammermuskelfasern übertrifft oder demselben gleichkommt, gelegentlich hinter demjenigen der Kammermuskelfasern zurückbleibt, nämlich dann, wenn eine ausgesprochene Hypertrophie der Kammermuskulatur besteht, weil in solchen Fällen die Muskelfasern des Verbindungsbündels in einer allgemeinen Hypertrophie nur wenig oder gar nicht beteiligt zu sein scheinen".

Der Mitteilung meiner Befunde an hypertrophischen Herzen möchte ich vorausschicken, daß man nicht berechtigt ist, bei dem Befunde von Bündelfasern, die ein geringeres Kaliber haben als die benachbarten Myokardfasern, ohne weiteres die Beteiligung des Atrioventrikularsystems an der vorliegenden Hypertrophie auszuschließen, da ja schon normaler Weise die Fasern des oberen Abschnittes beider Schenkel dünner als die gewöhnlichen Kammerfasern sind und diese dünnen Schenkelfasern zuweilen bis weit nach abwärts verlaufen ohne in typische Purkinjesche Fasern überzugehen, und daß man andererseits nicht auf eine Beteiligung des Bündels an der Hypertrophie schließen darf, wenn man die Schenkelfasern die benachbarten Myokardfasern an Kaliber weit übertreffen sieht, da oft gerade die oberflächliche Lage des Myokards nur wenig oder überhaupt nicht an der Hypertrophie teilnimmt, während weiter in der Tiefe Fasern von größerem Volumen als die Schenkelfasern zu finden sind. Man muß sich also stets vergewissern, in welcher Höhe des Herzens man sich im Schnitte befindet, und muß immer zum Vergleiche das ganze Myokard, nicht nur die oberflächlichen Lagen heranziehen.

Ich lasse zunächst mehrere Fälle von Hypertrophie bei Herzfehlern folgen.

65. Herz No. LXXXIV. ♂, 57 Jahre alt. Klin. Diagnose: Phthisis pulmonum. Leichendiagnose: Tuberculosis pulmonum. Tuberkulose der l. Nebenniere, etc. Zweiklappige Aorta. Endocarditis chronica aortica mit Stenose des Ostiums. Mäßige Hypertrophie des linken Ventrikels. Hypertrophie bei Herzfehler.

Das Herz wird im Sektionsprotokoll als von etwas über normaler Größe bezeichnet; die Vergrößerung betraf nur den linken Ventrikel, der ziemlich stark kontrahiert war. — Das Herz wurde an Gefrierschnitten untersucht. Die mikroskopischen Bilder demonstrieren die oben erwähnten Schwierigkeiten in der Beurteilung der Verhältnisse. In den Schnitten durch den unteren Teil des Septum membranaceum sind zum Beispiel die längsund schräggetroffenen Fasern des Anfangsteils vom linken Schenkel beträchtlich breiter als die benachbarten Myokardfasern vom obersten Abschnitt des Ventrikelseptums. Diese sind aber durch eine Schwiele auseinandergedrängt und infolgedessen wohl atrophisch; denn verschiebt man den Schnitt, so findet man in der Mitte der getroffenen Septummuskulatur Fasern, deren Kaliber das der Schenkelfasern übertrifft. Ähnlich liegen auch die Verhältnisse weiter unten am Septum ventriculorum. Hier zeigen die quergetroffenen Fasern des linken Schenkels den Typus der Purkinjeschen Elemente mit großen perinukleären Vakuolen; sie sind dadurch weit voluminöser als die benachbarten Myokardfasern, die anscheinend nur wenig an der Hypertrophie teilgenommen haben, während Myokardfasern aus den inneren Schichten des Septums ihnen zum mindesten gleichkommen an Volumen. Die Fasern des rechten Schenkels sind während des intermuskulären Verlaufes wesentlich dünner, als die umgebenden Myokardfasern, und zwar sicher in höherem Grade als in der Norm. — Von Veränderungen innerhalb des Atrioventrikularsystems sei erwähnt, daß sich im Stamme diffus ausgebreitete Rundzellen, am linken Schenkel zirkumskripte perivaskuläre Infiltrate finden. Dieselben Veränderungen neben alten Schwielenbildungen geringer Ausdehnung sind auch stellenweise im Myokard der Ventrikel nachzuweisen. Das letztere zeigt ferner eine mäßige, gleichmäßig verbreitete Verfettung, während die Schenkelfasern nur zum Teil, dann aber meist hochgradiger als die Myokardfasern verfettet sind.

In diesem Falle von mäßiger Hypertrophie wurden also Myokardfasern gefunden, die das Kaliber typisch ausgebildeter Purkinjescher Fasern erreichten. Das deutet daraufhin, daß die letzteren nicht an der Hypertrophie teilgenommen haben, da sie

sonst stets voluminöser als sämtliche Myokardfasern angetroffen werden müßten.

66. Herz No. C. ♂, 53 Jahre alt. Klin. Diagnose: Leberzirrhose. Nephritis. Leichendiagnose: Cirrhosis hepatis mit Milzvergrößerung und Aszites. Alte Tuberkulose der Lungen und Bronchaldrüsen. Frische Tuberkelaussaat im Peritoneum. Chronische Nephritis. Exzentrische Hypertrophie des Herzens. Alte Mitralendokarditis.

Das Herz war in allen Dimensionen stark vergrößert; beide Ventrikel, namentlich der linke, stark erweitert, ihre Wandungen verdickt, ohne nachweisbaren Herderkrankungen. — Die Untersuchung des Herzens erfolgte in derselben Weise, wie beim vorigen Falle. Während die Schnitte aus dem Septum membranaceum und dem oberen Teile des muskulären Ventrikelseptums deshalb keinen sicheren Aufschluß über die Größenverhältnisse der Fasern zu einander geben, weil Bündel und Myokard in ganz verschiedenen Richtungen getroffen sind, lassen sich die quergetroffenen Fasern des linken Schenkels in der Mitte des Septums messen und direkt mit den Durchmessern quergetroffener Myokardfasern aus verschiedenen Muskellagen vergleichen. Die Schenkelfasern haben sehr verschiedenes Kaliber; ich habe Durchmesserzahlen von 24 μ und von 56 μ notiert. Durchmesser von über 50 μ sind aber selten, durchschnittlich finden sich Zahlen von 30—40 μ. Im Myokard direkt unterhalb der linken subendokardialen Schicht trifft man auf Fasern, deren Kaliber zwischen 24—60 μ schwankt, die meisten besitzen Durchmesser von 32—40 μ, erreichen also das Durchschnittskaliber der Schenkelfasern. In den mittleren Muskellagen werden keine höheren Durchmesserzahlen erreicht, doch ist der Durchmesser der Fasern durchschnittlich etwas größer, da die kleineren Zahlen nicht vorkommen. Im Gegensatz dazu hat das Myokard an der rechten Septumfläche entschieden dünnere Fasern; hier habe ich Durchmesser von 16—36 μ gefunden.

Es läßt sich in diesem Falle, in dem die Hypertrophie wohl hauptsächlich durch die chronische Nephritis bedingt war, also

zahlenmäßig feststellen, daß die Fasern des linken Schenkels ungefähr das gleiche Kaliber besitzen wie in dem Falle 33 (Herz No. CXVI), in welchem bei brauner Atrophie des Myokards die Schenkelfasern ihr normales Kaliber behalten hatten, daß die Myokardfasern aber wenigstens zum Teil erheblich größeres Volumen erreicht haben als der Norm entspricht. Daraus darf man schließen, daß die Elemente des Atrioventrikularseptums sich nicht an der Hypertrophie beteiligt haben. — Von krankhaften Veränderungen außer der Hypertrophie seien zahlreiche kleinere Schwielenbildungen erwähnt, die sich an verschiedensten Stellen der Herzwandung vorfinden; ferner sklerotische Wandverdickungen an den Koronararterienästen, eine ziemlich reichliche Fettgewebsentwicklung um die Bündelchen des linken Schenkels herum und eine fleckweise, nicht sehr hochgradige Verfettung des Myokard. Im Gegensatz zu der letzteren finden sich beide Schenkel und ihre Ausbreitungen überall völlig gleichmäßig und viel stärker verfettet und bieten so ein Bild dar, das dem bei den Fällen von „schlaffem Herzen" durchaus analog ist. —

67. Herz No. CVIII. ♂, 32 Jahre alt. Klin. Diagnose: Vitium cordis decompensatum. Leichendiagnose: Endocarditis chronica fibrosa aortica. Insuffizienz der Aortenklappen. Hochgradige exzentrische Hypertrophie des linken Ventrikels. Hydroperikard, Hydrothorax, Aszites, etc.

Neben der Aorteninsuffizienz bestand muskuläre Mitralinsuffizienz; der rechte Ventrikel zeigte eine mäßige Hypertrophie. Das Myokard war überall braun, matt und sehr schlaff. — In den Gefrierschnitten durch die Gegend des Atrioventrikularbündelstammes habe ich Messungen an längsgetroffenen Muskelfasern vorgenommen und dabei natürlich nur solche ausgewählt, die auf längere Strecken zu verfolgen waren. An den Myokardfasern des Vorhofseptums fand ich Zahlen für die Breite der Fasern, die zwischen 8 und 20 μ schwankten; die Fasern des vorderen Abschnittes des Bündelstammes zeigten dieselbe maximale und minimale Breite, waren aber durchschnittlich dünner als die Vorhofsfasern. Die Fasern des oberen Teiles des Ventrikelseptums

hatten eine minimale Breite von 16 μ und eine durchschnittliche von 24 bis 28 μ. In Präparaten aus der Mitte des Ventrikelseptums nahm ich wieder Querschnittsdurchmesser auf und konstatierte an den Fasern des linken Schenkels Kaliber von 20 bis 56, durchschnittlich von etwa 32 μ, an denen des rechten Schenkels im unteren subendokardialen Verlaufe Kaliber von 20 bis 48 μ und an den Myokardfasern der linken Septumhälfte Kaliber von 28 bis 56 μ, während die der rechten Hälfte nur Durchmesser von 16 bis 48 μ aufwiesen. Nach diesen Messungen läßt sich also wiederum sagen, daß die Schenkelfasern, die ausgesprochenen Purkinjeschen Typus besitzen, ihr Normalmaß nicht überschritten, die Myokardfasern dagegen an Volumen beträchtlich zugenommen haben, mithin die ersteren nicht an der Hypertrophie beteiligt sind. — Innerhalb des Myokards ist eine diffuse Bindegewebsvermehrung, stellenweise mit Infiltraten einkerniger Rundzellen zu beobachten. Die Fasern sind mäßig pigmentiert und völlig fettfrei, während die Fasern des Atrioventrikularsystems in den unteren Abschnitten unregelmäßige Verfettung zeigen und völlig pigmentfrei sind.

Führte die Untersuchung von hypertrophischen Klappenfehlerherzen zu einer Bestätigung der Angabe der Autoren von dem Fehlen der Beteiligung des Atrioventrikularsystems an der Hypertrophie, so zeigen die Präparate der Herzen mit Hypertrophie aus andern Ursachen die gleichen Verhältnisse. Ich lasse zunächst die Beschreibung des Herzens eines Skoliotikers folgen, um dann mit der Herzhypertrophie bei chronischer Nephritis abzuschließen.

Hypertrophie bei Skoliose.

68. Herz No. XLIV. ♂, 26 Jahre alt. Klin. Diagnose: Skoliose. Verdrängung des Herzens nach rechts. Herzschwäche. Leichendiagnose: Hochgradige Skoliose der Brustwirbelsäule mit starkem Rippenbuckel etc. Hypertrophie des r. Ventrikels. Offenes Foramen ovale. Kompression der Lungen. Pleuritis adhaesiva, etc.

Das Myokard des rechten Ventrikels war hypertrophisch, starr, dunkelbräunlich rot, ohne Herderkrankung, das des linken ebenfalls braunrot, aber schlaff. — Die Muskulatur des linken

Ventrikels zeigt eine geringe diffuse, fleckweise etwas stärkere Verfettung, während die Ausbreitungen des linken Schenkels überall gleichmäßig und zwar etwa im selben Grade verfettet sind, wie die stärker fetthaltigen Partien des Myokards. Die Fasern des letzteren bleiben in ihrem Kaliber durchschnittlich weit hinter den Schenkelfasern zurück. Im rechten Ventrikel liegen die Verhältnisse umgekehrt: hier zeigen die Myokardfasern stärkere Verfettung als die Elemente des rechten Schenkels und kommen diesen an Volumen durchschnittlich gleich. Von Schwielenbildungen oder frischeren interstitiellen Prozessen ist nirgends etwas zu bemerken.

Hypertrophie bei chronischer Nephritis.

69. Herz No. XIII. ♀, 45 Jahr alt. Klin. Diagnose: Urämie. Schrumpfniere. Leichendiagnose: Nephritis interstitialis chronica. Starke Hypertrophie des ganzen Herzens. Allgemeine Arteriosklerose. Lungenödem. Stauungsorgane, etc.

Das Herz maß in situ von der Spitze bis zum oberen Rande des rechten Vorhofs 17 cm; die Wandung des linken Ventrikels betrug in der Mitte der Vorderwand 17 mm, die des rechten im Conus 5 mm. Im Myokard waren makroskopisch keine Herderkrankungen zu sehen. — Von dem Herzen wurden der untere Abschnitt des Septum membranaceum und der obere des muskulären Ventrikelseptums im Zusammenhange, sowie mehrere Scheiben aus der Wandung der Ventrikel in Paraffin eingebettet und horizontal geschnitten. — In der Serie durch Knoten und Stamm des Atrioventrikularbündels habe ich wieder die Breite längsgetroffener Fasern der verschiedenen Muskulaturen gemessen. Die Breite der Vorhofsfasern schwankt zwischen 8 und 20 μ, die der Fasern des vorderen Stammabschnittes beträgt im Durchschnitt 8 μ und die Fasern des Ventrikelseptums haben eine Breite von 12 bis 28 μ. Diese Werte stimmen fast genau mit den im 67. Falle gefundenen überein; bedenkt man aber, daß bei noch so vorsichtiger Einbettung in Paraffin die Objekte doch schrumpfen, so muß man annehmen, daß in diesem Falle eine stärkere Volumzunahme der Vorhofs- und Ventrikelfasern stattgefunden hat, als in jenem Falle, während die Stammfasern auch

hier ihr normales Kaliber bewahrt haben. In den Präparaten aus der Wandung des linken Ventrikels zeigt sich sehr deutlich die schon erwähnte verschiedene Beteiligung der einzelnen Myokardlagen an der Hypertrophie. Während die Fasern der oberflächlichen Myokardschicht hinter denen der Ausbreitungen des linken Schenkels in ihrem Kaliber zurückbleiben, sind die tieferen Myokardlagen viel stärker hypertrophisch und ihre Fasern übertreffen durchschnittlich das Kaliber der Purkinjeschen Fasern. — Sowohl im Stamme des Bündels als in der Ventrikelmuskulatur finden sich ziemlich reichliche perivaskuläre Infiltrate von Zellen verschiedener Form und Größe. Im Myokard ist der starke Blutgehalt auffallend. —

70. Herz No. LXVI. ♂, 72 Jahre alt. Das Herz wurde dem Institute von auswärts übersandt. Die klinische Diagnose hatte Marasmus senilis gelautet; bei der Obduktion fanden sich Schrumpfnieren, allgemeine Arteriosklerose und eine hochgradige Hypertrophie des ganzen Herzens.

Von diesem Falle wurde der obere Teil des Atrioventrikularsystems nach Einbettung in Paraffin in einer horizontalen Serie untersucht; von dem übrigen Herzen fertigte ich in der üblichen Weise Gefrierschnitte an. In den Serienschnitten wurden wieder Messungen an den Fasern vorgenommen; ich notierte für die Vorhofs- und Ventrikelfasern Breitendurchmesser von 12—28 μ, für die vorderen Stammelemente eine durchschnittliche Breite von 6—8 μ. Um den Stamm des Bündels herum finden sich an verschiedenen Stellen kleine streifige oder rundliche Kalkeinlagerungen in dem sklerotischen Gewebe des Septum membranaceum. Die in den Schnitten vorhandenen Durchschnitte durch Koronararterienäste zeigen erhebliche sklerotische Veränderungen. Innerhalb des Ventrikelmyokards trifft man auf ausgedehnte Schwielenbildung, z. T. eigenartig lockerer Beschaffenheit mit einzelnen eingelagerten Häufchen eisenhaltigen Pigments. Knoten und Stamm des Bündels erweisen sich als vollkommen intakt; an der Teilungsstelle findet sich eine reichliche Ansammlung von Fettgewebe um die Fasern und auch zwischen ihnen. — Schwielenbildungen verschiedenen Alters sieht man auch in ziemlich reich-

licher Anzahl in den Präparaten aus anderen Abschnitten der Ventrikelwandung; die frischeren zeigen bei Fettfärbung an ihren Rändern verschieden gestaltete Zellen, die mit Fettröpfchen dicht beladen sind. In den Schnitten tritt das Überwiegen des Volumens zahlreicher Myokardfasern über das der sehr typisch ausgebildeten Purkinjeschen Fasern deutlich hervor. Der rechte Schenkel ist in seinem unteren Verlaufe von reichlichem Fettgewebe umgeben; an der Innenfläche des linken Ventrikels sind überhaupt keine subendokardialen Fettzellen nachzuweisen. In den Scharlachpräparaten zeigt das Myokard in typischer Weise fleckige Verfettung, und zwar werden die ziemlich großen Gruppen stark verfetteter Fasern nur durch schmale fettfreie Partien voneinander getrennt. Die Ausbreitungen der Schenkel sind ebenfalls verfettet, die meisten mindestens so stark wie die Myokardfasern, andere weniger; fettfrei sind anscheinend überhaupt keine geblieben. —

Während am Schlusse des vorigen Abschnittes konstatiert werden mußte, daß bei den Erkrankungen des Bindegewebsapparates des Herzens das Atrioventrikularbündel durch direktes Übergreifen oder sozusagen metastatische Ausbreitung der Prozesse in Mitleidenschaft gezogen werden kann, begegnen wir bei den Veränderungen, die Myokard und Koronararterien betreffen, auf Schritt und Tritt einer Selbständigkeit und Unabhängigkeit des Überleitungsystemes, die entweder dadurch zum Ausdruck kommt, daß seine Elemente sich überhaupt nicht an den mehr oder weniger schweren Erkrankungen beteiligen, oder daß der Grad der Veränderung im Bündel ein anderer ist, als in der Herzmuskulatur. So haben wir die Angaben der Autoren bestätigt gefunden, daß das Atrioventrikularsystem die so häufigen atrophischen Vorgänge des Myokards nicht mitmacht und daß die Pigmentierung seiner Fasern hinter der der Myokardfasern stets zurückbleibt, ja, daß der obere Abschnitt des Atrioventrikularsystems überhaupt nur bei den höchsten Graden der Pigmentierung auch pigmenthaltig anzutreffen ist. Bei der fettigen Degeneration

des Myokards sahen wir die Überleitungsfasern bald stärker, bald weniger stark mitergriffen, zuweilen waren einzelne Fasern oder ganze Gruppen vollständig frei geblieben, selbst wenn im benachbarten Myokard die Verfettung sehr hohe Grade angenommen hatte. Ließen schon diese Verhältnisse auf vom Myokard mehr oder weniger unabhängige Ernährungsbedingungen des Atrioventrikularsystems schließen, so konnte bei den durch Koronararterienerkrankung hervorgerufenen Prozessen der Beweis erbracht werden, daß zuweilen große Abschnitte, zuweilen vielleicht sogar das ganze System eine eigene Gefäßversorgung besitzen, die unter Umständen eine isolierte Erkrankung oder andererseits ein Freibleiben des Bündels und seiner Ausläufer bei schweren Myokardveränderungen bedingen kann. Wir fanden weiter, daß auch bei den Entzündungen der Herzmuskulatur das Atrioventrikularsystem zwar mit erkranken kann, daß hierfür aber keine unbedingte Notwendigkeit vorzuliegen scheint und daß, wenn es mitbetroffen ist, wiederum der Grad und die Ausdehnung der Erkrankung andere wie im Myokard sein können. Und schließlich konnten wir durch direkte Messungen nachweisen, daß Hypertrophie aus verschiedenen Ursachen das Atrioventrikularsystem nicht mitbetrifft, vielmehr dessen Fasern ihr normales Kaliber beibehalten.

Diese Ergebnisse meiner Untersuchungen lassen mich die in der Einleitung (S. 15) aufgeworfene Frage, ob man berechtigt ist, von einer eigenen Pathologie des Atrioventrikularbündels zu sprechen, bejahen. Besonders aber spricht meines Erachtens ein Befund für die Berechtigung hierzu: die bei den verschiedensten Erkrankungen des Herzens auftretende Verfettung der Elemente des Atrioventrikularsystems, in der sich die völlige Unabhängigkeit von der Herzmuskulatur am schärfsten ausspricht. Man sieht die Schenkel und ihre Ausbreitungen in Verfettung begriffen bei akuten und chronischen Klappenerkrankungen, bei atrophischen und hypertrophischen Zuständen, bei anämischer Nekrose und bei Schwielenbildungen des Myokards, kurz wohl zu jeder anderweitigen Veränderung des Herzens kann eine mehr oder minder hochgradige fettige Degeneration der Bündelelemente hinzutreten. Aber nicht

allein im erkrankten Herzen treffen wir die Schenkel und die Purkinjeschen Fasern häufig degeneriert an, ohne daß im Myokard auch nur eine Spur einer gleichartigen Veränderung vorhanden ist: wir können auch konstatieren, daß anscheinend gar nicht so selten, die Verfettung des Atrioventrikularbündels in Herzen zu finden ist, die sonst keinerlei anatomisch nachweisbare Zeichen einer Erkrankung darbieten.

Gerade im Hinblick auf diese letzteren Fälle müssen wir uns fragen, ob nicht die isolierte Erkrankung der Atrioventrikularfasern uns in bestimmten Fällen als anatomischer Ausdruck der unmittelbaren Todesursache dienen kann. Ich habe schon oben erwähnt, daß Aschoff die Vermutung ausgesprochen hat, ausgedehnte Zerstörung zahlreicher Äste des Atrioventrikularsystems könne vielleicht ein völliges Versagen des Herzens zur Folge haben. Tawara bezeichnete es als sehr nahe liegend, für gewisse Fälle von plötzlichem Herztod „eine pathologische Veränderung des Systems, wenn natürlich auch nicht immer, als Ursache anzunehmen". In den Fällen, bei welchen ich eine ausgedehnte Verfettung der Schenkelfasern und ihrer Ausbreitungen gefunden habe, handelt es sich aber gerade klinisch, wie oben hervorgehoben, um ziemlich plötzlich einsetzende Herzinsuffizienz, für die makroskopisch nur eine Schlaffheit des Myokards als Ursache festgestellt werden konnte. Weiter hat Aschoff darauf hingewiesen, daß das Nichtteilnehmen der Bündelelemente an der allgemeinen Hypertrophie vielleicht wegen des daraus resultierenden Mißverhältnisses die Schwäche des hypertrophischen Herzens bedingen könne. Da nun auch bei der Hypertrophie, ebenso wie bei anderen pathologischen Zuständen des Herzens oft starke fettige Degeneration aller oder doch der meisten peripherischen Atrioventrikularfasern gefunden wird, liegt es nahe, in manchen Fällen die zum Tode führende Herzschwäche nicht nur auf das verschobene Volumverhältnis zwischen Bündel und Myokard, sondern auch auf die Erkrankung der Bündelfasern zurückzuführen.

Lassen sich diese Schlußfolgerungen nun mit dem, was wir in normal- und pathologisch-physiologischer Hinsicht über das

Atrioventrikularsystem wissen, in Einklang bringen? Aus den Experimenten von His, Hering, Erlanger u. a. wissen wir, daß eine Kontinuitätsunterbrechung des Atrioventrikularbündelstammes zu einer Leitungsstörung, einer Dissoziation zwischen Vorhöfen und Ventrikeln führt; die anatomischen Befunde der Fälle von Herzblock beim Menschen bestätigen die Experimente über die physiologische Bedeutung des Hisschen Bündels. Wir dürfen also mit einer an Sicherheit grenzenden Wahrscheinlichkeit annehmen, daß durch das Atrioventrikularsystem die Übertragung der Reize vom Vorhofseptum zu den Ventrikeln stattfindet. In den Fällen von Herzblock und Adams-Stokesschem Symptomenkomplex handelt es sich klinisch in der Regel um schleichend verlaufende Erkrankungen, anatomisch wohl meist um Prozesse, die langsam eingesetzt und ganz allmählich zu einem partiellen oder totalen zirkumskripten Untergang der Bündelfasern geführt haben. Ob aber chronische Erkrankungen, die langsam die sämtlichen Endausbreitungen des Bündels leitungsunfähig machen, den gleichen klinischen Effekt haben, ist uns nicht bekannt und, wie sich das Herz im Organismus verhält, wenn plötzlich die Leitung unterbrochen wird, wenn momentan die Atrioventrikularfasern infolge fortschreitender Degeneration nicht mehr imstande sind, ihre physiologische Aufgabe zu erfüllen, darüber wissen wir nichts; solange es nicht in direktem Widerspruche zu unsern physiologischen und klinischen Kenntnissen steht, dürfen wir daher den anatomischen Befund von der isolierten Erkrankung der Atrioventrikularfasern für die schnell auftretende Insuffizienz des vorher anscheinend gesunden oder bereits mehr oder weniger hochgradig erkrankten Herzens verantwortlich machen. Gleichzeitig bietet die Pathologie des Atrioventrikularsystems der Theorie seiner physiologischen Bedeutung insofern eine wichtige Stütze, als es gänzlich unaufgeklärt bleiben würde, warum ein bestimmter Muskelapparat im Herzen ganz unabhängig vom Myokard erkrankt, wenn ihm nicht eine andere physiologische Funktion wie der übrigen Herzmuskulatur zukäme.

Literaturverzeichnis zum III. Teile.

1. Luce, Zur Klinik und pathologischen Anatomie des Adams-Stokesschen Symptomenkomplexes. Deutsch. Arch. f. klin. Med., Bd. LXXIV, 1902.
2. Fahr, Über die muskuläre Verbindung zwischen Vorhof und Ventrikel (das Hissche Bündel) im normalen Herzen und beim Adams-Stokesschen Symptomenkomplex. Virch. Arch., Bd. CLXXXVIII, 1907.
3. Robinson, Gumma of the heart from a case presenting the symptoms of Adams-Stokes' Disease. Bull. of the Ayer Clinical Laboratory of the Pennsylvania Hospital, No. 4, 1908.
4. Ashton, Norris and Lavenson, Adams-Stokes disease (Heart-block) due to a gumma in the interventricular septum. The Amer. Journ. of the Med. Sciences, Bd. CXXXIII, 1907.
5. Keith and Miller, Description of a heart showing gummatous infiltration of the aurico-ventricular bundle. The Lancet 1906, II, S. 1429.
6. Hanford, The British Med. Journ. 1904, II, S. 1745 (zitiert nach Robinson).
7. Vaquez et Esmien, La Presse Medicale, 1907, XV, S. 57 (zitiert nach Robinson).
8. Gibson, The Practitioner 1907 (zitiert nach Heineke, Müller und v. Hösslin).
9. Barr, Case of Stokes-Adams disease. The Brit. Med. Journ. 1906, II, S. 1122.
10. Keith and Flack, The auriculo-ventricular bundle of the human heart. The Lancet 1906, II, S. 359.
11. Schmoll, Zwei Fälle von Adams-Stokesscher Krankheit mit Dissoziation von Vorhof- und Kammerrhythmus und Läsion des Hisschen Bündels. Deutsch. Arch. f. klin. Med., Bd. CXXXV, 1906.
12. Heineke, Müller und v. Hösslin, Zur Kasuistik des Adams-Stokesschen Symptomenkomplexes und der Überleitungsstörungen. Deutsch. Arch. f. klin. Med., Bd. XCIII, 1908.
13. Herxheimer, Diskussionsbemerkung zu dem Vortrage von Fahr auf der 12. Tagung der D. pathol. Gesellschaft zu Kiel, 1908; cf. Verhandlungen.
14. Stengel, The Amer. Journ. of the Med. sciences 1905. Referiert in The Lancet, 1906, I, S. 238.
15. Hay and Moore, Stokes-Adams disease and cardiac arrhytmia. The Lancet 1906, II, S. 1271.
16. Löwenstein, Diskussionsbemerkung zu dem Vortrage von Fahr auf der 12. Tagung der D. pathol. Gesellschaft zu Kiel, 1908; cf. Verhandlungen.
17. Aschoff, Discussion on some aspects of heart-block. Opening papers, I. The Brit. Med. Journ. 1906, II, S. 1103.
18. Gibson, Discussion on some aspects of heart-block, IV. The Brit. Med. Journ. 1906, II, S. 1113.

19. Butler, Heart-block (Adams-Stokes disease). The Amer. Journ. of Med. Sciences, Bd. CXXXIII, 1907.
20. Fahr, Zur Frage der atrioventrikulären Muskelverbindung im Herzen. Verh. d. D. pathol. Gesellsch., 12. Tagung 1908.
21. Jellick, Cooper and Ophüls, Journ. of Amer. Med. Assoc., 1906, XLVI, S. 955 (zitiert nach Robinson).
22. Tawara, Über die sogenannten abnormen Sehnenfäden des Herzens. Zieglers Beitr., Bd. XXXIX, 1906.
23. Gibson, Quaterly Journal of Medicine. Jan. 1908 (zitiert nach Heineke, Müller und v. Hösslin).
24. Gerhardt, Über Rückbildung des Adams-Stokesschen Symptomenkomplexes. D. Arch. f. klin. Med., Bd. XCIII, 1908.
25. Saigo, Die Purkinjeschen Muskelfasern bei Erkrankungen des Myokards. Verh. d. D. pathol. Ges., 12. Tagung, Kiel 1908.
26. Tawara, Das Reizleitungssystem des Säugetierherzens. Jena 1906.
27. Mönckeberg, Demonstration eines Falles von angeborener Stenose des Aortenostiums. Verh. d. D. path. Gesellsch., 11. Tagung. Dresden 1907.
28. Mönckeberg, Der normale histologische Bau und die Sklerose der Aortenklappen. Virch. Arch., Bd. CLXXVI, 1904.
29. Aschoff, Zur Myokarditisfrage. Verh. d. D. path. Gesellsch., 8. Tagung, Breslau 1904.
30. E. Albrecht, Der Herzmuskel. Berlin 1903.
31. G. Herxheimer, Über Sehnenflecke und Endokardschwielen. Zieglers Beitr., Bd. XXXII, 1902.
32. Jamin und Merkel, Die Koronararterien des menschlichen Herzens in stereoskopischen Röntgenbildern. Jena 1907.

Erklärungen zu den Tafeln.

Tafel I u. II.

Die Figuren des Falles III, V und IX wurden sämtlich bei der Vergrößerung von Leitz' Objektiv II mit dem Zeichenokular gezeichnet und auf $^1/_3$ verkleinert. Die Figuren, die auf Tafel II das Atrioventrikularbündel in verschiedenem Alter beim Durchtritt durch den Annulus fibrosus darstellen, wurden ebenso hergestellt, aber nur auf die Hälfte verkleinert.

Tafel III.

Die Figuren 1—7, denen nach van Gieson gefärbte Paraffinschnitte zugrunde liegen, wurden bei der Vergrößerung von Zeiss' Apochrom. Ölimmersion 3,0 mm zunächst mit Hilfe des Leitzschen Zeichenokulars skizziert, nachher bei Zeiss' Kompens. Okular VI ausgeführt und nicht verkleinert. Die Figuren 8 und 9 wurden auf gleiche Weise hergestellt; die Figur 8 stammt von einem durch Herrn Dr. v. Szöllösy mit Gold imprägnierten Paraffinschnitt bei Formolfixierung (Herz Nr. VI); die Figur 9 von einem nach van Gieson gefärbten Gefrierschnitt (Herz Nr. LXXXVII).

Tafel IV.

Figur 1 hergestellt wie die Figuren der vorigen Tafel, Herz Nr. LXXXVII. Sublimatfixierung. Goldimprägnierung.

Figur 2—4 hergestellt bei Zeiss' Apochrom. 4,0 mm. Leitz' Zeichenokular. Kompens. Okular VI.

Figur 2 u. 3 von Herz Nr. LIII. Fixierung in absolutem Alkohol, Färbung mit Eisenhämatoxylin nnd Bestschem Karmin.

Figur 4 von Herz Nr. XXX. Formolfixierung. Färbung wie 2 u. 3.

Tafel V.

Die sämtlichen Figuren wurden mit Hilfe des neuen Edingerschen Zeichenapparates bei Lupenvergrößerung hergestellt und auf die Hälfte verkleinert.

Tafel VI u. VII.

Herstellung der Zeichnungen und Vergrößerung wie in den Figuren der Tafel I, Fall III, V und IX.

Tafel VIII.

Figur 1. Herz No. V. Septumdefekt. Serie, Schnitt 510. Eisenhämatoxylin van Gieson. Edingerscher Zeichenapparat. Auf $^2/_3$ verkleinert.

Figur 2. Herz No. LXVII. Pulmonalatresie und Septumdefekt. Serie, Schnitt 370. Eisenhäm. van Gieson. Vergrößerung wie Fig. 1.

Figur 3—11. Herz No. LXXXIX. Aortenstenose durch fötale Endokarditis. Serie, Schnitte 665, 745, 780, 835, 950, 1170, 1220, 1280, 1400. Eisenhäm. van Gieson. Vergrößerung wie Fig. 1, aber nnr anf $^1/_2$ verkleinert.

Figur 12. Herz No. CXIV. Adams-Stokesscher Symptomenkomplex. Totale Kontinuitätsunterbrechung durch Schwielenbildung. Serie, Schnitt 467. Eisenhäm. van Gieson. Lupenvergrößerung. Nicht verkleinert.

Figur 13. Herz No. CXIII. Adams-Stokesscher Symptomenkomplex. Totale Kontinuitätsunterbrechung durch einen Kalkherd. Serie, Schnitt 270. Eisenhäm. van Gieson. Vergrößerung wie Fig. 12.

Tafel IX.

Figur 1. Herz No. XLVIII. „Schlaffes Herz". Isolierte Verfettung der Bündelfasern. — Gefrierschnitt. Fettfärbung. Zeiss Apochrom. 16 mm. Compens. Ok. VI. Nicht verkleinert.

Figur 2. Herz No. LXXXIII. Perniziöse Anämie. Freibleiben der Bündelfasern bei Myokardverfettung. — Gefrierschnitt. Fettfärbung. Leitz Obj. II. Zeichenokular. Nicht verkleinert.

Figur 3. Herz No. XCIII. Dipositas cordis. Subendokardiale Fettgewebsentwicklung nur an den Ausbreitungen der Schenkelfasern. — Gefrierschnitt. Fettfärbung. — Leitz Obj. II. Zeichenokular. Auf $^1/_2$ verkleinert.

Figur 4. Herz No. LXXXII. Rekurrierende Endokarditis. Myokardabszesse. Serie, Schnitt 215. Eisenhäm. Eosin. — Leitz Obj. II. Zeichenokular. Auf $^2/_3$ verkleinert.

Figur 5. Herz No. XCVII. Subendokardiale Blutung. Serie, Schnitt 340. Eisenhäm. Eosin. — Zeiss Apochrom. 16 mm, Compens. Ok. VI. Nicht verkleinert.

Figur 6. Herz No. LIX. Anämische Nekrose des Septum muscul. ventr. bei Verschluß der l. A. coronaria durch Mesaortitis thoracica. Serie, Schnitt 290. Eisenhäm. van Gieson. Zeiss Apochrom. 4 mm Kompens. Ok. 4*. Auf $^2/_3$ verkleinert.

Tafel X.

Figur 1. Herz No. XXVI. Chronisches Herzaneurysma. Paraffinschnitt. Eisenhäm. van Gieson. 4fache Lupenvergrößerung. Nicht verkleinert.

Figur 2. Herz No. LXXV. Insuffizienzzeichen mit akuter Wandendokarditis bei Aorteninsuffizienz. — Serie, Schnitt 1300. Eisenhäm. van Gieson. 10fache Lupenvergrößerung. Auf $^2/_3$ verkleinert.

Figur 3. Herz No. LXXV. Die mit × bezeichnete Stelle der vorigen Figur bei Zeiss Apochrom. 4 mm, Kompens. Okul. VI. Nicht verkleinert.

Figur 4. Herz No. XVI. Zirkumskripte Sklerose und Kalkherd im Knoten. Serie, Schnitt 695. Eisenhäm. van Gieson. Zeiss Apochrom. 16 mm, Kompens. Ok. VI. Auf $^2/_3$ verkleinert.

Figur 5. Herz No. XXXIX. Kalkherd im Anfangsteil der Aorta bei fötaler Endokarditis. Serie, Schnitt 685. Eisenhäm. van Gieson. Zeiss Apochrom. 16 mm, Kompens. Ok. VI. Auf $^2/_3$ verkleinert.

Figur 6. Herz No. XIV. Adams-Stokesscher Symptomenkomplex. Kalkherd dicht hinter der Teilungsstelle des Bündelstammes. — Serie, Schnitt 795. Eisenhäm. van Gieson. Zeiss Apochrom. 16 mm, Kompens. Ok. IV*.

Alle weiteren Erklärungen siehe im Text.

Druck von Ant. Kämpfe in Jena.

Fall III
Fig 1
Vord Mitralsegel
L Ventr
AVB
Annulus fibrosus
Septum mem branaceum
R Vorhof
Muskulat vom r Ventrikel
Vorhofseptum Muskulatur
Vorderes Trieuspidalsegel
Fall V
Fig 1
Fig 2.
Fig 3
Fig 4
Fig 5
Fig 6
Fig 7
Fig 8
Fig. 2.
Hint Mitralsegel
Vord Mitralsegel
Muskulatur des L Ventr
L Ventr
Annulus fibrosus
AVB
Septum membranaceum
Musk vom R Ventrikel
Vorhofseptum Muskulatur
R Vorhof
Vorderes Trieuspidalsegel
Fig. 3
Muskulatur des L Ventr
L Ventr
Septum membranaceum
Annulus fibrosus
R Ventr
R Vorhof
Vorhof septum Muskulatur
Mediales Trieuspidalsegel
Vorderes Trieuspidal segel
Fig. 9
Fig 10
Fig 11
Fig 12
Fig 13
R Schenk
L Schenkel
L Schenk
L Ventr
Trabekel bildung
Trabekel
R Ventr
Ventrikel Septum Muskulat
Fall VII
Fig 1
Fall IX
Fig 1.
Fig 2
Fig 3
Fig 4
Fig 5
Vorderes Mitralsegel
AVB
L Ventr
L Vorhof
R Vorhof
Ventrikel septum Muskulatur
Vorhofseptum Muskulatur
Vorderes Mitralsegel
Septum musculare ventriculorum
R vordere Aortenklappe
Septum mem branaceum
Hinterer Abschnitt des AVB
R Schenkel des AVB
Mediales Trieuspidalsegel
Fig. 5
L Schenkel des AVB
Septum musculare ventriculorum
R Schenkel des AVB
R Ventr
Mediales Trieuspidalsegel
Fig. 6.
Fig 7
Fig 8
Fig 9
Fig 10
Fig 11
Fig 12.
Fig 13
R Schenkel
Trabekelbildung vorn wärts an der Septumfläche

Moeckeberg, Über das Atrioventrikularbündel

Fall IX (Forts.) Fig. 14

Fig. 15.

Fig. 16

Fig. 17

Fig. 18

Fig. 19

Foetus v 10cm Länge.

Neugeborenes (56cm)

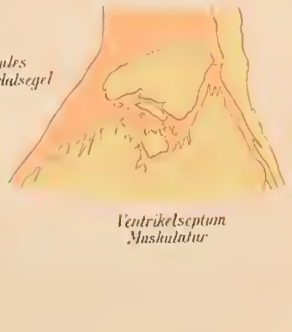

6 Monate

2 Jahre

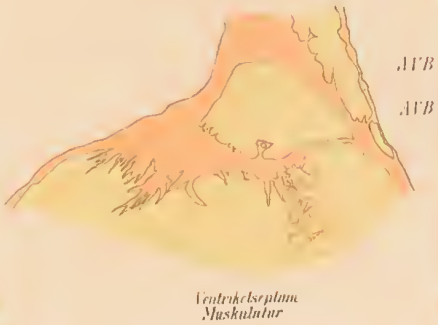

7 Jahre

17 Jahre

34 Jahre

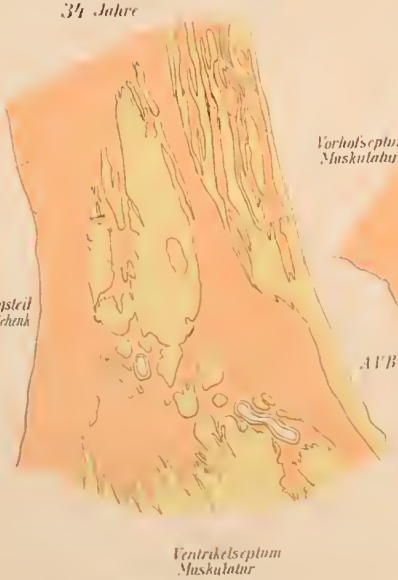

50 Jahre

54 Jahre

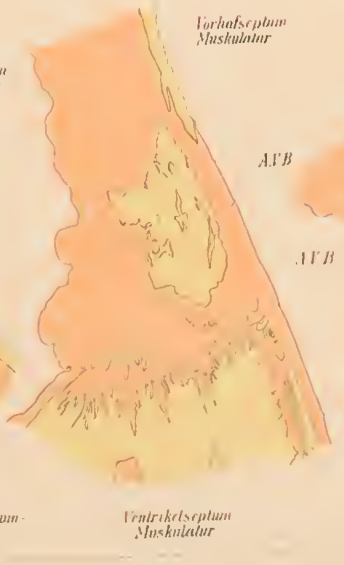

80 Jahre

Gustav Fischer

Monckeberg u. v. Szollósy gez. Gustav Fischer

Fig 1

Fig 4.

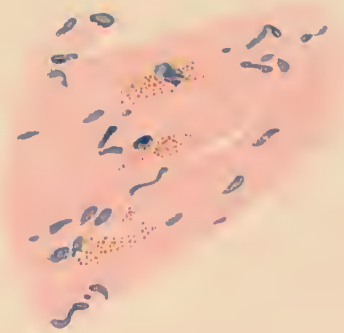

Fig 2.

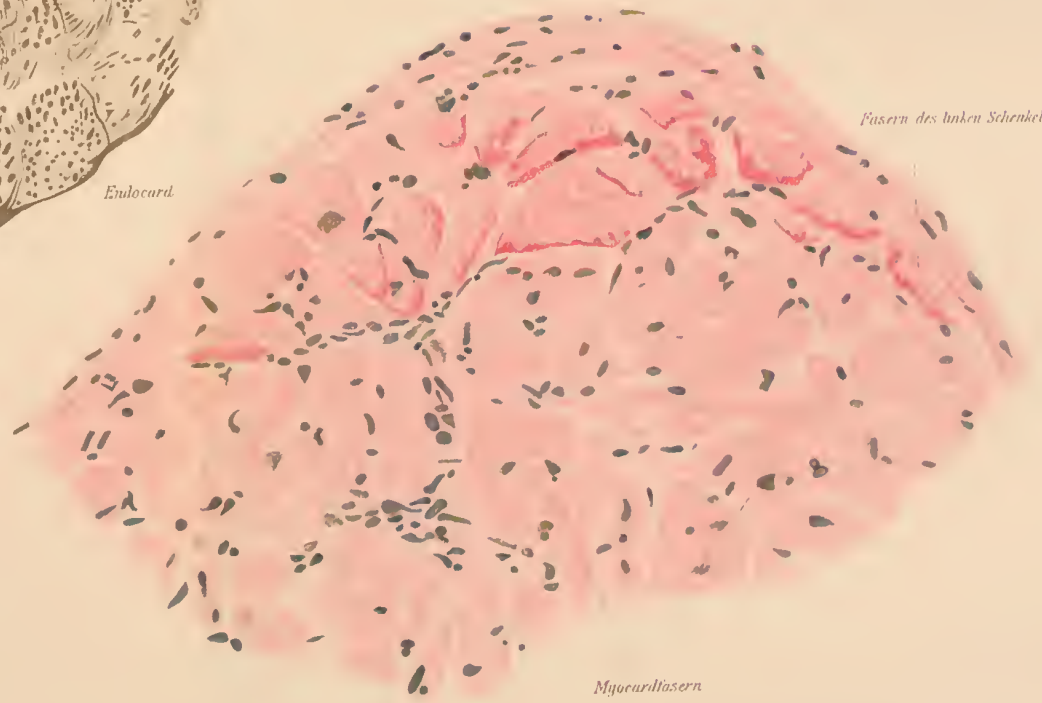

Fig 3

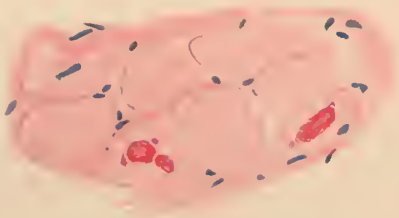

v Szöllösy gez
Verlag von Gustav Fischer in Jena

Fig. 1 Fig. 2 Fig. 3 Fig. 4 Fig. 5 Fig. 6 Fig. 7 Fig. 8 Fig. 9



Fig. 10 Fig. 11 Fig. 12 Fig. 13 Fig. 14 Fig. 15 Fig. 16 Fig. 17 Fig. 18 Fig. 19



Fig. 20 Fig. 21 Fig. 22 Fig. 23 Fig. 24 Fig. 25 Fig. 26 Fig. 27 Fig. 28 Fig. 29



Fall I

Fig 1

Fig 2

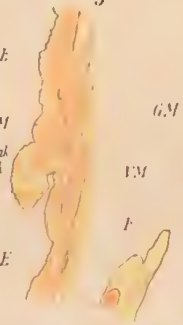

Fig. 3

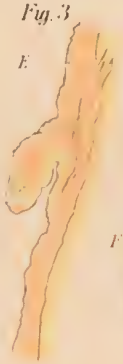

Fig. 4

Fig. 5

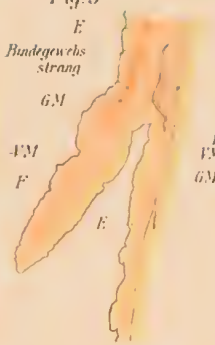

Fig 6

Fig 1

Fall II

Fig 1

Fig 2

Fig 3

Fig 4

Fig 6

Fig 5

Fig 7.

Fall III.

Fig 1.



Fig 2

Fig 5

Fig 4



Fig. 3.

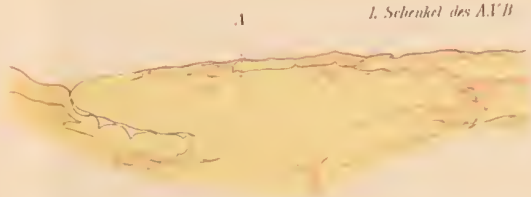

Gustav Fischer

Fall IV Fig 1

Vorhof-Muskulatur

R Schenkel des AVB

Fall V Fig 1

Septum membranaceum

Septum membranaceum

R Vorhof

L Vorhof

Atrioventricular Bündel

Atrioventricular Bündel

L Schenkel des AVB

Ventrikelseptum Muskulatur

L Schenkel des AVB

Ventrikel Muskulatur

Ventrikelseptum Muskulatur

Muskelbündel des L Schenkels, die in den Faden eintreten

Muskelbündel der Ventrikelmuskulatur, die in den Faden eintreten

Fall IV Fig 2

Muskelbündel des L Schenkels

Fadenquerschnitt

Fall V Fig 3.

Ankunftstelle des Fadens

L Sch

L Sch

Muskulatur des hintern Papillarmuskels

Fadenmuskulatur

Abgangsstelle des Fadens

Ventrikelseptum Muskulatur

Fall V Fig 2.

Fall V Fig 4

L Sch

L Schenkel des AVB

Muskulatur des hintern Papillarmuskels

Faden mit Muskulatur des L Sch

Subendocardiale Muskulatur

Ventr Septum Muskulatur

Fall VI

Fall VI Fig 2

Fig 1a

Fig 1b.

subendocardiale Muskulatur

Raum zwischen Septum u praeseptalem Balken

Ventrikel Muskulatur

Ventrikel Muskulatur

Fall V Fig 5

Fall V Fig 6

Muskulatur des hintern Papillarmuskels

Muskulatur des hintern Papillarmuskels

Trabekel muskulatur

Trabekel muskulatur

Trabekelmuskulatur

Fall V Fig 8

Muskulatur des hintern Papillarmuskels

Trabekel muskulatur

Trabekel muskulatur

Übergangsstelle von Fadenmuskulatur in Trabekelmuskulatur

Trabekel muskulatur

Fall VI Fig 3.

Raum zwischen den beiden Balken

Ventrikel Muskulatur

Muskulatur des hintern Papillarmuskels

Fall V Fig 7

Trabekel muskulatur

Fall VI Fig 4.

Fall VI Fig 5

Fall VI Fig 6

Fall VI Fig 7

Faden N° I

Faden N° II

Fall VI Fig 8

Ventrikel Muskulatur

Faden N° I

Faden N° I

Trabekel Muskulatur

Faden N° I

Fall VI Fig 9

Fall VI Fig 10

Faden N° I

Trabekelmuskulatur

Fall VI Fig 11

Trabekelmuskulatur

Übergang der Faden muskulatur in die Trabekelmuskulatur

... von Gustav Fischer

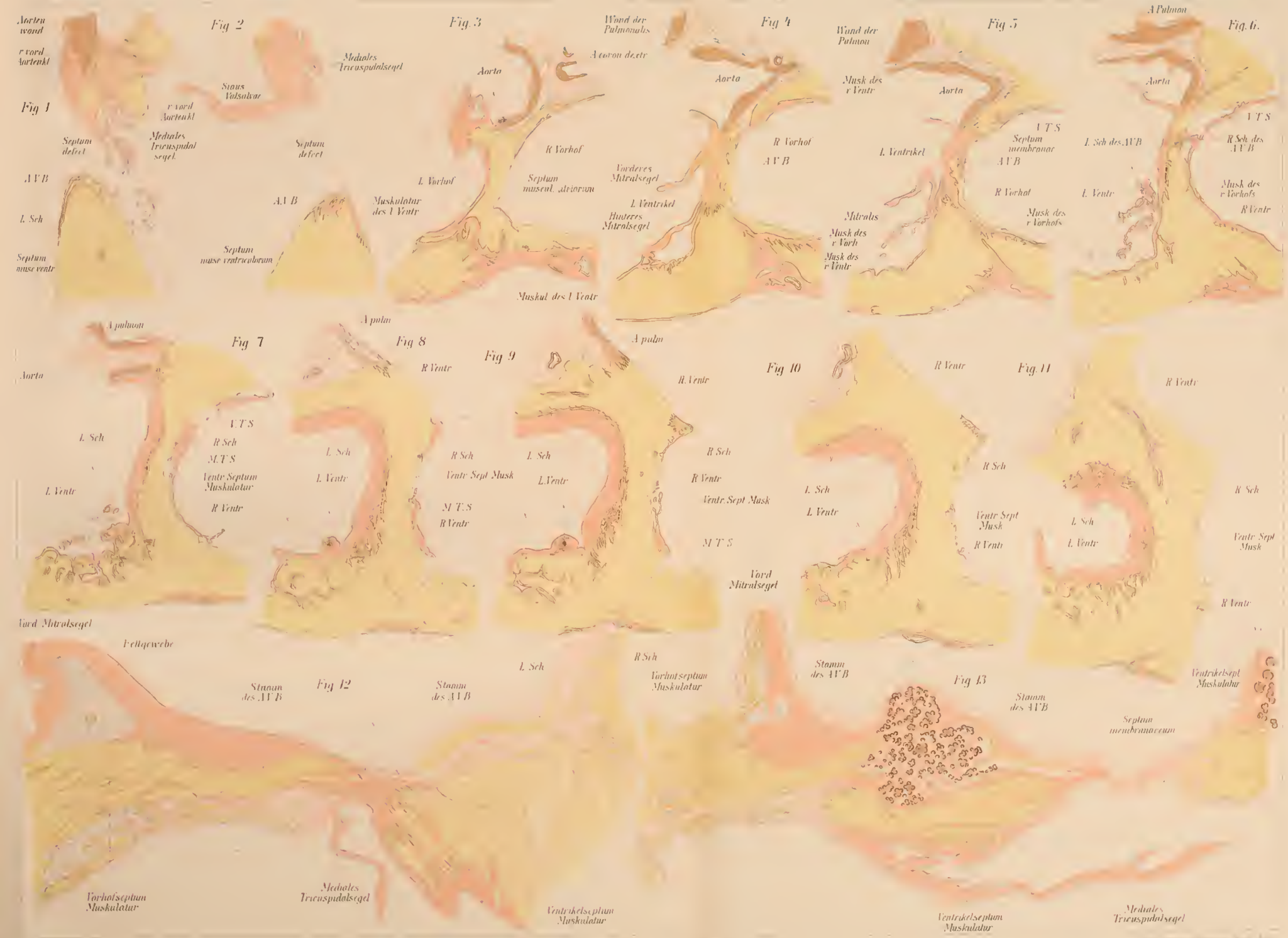
Fig 1
Aortenwand
r vord Aortenkl
Septum defect
Mediales Tricuspidalsegel
AVB
L Sch
Septum muse ventr
Fig 2
Sinus Valsalvae
r vord Aortenkl
Septum defect
AVB
Septum muse ventriculorum
Fig 3
Mediales Tricuspidalsegel
Aorta
Coron dextr
L Vorhof
R Vorhof
Septum muscul atriorum
Muskulatur des l Ventr
Muskul des l Ventr
Fig 4
Wand der Pulmonalis
Aorta
R Vorhof
AVB
Vorderes Mitralsegel
L Ventrikel
Hinteres Mitralsegel
Fig 5
Wand der Pulmon
Musk des r Ventr
Aorta
TTS
Septum membranac
AVB
L Ventrikel
R Vorhof
Musk des r Vorhofs
Mitralis
Musk des r Vorh
Musk des r Ventr
Fig 6
A Pulmon
Aorta
TTS
L Sch des AVB
R Sch des AVB
Musk des r Vorhofs
L Ventr
R Ventr
Fig 7
A pulmon
Aorta
TTS
L Sch
R Sch
MTS
Ventr Septum Muskulatur
L Ventr
R Ventr
Vord Mitralsegel
Fettgewebe
Fig 8
A pulm
R Ventr
L Sch
R Sch
L Ventr
Ventr Sept Musk
MTS
R Ventr
Fig 9
A pulm
R Ventr
L Sch
R Sch
L Ventr
R Ventr
Ventr Sept Musk
MTS
Vord Mitralsegel
Fig 10
R Ventr
R Sch
L Sch
L Ventr
Ventr Sept Musk
R Ventr
Stamm des AVB
Fig 11
R Ventr
R Sch
L Sch
L Ventr
Ventr Sept Musk
R Ventr
Ventrikelsept Muskulatur
Stamm des AVB
Septum membranaceum
Fig 12
Stamm des AVB
Stamm des AVB
L Sch
R Sch
Vorhofseptum Muskulatur
Vorhofseptum Muskulatur
Mediales Tricuspidalsegel
Ventrikelseptum Muskulatur
Fig 13
Stamm des AVB
Ventrikelseptum Muskulatur
Mediales Tricuspidalsegel

Fig. 1

Fig. 2.

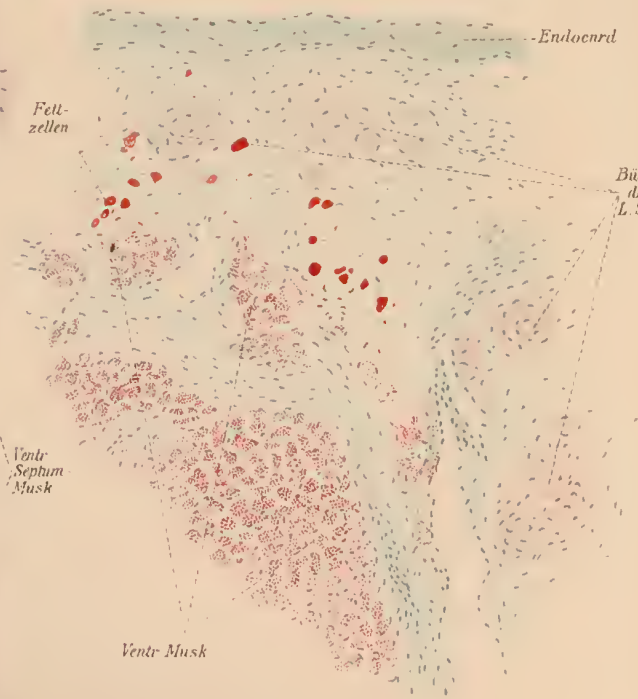

Fig. 3.

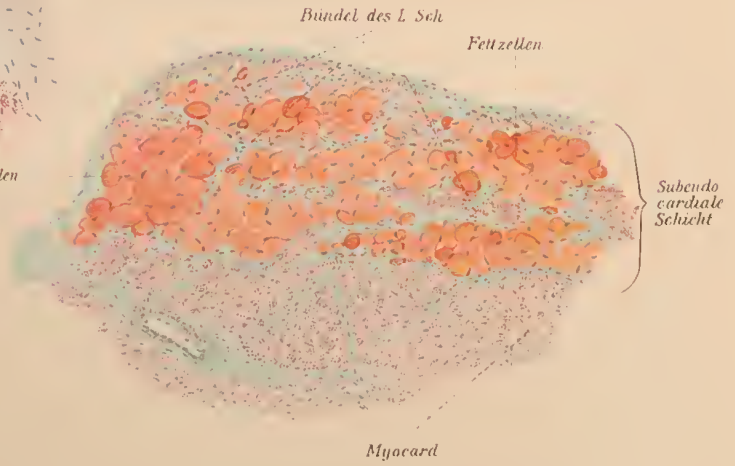

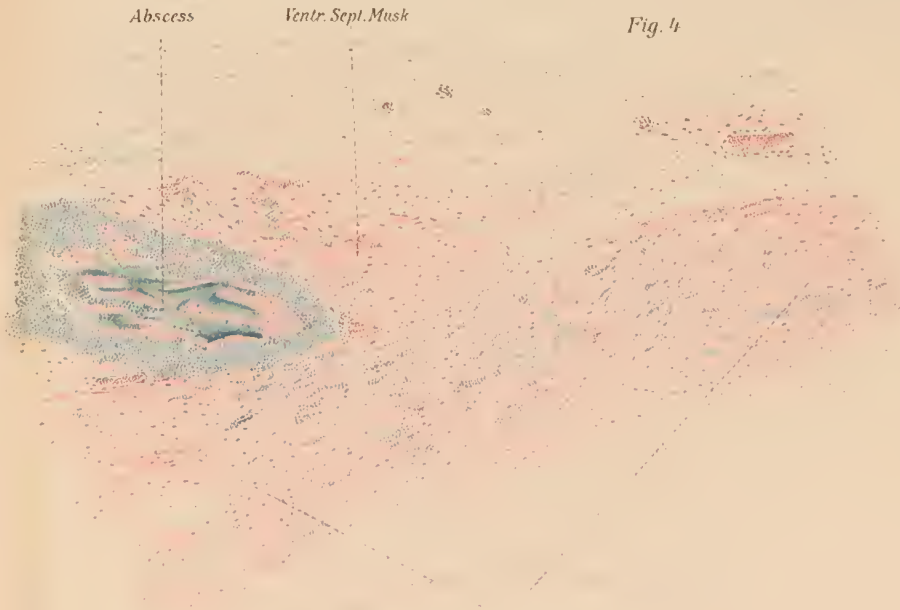

Fig. 4

Fig. 5.

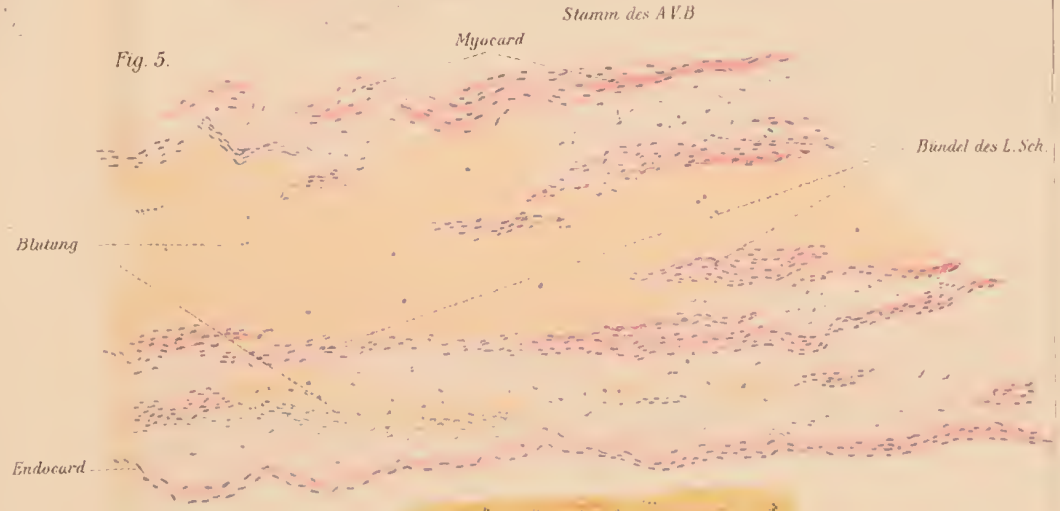

Fig. 6.

v. Szöllosy gez. Verlag von Gustav Fischer in Jena Lith. Anst. v. Johannes Arnold